

## La Ortopantomografía como método para la detección de las placas de ateroma calcificadas. Revisión de la literatura

Rocío Roldán Chicano <sup>1</sup>, Ricardo E. Oñate Sánchez <sup>2</sup>, Fuensanta López Castaño <sup>3</sup>, M<sup>a</sup> Carmen Cabrerizo Merino <sup>4</sup>, Federico Martínez López <sup>4</sup>

(1) Odontóloga. Master de Odontología en Pacientes Especiales. Profesora Colaboradora en la Unidad Docente de Odontología para Pacientes Especiales

(2) Profesor Titular de Estomatología. Responsable de la Unidad Docente de Odontología para Pacientes Especiales

(3) Odontóloga. Profesora Colaboradora en la Unidad Docente de Odontología para Pacientes Especiales

(4) Profesor Asociado de Estomatología. Unidad Docente de Odontología para Pacientes Especiales. Clínica Odontológica Universitaria. Murcia

### Correspondencia:

Prof. Ricardo E. Oñate Sánchez

Clínica Odontológica Universitaria

2<sup>a</sup> planta. Hospital Morales Meseguer

Avenida Marqués de los Vélez s/n. 30.008 Murcia

E-mail: reosan@um.es

Recibido: 13-04-2005

Aceptado: 2-04-2006

Indexed in:  
-Index Medicus / MEDLINE / PubMed  
-EMBASE, Excerpta Medica  
-Index Médico Español  
-IBECS

Roldán-Chicano R, Oñate-Sánchez RE, López-Castaño F, Cabrerizo-Merino MC, Martínez-López F. Panoramic radiograph as a method for detecting calcified atheroma plaques. Review of literature. Med Oral Patol Oral Cir Bucal 2006;11:E261-6.

© Medicina Oral S. L. C.I.F. B 96689336 - ISSN 1698-6946

### RESUMEN

Los accidentes cerebrovasculares (ACV) constituyen la tercera causa de muerte en los países industrializados, tras la cardiopatía isquémica y el cáncer. Se trata pues de un importante problema de Salud pública, no sólo por su elevada incidencia, sino también por el alto costo que genera la rehabilitación física y psicológica de estos pacientes.

El Odontoestomatólogo, como profesional de la salud, debe implicarse ante esta situación y contribuir, dentro de sus posibilidades, a la detección precoz de los pacientes con riesgo de sufrir un ACV.

Desde la década de los ochenta, distintos autores han descrito la posibilidad de detectar las placas de ateroma calcificadas localizadas en la bifurcación de la arteria carótida a través de la ortopantomografía (OPG). De este modo, las posibilidades del Odontoestomatólogo en este campo han sido ampliadas. Esta nueva aplicación de la OPG, sin embargo, debe superar ciertos obstáculos antes de poder afianzarse como una nueva medida de cribaje de pacientes con riesgo de sufrir un ACV. Entre éstos estaría, por una parte, la valoración del auténtico significado clínico, a nivel pronóstico, de la calcificación de las placas de ateroma al igual que su utilidad como factor predictor de aparición de cuadros de ACV y por otra, el realizar un correcto diagnóstico diferencial con otras estructuras calcificadas que pueden aparecer en la ortopantomografía.

**Palabras clave:** Accidente cerebrovascular (ACV), ortopantomografía (OPG), placas de ateroma.

### ABSTRACT

Cerebrovascular accident (CVA) is the third cause of death in industrialized countries, following cardiovascular disease and cancer. It is therefore a significant public health issue, not only due to its high incidence, but also to the high costs involved in the physical and psychological rehabilitation of these patients.

Dental Practitioners, as health care providers, ought to play their part in this issue and contribute, within their means, to the early detection of patients at risk of having a CVA.

Since the eighties, different authors have described the possibility of detecting calcified atheroma plaques located at carotid artery bifurcation through panoramic radiograph. In this way, the Dental Practitioner's possibilities in this field have been extended. However, this new use of panoramic radiograph must overcome certain obstacles before it is implemented as a new screening method for patients at risk of having a CVA. Amongst these, we would have, on the one hand, the assessment of the real clinical significance, as regards prognosis, of atheroma plaque calcification as well as its

usefulness as a factor for predicting the appearance of CVA symptoms and, on the other hand, the possibility of making a correct differential diagnosis regarding other calcified structures that may appear on panoramic radiograph.

**Key words:** Cerebrovascular accident (CVA), panoramic radiograph, atheroma plaques.

## INTRODUCCION

La aterosclerosis, es la primera causante de cardiopatía isquémica e infarto cerebral. En las sociedades occidentales, constituye la causa subyacente en el 50% de todas las muertes (1). En concreto, el infarto cerebral o accidente cerebrovascular constituye la tercera causa de muerte en los EE.UU. hoy, precedido sólo por la cardiopatía isquémica y el cáncer. También, es la principal causa de discapacidad severa, pues un 60% de los pacientes que sobreviven a un infarto cerebral padecen discapacidad física y psicológica a largo plazo (2,3). Dado que en los EE.UU. ocurren cada año aproximadamente 700.000 infartos cerebrales, el coste estimado, directo e indirecto, para el año 2005 ha sido de 56,8 billones de dólares (4). No sólo en los EE.UU., sino también en el resto de países occidentales, la aterosclerosis y sus consecuencias más dramáticas, infartos cardíacos y cerebrales constituyen un importante problema de Salud pública. En España, a pesar de que la mortalidad por accidente cerebrovascular ha disminuido en las últimas décadas, es todavía la segunda causa de muerte en los hombres y la primera en las mujeres (5).

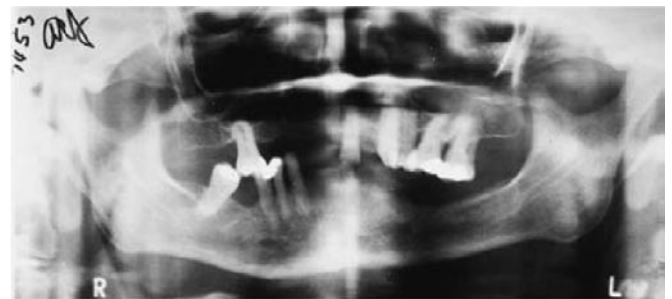Ante un problema de tal magnitud, todas las medidas encaminadas a la prevención de la aterosclerosis, y a la detección precoz de todos aquellos pacientes con riesgo de sufrir ataques isquémicos cerebrales, constituyen las principales armas para disminuir la prevalencia de esta enfermedad. Con respecto a la prevención, estudios epidemiológicos han revelado diversos e importantes factores de riesgo, tanto medioambientales como genéticos asociados con la aterosclerosis. Tras conocer los mecanismos moleculares que relacionan el metabolismo alterado del colesterol y otros factores de riesgo con el desarrollo de la placa aterosclerótica, se sabe que la aterosclerosis no es simplemente una consecuencia inevitable de los fenómenos degenerativos que se producen con la edad, sino también una condición inflamatoria crónica que puede dar origen a un hecho grave por la ruptura de la placa y la aparición de un cuadro de trombosis (1).

La búsqueda de un sistema barato y fiable para la detección precoz de pacientes con riesgo de sufrir un accidente cerebrovascular (ACV) ha producido resultados decepcionantes hasta la fecha. A pesar de que la Ultrasonografía Doppler —el sistema de detección más preciso salvo la angiografía— no es invasivo, su relación coste / beneficio no es favorable, aún utilizándolo únicamente en población mayor de 65 años. Sin embargo, en los grupos de alto riesgo, hay autores que consideran que su utilización si sería rentable (6).

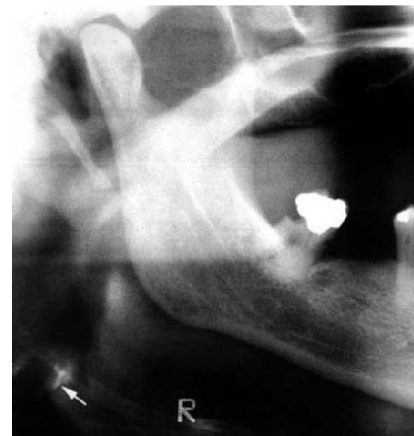El papel del dentista en la prevención de esta enfermedad ha estado hasta ahora basado en la identificación de los pacientes de riesgo de sufrir un ACV, a través de los datos obtenidos en su historia médica, valorando los factores implicados en el desarrollo de ateromas como la hipertensión

arterial, diabetes mellitus, obesidad, hipercolesterolemia, hipertrigliceridemia, condición de fumador, vida sedentaria y aterosclerosis coronaria. El Odontostomatólogo debe aconsejar a los pacientes que presenten uno o varios de estos factores de riesgo que traten de eliminarlos o controlarlos. Además, debe remitirlos a su médico de cabecera si sospecha que puedan desarrollar un accidente cerebrovascular de tipo oclusivo o trombótico (7).

Desde el año 1981 (8) se conoce una circunstancia que podría contribuir al diagnóstico precoz de los ACV. Basándose en que el 85% de los ACV son de origen isquémico, de los cuales se piensa que 2/3 de ellos están causados por la formación de trombos y émbolos en la región de la bifurcación de la arteria carótida, este autor postula la posibilidad de identificar a través de la Radiografías Panorámicas u Ortopantomografías (OPG) las placas de ateroma calcificadas a nivel de esta bifurcación y que serían causantes de la formación de dichos émbolos. Estas calcificaciones podrían dar imágenes como masas nodulares radiopacas (Figura 1) o como dos líneas verticales radiopacas adyacentes o justo debajo del espacio intervertebral entre C3 y C4 (Figura 2).



**Fig. 1.** Ortopantomografía convencional con una placa de ateroma calcificada de tipo nodular, justo a la derecha del marcador "L". (Por cortesía del Dr. Arthur H. Friedlander)



**Fig. 2.** Ortopantomografía que ha sido cortada, escaneada y digitalizada para realzar el proceso aterosclerótico. Se observan dos líneas verticales radiopacas (flechas). (Por cortesía del Dr. Arthur H. Friedlander)

En esta revisión, expondremos algunos de los trabajos más representativos que se han publicado tras este primer estudio de 1981, así como trataremos evaluar la validez y rigor científico de los mismos. Por último, estudiaremos las posibilidades que, a la luz de los datos obtenidos hasta el momento, tenemos para que pueda utilizarse la ortopantomografía como prueba de despistaje de aquellos pacientes susceptibles.

## REVISION DE LA LITERATURA

En 1981, Arthur H. Friedlander (8) Cirujano Oral y Maxilofacial publicó por primera vez la posibilidad de identificar placas de ateroma calcificadas a nivel de la arteria carótida a través de las OPGs. Desde entonces, este y otros investigadores han seguido estudiando este fenómeno y publicando los resultados obtenidos.

En 1994, Friedlander (9) en una población de 295 personas de 55 años o mayores, asintomáticos y sin historia de ataque isquémico transitorio o ACV, estudia la presencia de placas de ateroma mediante el uso de OPGs. Aproximadamente el 3% de esta población mostró calcificaciones de la arteria carótida. Este mismo autor (10), publica otro trabajo en el cuál estudia 19 varones entre 57 y 76 años con historia de ACV originadas en la arteria carótida interna, observando que un 37% de la población estudiada mostraba placas calcificadas de la arteria carótida en la Radiografía panorámica.

En 1997 LC. Carter (11) en un estudio retrospectivo de 1175 pacientes de una Clínica Odontológica Universitaria Norteamericana, con una edad media de los pacientes de 40,1 años y en la que los hombres representaban el 45,7% y las mujeres el 54,3%, encuentra que el 3,6% (42 pacientes) de las OPGs mostraban calcificaciones en el área de los vasos carotídeos. En este estudio, el autor evita sesgos por razones de edad, u otros factores de riesgo como la condición de ser varón, hipertensión, obesidad, hipercolesterolemia, nivel de triglicéridos sanguíneos elevados, condición de fumador o diabetes mellitus insulino-dependiente. Simplemente, se determina la presencia de calcificaciones de las carótidas en las OPGs sin seleccionar previamente a los pacientes. Por otra parte, se trató de relacionar estas calcificaciones con factores de riesgo para el desarrollo del ACV. En este sentido, sólo la obesidad se encontró que tuviera una correlación estadísticamente significativa con la presencia de calcificaciones carotídeas en la OPG. Los propios autores reconocen que la pequeña muestra de pacientes con calcificaciones carotídeas en sus OPGs (n=42) pudiera haber impedido la identificación de otras correlaciones. Otra posibilidad sería que, a pesar de que los factores de riesgo mencionados arriba pueden predecir la evolución del ACV, quizás sea la obesidad el factor más influyente en el desarrollo de las calcificaciones en el árbol arterial.

En 1999 JS. Hubar (12) informó de que las calcificaciones carotídeas no se encontraban con tanta frecuencia en las OPGs de población afroamericana. Estudió 700 radiografías panorámicas de hombres y mujeres afroamericanos, encontrando que sólo tres de los 700 pacientes (0,43%),

con edades comprendidas entre los 46-77 años, presentaban una o más radiopacidades compatibles con calcificaciones carotídeas en el área entre C3 y C4.

En el año 2002, SH. Cohen (13) estudió 1879 ortopantomografías de varones mayores de 55 años y en un 3,8% de los mismos mostraban calcificaciones carotídeas.

Un año después T. Ohba (14) estudió las radiografías panorámicas de 659 personas mayores de 80 años (262 varones y 397 mujeres). Un 5% de esta población mostró ateromas calcificados de la arteria carótida en sus radiografías panorámicas. La prevalencia que estos autores encontraron resulta ligeramente más alta que las encontradas anteriormente. Este hecho debe explicarse debido al aumento de la edad de los pacientes de este estudio.

En 2004 Almong DM (15) revisó los artículos publicados entre 1981 y 2003 en los que se informaba de la presencia de calcificaciones carotídeas detectables en las OPGs. Estos estudios documentaron una prevalencia del 3% al 5% para la población general, siendo mayor para la población de riesgo.

## DISCUSION

A pesar de la validez de todos los datos obtenidos en los distintos artículos, existen ciertas dificultades que limitarían por el momento la utilización de las OPGs como una nueva herramienta de Salud pública para la detección de pacientes susceptibles de padecer un ACV. 1º cabría preguntarse cuál es el significado que tiene la calcificación carotídea, es decir, hasta que punto están relacionados los depósitos de calcio en las placas de ateroma con el desarrollo de la enfermedad cerebrovascular en sí misma. 2º, se ha observado que la correcta identificación de estas calcificaciones en la Ortopantomografía no resulta una tarea fácil, aún siendo un profesional de la odontoestomatología habituado al manejo de esta prueba de diagnóstico. 3º, hemos de tener en cuenta las variaciones anatómicas que pudieran existir en el área cervical.

Al revisar la bibliografía que hay sobre estas dificultades encontramos que, aunque no cabe duda de que la calcificación puede ser identificada en las arterias carótidas extracraneales a través de este tipo de radiografía dental, la presencia de calcificaciones no implica estenosis significativa y por otra parte, no todas las lesiones ateroscleróticas están calcificadas (16). Además, la interrelación entre la calcificación, la aterosclerosis y el desarrollo de cuadros clínicos es algo incierta. A nivel coronario, parece ser que la mayor parte de las manifestaciones clínicas resultan de la ruptura de las placas y la trombosis en arterias cuya luz esta sólo mínimamente comprometida. También hay razones para creer que la calcificación de las arterias representa hasta cierto punto un fenómeno adaptativo (16). De hecho, ciertos datos bioquímicos sugieren que las áreas calcificadas de las arterias tienen poca probabilidad de romperse (17). Además, no está claro si la calcificación cuándo es detectada, determina un sitio específicamente vulnerable que conduce a un cuadro de enfermedad clínica (la "lesión culpable")

o si es simplemente un marcador de una enfermedad aterosclerótica más dispersa, cuya desestabilización da origen al desarrollo de sintomatología (17). Es probable que las limitaciones descritas a nivel coronario sean extrapolables a los eventos cerebrovasculares. Es decir, que no sean tan fácilmente correlacionables las calcificaciones carotídeas extracraneales con accidentes a nivel cerebrovascular. Además hay que recordar que los síntomas cerebrovasculares son incluso más abigarrados en su génesis que los cardiovasculares. Mientras que la enfermedad cardíaca coronaria es casi exclusivamente resultado de estenosis o aterotrombosis, los eventos cerebrovasculares pueden, además, ser el resultado de émbolos o hemorragia. Además, el polígono de Willis provee una red anastomótica colateral importante a la sangre para que alcance el cerebro aún cuando las arterias proximales a éste están estenosadas u ocluidas (17).

Existen, no obstante, estudios de investigación sobre este problema que han demostrado una cierta correlación entre las calcificaciones carotídeas y los síntomas clínicos. Culebras y col. (18) encontraron una asociación entre el grado de calcificaciones carotídeas y la estenosis luminal. Además, la presencia de calcificación estaba más comúnmente asociada con la estenosis severa que con otros rasgos morfológicos del ateroma. También se ha informado del valor de las calcificaciones carotídeas como predictor de muerte por causa vascular en una población homogénea de Indios Nativos Pima del río Gila en Arizona, al encontrar que estas calcificaciones tenían un valor predictivo significativo de muerte por causas cerebrovasculares (13). De demostrarse definitivamente la correlación entre calcificación carotídea y desarrollo de cuadros clínicos cerebrovasculares, sería posible, a través de las OPGs, no sólo contribuir a la detección precoz de pacientes con riesgo de sufrir un ACV sino también de aquellos con posibilidad de padecer fallos cardiocirculatorios.

Tal como hemos expresado antes, otro problema es la dificultad en la identificación de las lesiones, pues aunque la OPG es una radiografía de uso común en el ámbito odontostomatológico, los profesionales de este campo están habituados a utilizarla como examen complementario a la hora de emitir el diagnóstico de muchas patologías bucodentales, pero no para detectar calcificaciones en las carótidas como coadyuvante en el diagnóstico precoz de aquellos pacientes con riesgo de sufrir un ACV. Esto podría ser una tarea algo más compleja de lo que en un principio pudiera parecer, pues si bien el facultativo está instruido en sus estudios en la identificación y descripción de todas las estructuras visibles en esta placa (región dentoalveolar, región maxilar, región mandibular y región de las articulaciones temporomandibulares, incluyendo las regiones retromaxilar y cervical), sin embargo hay admitir que, a nivel práctico, se mueve con más soltura en el área que comprende las tres primeras regiones que en la última. Además, cabría añadir que, con respecto a la detección de las calcificaciones carotídeas, estamos ante una entidad de reciente descripción lo que implica que en la actualidad los Odontostomatólogos en ejercicio no hayan sido instruidos en esta detección. Por otra parte, aquellos

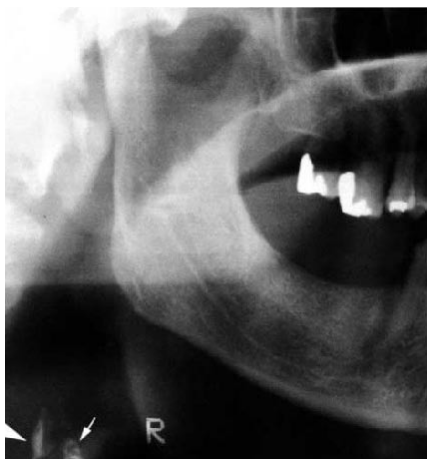
en periodo de formación probablemente no sean tampoco instruidos hasta que esta reciente descripción quede afianzada por completo.

Para ilustrar lo que a nuestro parecer supondría este pequeño escollo a salvar, nos podemos en primer lugar fijar en el material y los métodos empleados en los artículos que hemos revisado. Todos ellos, bien de forma explícita, porque queda plasmado en el texto o bien de forma implícita, porque se infiere de su lectura, presentan como explorador un experto cirujano maxilofacial o radiólogo oral (9-14). Por ejemplo, en el artículo que Friedlander publicó en 1994 (9) se especifica que las radiografías fueron examinadas por un cirujano Oral y Maxilofacial (A.H.F) en busca de la presencia de calcificaciones en la arteria carótida. Además añaden que el autor revisa más de 2000 radiografías panorámicas cada año y ha informado previamente de otros datos referidos a la enfermedad de la arteria carótida. En el artículo de L.C. Carter (11) se dice que el Radiólogo Oral y Maxilofacial que revisa más de 3000 radiografías panorámicas anualmente fue el que, en consulta con otros miembros del grupo del autor, interpretó todas las radiografías.

Sin ninguna duda, es obvio que los investigadores que por primera vez realizan estas descripciones son profundos conocedores de este campo; sin embargo, estos mismos autores insisten, a su vez, en la necesidad de implementar esta nueva medida de detección precoz a nivel de los consultorios de Odontostomatología general, siendo los Odontólogos generales los que la pusiesen en práctica (9, 13, 16, 19- 21). Al fin y al cabo, resulta lógica su recomendación pues, si se pretende que llegue a ser una medida de Salud pública, ésta tendría que poder ser llevada a cabo por los Odontostomatólogos generales que son los que revisarían a la mayoría de la población. A nuestro parecer, es ahí donde surgiría el problema, ya que estos últimos no tendrían por el momento la experiencia necesaria para la implementación de esta medida. En este sentido, en el año 2000 (22) se publicó un estudio muy interesante que trataba de averiguar si la prevalencia de lesiones calcificadas de la arteria carótida vistas en la OPG podría variar si el examinador pasara de ser un experto Cirujano Oral y /o Maxilofacial a un Odontostomatólogo general. Estudios anteriores recientes habían determinado una prevalencia del 3% al 5% de calcificaciones de la arteria carótida en la OPG de la población dental ambulatoria y alrededor de un 5% en una población de 55 años de edad o mayor (10,11, 13-15,19-21). A partir de esta premisa, se diseñó un estudio para determinar la variabilidad interexaminador en la detección de calcificaciones de la arteria carótida en las OPG. Los Odontostomatólogos generales eran entrenados previamente para la identificación de estas estructuras a través de un programa, diseñado por la Academia Americana de Radiología Oral y Maxilofacial (AAROM). Los resultados hallados en este estudio son bastante reveladores. El primer examinador, una licenciada en Odontología con categoría de residente de segundo año de práctica general identificó 99 sujetos, de un total de 778, con supuestas calcificaciones de la arteria carótida. Ello supondría una tasa de prevalencia del 12,7%. El segundo

examinador, un profesor asociado de prostodoncia, que al igual que el primer examinador también había recibido el entrenamiento previo descrito, identificó 78 positivos en los 99 que el primer examinador había identificado. Esto representaría una tasa de prevalencia del 10,03%. Por último, el tercer examinador, profesor asociado de Ciencias de diagnóstico oral (el cual había impartido el cursillo de entrenamiento a los dos examinadores anteriores) revisó las 78 radiografías supuestamente positivas y redujo la lista de nuevo, hasta llegar a 27 individuos con radiografías positivas, lo que representaba una tasa de prevalencia de 3,5%. Todas, excepto 5, fueron confirmadas posteriormente mediante una radiografía anteroposterior de la columna cervical o por una Ultrasonografía Doppler previamente practicada. Descartados estos pacientes del estudio, la tasa de prevalencia bajó finalmente hasta un 2,9%.

Exceptuando la posibilidad de que estas diferencias interexaminador se debiesen a que los dos primeros examinadores no hubieran obtenido un buen aprovechamiento del curso de entrenamiento previo, la causa más probable, y a la que el artículo referido apunta, es la dificultad de realizar un correcto diagnóstico diferencial. El diagnóstico diferencial de las calcificaciones de la arteria carótida incluye radiopacidades tanto anatómicas como patológicas. Entre las anatómicas el hueso hioides (Figura 3), el proceso estiloideo, el ligamento estilohioideo calcificado, el ligamento estilomandibular calcificado, el cartílago tiroideos calcificado, el cartílago triticeo calcificado, la epiglotis, el paladar blando, la lengua, el lóbulo auricular, el tubérculo anterior del atlas y las vértebras. Entre las patológicas están los nódulos linfáticos calcificados, flebolitos, sialolitos de las glándulas salivales submandibulares, cuerpos libres, tonsolitos y acné calcificado. La mayoría de estas estructuras son distinguibles en base a su localización y características morfológicas. El cartílago triticeo, sin embargo, es frecuentemente confundido con una placa de ateroma calcificada (23).



**Fig. 3.** Ortopantomografía que ha sido cortada, escaneada y digitalizada para realzar el proceso ateroesclerótico. Se observan dos líneas verticales radiopacas (flechas). La flecha pequeña delimita un área de la placa supuesta al cuerno superior del cartílago tiroideo. (Por cortesía del Dr. Arthur H. Friedlander)

En el estudio objeto del comentario (22), las calcificaciones del cartílago triticeo y de otros cartílagos laríngeos supusieron un 82% de las malas interpretaciones. Según los autores del trabajo la correcta interpretación profesional de las calcificaciones de la arteria carótida en las radiografías panorámicas requiere un gran tiempo de aprendizaje y puede necesitar la ayuda de un Radiólogo especializado en el área oral y maxilofacial (22).

En un estudio similar llevado a cabo por Rushton et al (24) se volvió a comprobar que la interpretación radiológica de la aterosclerosis detectada en la radiografía panorámica puede a menudo no ser detectada por un Odontostomatólogo general. En este estudio, los Radiólogos Orales encontraron evidencia de calcificación carotídea en 9 de 1818 radiografías panorámicas estudiadas, mientras que el Odontostomatólogo general que examinó las mismas radiografías no realizó ninguna de esas identificaciones.

Además de lo anterior, otra posibilidad de error a la hora del diagnóstico serían las variaciones anatómicas. La arteria carótida común asciende hasta aproximadamente la región media cervical, donde se bifurca en las arterias carótidas externa e interna. La localización de esta bifurcación varía ligeramente y puede, en raras ocasiones, ocurrir por debajo de su nivel habitual y quedar, entonces, fuera del área cubierta por una radiografía panorámica clínicamente aceptable. (9,10).

## CONCLUSIONES

La posibilidad de detectar calcificaciones carotídeas a través de la OPG ha sido demostrada entre distintas poblaciones, como son pacientes que han sufrido ya un ACV (3, 10), aquellos que se encuentran en una situación de riesgo (9,13,14) y entre la población normal ambulatoria (11). Asimismo, se ha estudiado el papel de esta prueba en la detección de ateromas cervicales en los pacientes tratados con irradiación terapéutica (25,26). Igualmente, se ha estudiado la prevalencia de ateromas carotídeos en las radiografías panorámicas de pacientes con Síndrome de apnea obstructiva del sueño (27), en pacientes con Diabetes Mellitus tipo II (28), en mujeres postmenopáusicas (29) y en pacientes con miocardiopatía dilatada (30), que pueden ser población de riesgo siendo su prevalencia muy alta en pacientes que han sufrido ya un ACV.

Todos aquellos factores de riesgo para el desarrollo de la enfermedad ateroesclerótica, así como todas las patologías asociadas a esta, pueden ser individualmente estudiadas en su relación con la aparición de calcificaciones carotídeas en las radiografías panorámicas. Sin duda, se trata de un campo muy amplio y lleno de posibilidades para los investigadores interesados en la materia. Existen ya nuevas líneas de investigación abiertas y así, en un futuro, será posible definir la sensibilidad, especificidad y valor predictivo positivo de la ortopantomografía como método para la detección de las placas de ateroma calcificadas (21).

Finalmente, cabría destacar que si deseamos que este valioso descubrimiento sea aprovechado en beneficio de nuestros

pacientes, será indispensable buscar los medios necesarios para generalizar estos conocimientos e instruir adecuadamente a los odontoestomatólogos. Quizás sean necesarios nuevos estudios similares al planteado por Almong (22) y Rushton (24) para llegar a saber que actitudes serían necesarias tomar.

Estamos de acuerdo con los autores que hemos mencionado a lo largo del artículo, de que se trata de una medida muy útil a la hora de detectar pacientes con riesgo de padecer un ACV. Además, esto no generaría un gasto adicional a nivel de salud pública o a nivel privado, ya que las radiografías son tomadas en principio con otro fin diagnóstico, y sin embargo podrían ser aprovechadas para este fin.

## BIBLIOGRAFIA

- Lusis AJ. Atherosclerosis. *Nature* 2000;407:233-41.
- Hertzer NR, O'Hara PJ, Mascha EJ, Krajewski LP, Sullivan TM, Beven EG. Early outcome assessment for 2228 consecutive carotid endarterectomy procedures: the Cleveland clinic experience from 1989 to 1992. *J Vasc Surg* 1997;26:1-10.
- Friedlander AH. Identification of stroke prone patients by panoramic and cervical spine radiography. *Dentomaxillofac Radiol* 1995;24:160-4.
- American Heart Association. Heart Disease and Stroke Statistics - 2005 Update. Dallas: American Heart Association; 2005. p. 16-58.
- Olalla MT, Medrano MJ, Sierra MJ, Almazan J. Mortalidad por enfermedad cerebrovascular en España. *Rev Neurol* 1999;29:872-8.
- Callow AD, Trachtenberg JD. Diagnosis and surgical management of asymptomatic carotid stenosis. En: Ernst CB, Stanley JC, eds. *Current therapy in vascular surgery*. St. Louis: Mosby-Year Book; 1999. p. 29-34.
- Little JW, Falace DA, Miller CS, Rhodus NL, eds. *Dental management of the medically compromised patient*. St. Louis: Mosby; 2002. p. 417-38.
- Friedlander AH, Lande A. Panoramic radiographic identification of carotid arterial plaques. *Oral Surg Oral Med Oral Pathol* 1981;52:102-4.
- Friedlander AH, Baker JD. Panoramic Radiography: an aid in detecting patients at risk of cerebrovascular accident. *J Am Dent Assoc* 1994;125:1598-603.
- Friedlander AH, Manesh F, Wasterlain CG. Prevalence of detectable carotid artery calcifications on panoramic radiographs of recent stroke victims. *Oral Surg Oral Med Oral Pathol* 1994;77:669-73.
- Carter LC, Haller AD, Nadarajah V, Calamel AD, Aguirre A. Use of panoramic radiography among an ambulatory dental population to detect patients at risk of stroke. *J Am Dent Assoc* 1997;128:977-84.
- Hubar JS. Carotid artery calcification in the Black population: a retrospective study on panoramic radiographs. *Dentomaxillofac Radiol* 1999;28:348-50.
- Cohen SN, Friedlander AH, Jolly DA, Date L. Carotid calcification on panoramic radiographs: an important marker for vascular risk. *Oral Surg Oral Med Oral Pathol Oral Radiol Endod* 2002;94:510-4.
- Ohba T, Takata Y, Ansay T, Morimoto Y, Tanaka T, Kito S et al. Evaluation of calcified carotid artery atheromas detected by panoramic radiograph among 80-year-olds. *Oral Surg Oral Med Oral Pathol Oral Radiol Endod* 2003; 96:647-50.
- Almong DM, Illig KA, Carter LC, Friedlander AH, Brooks SL, Grimes RM. Diagnosis of non-dental conditions. Carotid artery calcifications on panoramic radiographs identify patients at risk for stroke. *N Y State Dent J* 2004;70:20-5.
- Almong DV, Horev T, Illig KA, Green RM, Carter LC. Correlating carotid artery stenosis detected by panoramic radiography with clinically relevant carotid artery stenosis determined by duplex ultrasound. *Oral Surg Oral Med Oral Pathol Oral Radiol Endod* 2002; 94:768-73.
- Wexler L, Brundage B, Crouse J, Detrano R, Fuster V, Maddahi J et al. Coronary artery calcifications: pathophysiology, epidemiology, imaging methods and clinical implications. A scientific statement for health professionals from the American Heart Association. *Circulation* 1996;94:1175-92.
- Culebras A, Otero C, Toledo JR, Rubin BS. Computed tomographic study of cervical carotid calcification. *Stroke* 1989;20:1472-6.
- Friedlander AH. Panoramic radiography: The differential diagnosis of carotid artery atheromas. *Spec Care Dent* 1995;15:223-7.
- Carter LC, Tsimidis K, Fabiano J. Carotid calcifications on panoramic radiography identify an asymptomatic male patient at risk for stroke. A case report. *Oral Surg Oral Med Oral Pathol Oral Radiol Endod* 1998;85:119-22.
- Almong DV, Illig KA, Khin M, Green RM. Case report. Unrecognized carotid artery stenosis discovered by calcifications on a panoramic radiography. *J Am Dent Assoc* 2000;131:1593-7.
- Almong DV, Tsimidis K, Moss ME, Gottlieb RH, Carter LC. Evaluation of a training program for detection of carotid artery calcifications on panoramic radiographs. *Oral Surg Oral Med Oral Pathol Oral Radiol Endod* 2000;90:111-7.
- Carter LC. Discrimination between calcified triticeous cartilage and calcified carotid atheroma on panoramic radiography. *Oral Surg Oral Med Oral Pathol Oral Radiol Endod* 2000;90:108-10.
- Rushton VE, Horner K, Worthington HV. Screening panoramic radiology of adults in general dental practice: radiological findings. *Br Dent J* 2001;190:495-501.
- Friedlander AH, August M. The role of panoramic radiography in determining an increased risk of cervical atheromas in patients treated with therapeutic irradiation. *Oral Surg Oral Med Oral Pathol Oral Radiol Endod* 1998;85:339-44.
- Friedlander AH, Freymiller EG. Detection of radiation-accelerated atherosclerosis of the carotid artery by panoramic radiography. A new opportunity for dentists. *J Am Dent Assoc* 2003;134:1361-5.
- Friedlander AH, Friedlander IK, Yueh R, Littner MR. The prevalence of carotid atheromas seen on panoramic radiographs of patients with obstructive sleep apnea and their relation to risk factors for atherosclerosis. *J Oral Maxillofac Surg* 1999;57:516-521.
- Friedlander AH, Maeder LA. The prevalence of calcified carotid artery atheromas on the panoramic radiographs of patients with type 2 diabetes mellitus. *Oral Surg Oral Med Oral Pathol Oral Radiol Endod* 2000;89:420-4.
- Friedlander AH, Altman L. Carotid artery atheromas in postmenopausal women. Their prevalence on panoramic radiographs and their relationship to atherogenic risk factors. *J Am Dent Assoc* 2001; 132:1130-6.
- Sung EC, Friedlander AH, Kobashigawa JA. The prevalence of calcified carotid atheromas on the panoramic radiographs of patients with dilated cardiomyopathy. *Oral Surg Oral Med Oral Pathol Oral Radiol Endod* 2004;97:404-7.