

LESIONES CADAVÉRICAS POR ROEDORES

Negre Muñoz MC

Médico forense del IML de Castellón
Profesora asociada de medicina legal.
Unidad Docente de Medicina Legal.
Universitat de València - E.G.

Dirección de contacto: carmen.negre@uv

EL CASO

Aún hoy en día en España es posible encontrar lesiones cadavéricas por acción de roedores -en concreto ratas- en los domicilios. A pesar de las campañas de control de plagas que se aplican en los municipios, existen viviendas cuyas condiciones higiénicas propician el desarrollo de estos animales.

En una casa de un pueblo de 180 habitantes se descubrió el cadáver de un hombre. El hallazgo fue a finales de primavera. El cuerpo estaba sobre un colchón manchado se sangre, sin sábanas, en el suelo de la planta baja de la vivienda.

Cuando acudió el médico de atención primaria y diagnosticó la muerte, el cuerpo presentaba lesiones en la mano izquierda (imágenes 1 y 2)

Aproximadamente dos horas después, durante el examen en la fase de levantamiento se observaron además de las lesiones en la mano, otras en la frente, hemicara derecha y pabellón auricular derecho (imagen 3)

Los funcionarios de los cuerpos de seguridad no vieron ningún roedor sobre el cadáver, si bien en la planta superior descubrieron decenas de ratas.

Las características de las lesiones y la ausencia de otros animales en el lugar, eran compatibles con haberse originado postmortem por la acción de las ratas.

Las lesiones de las manos presentaban signos de deshidratación en algunas áreas, por lo que también era compatible con haberse producido antes que las de la cara.

Imagen 1

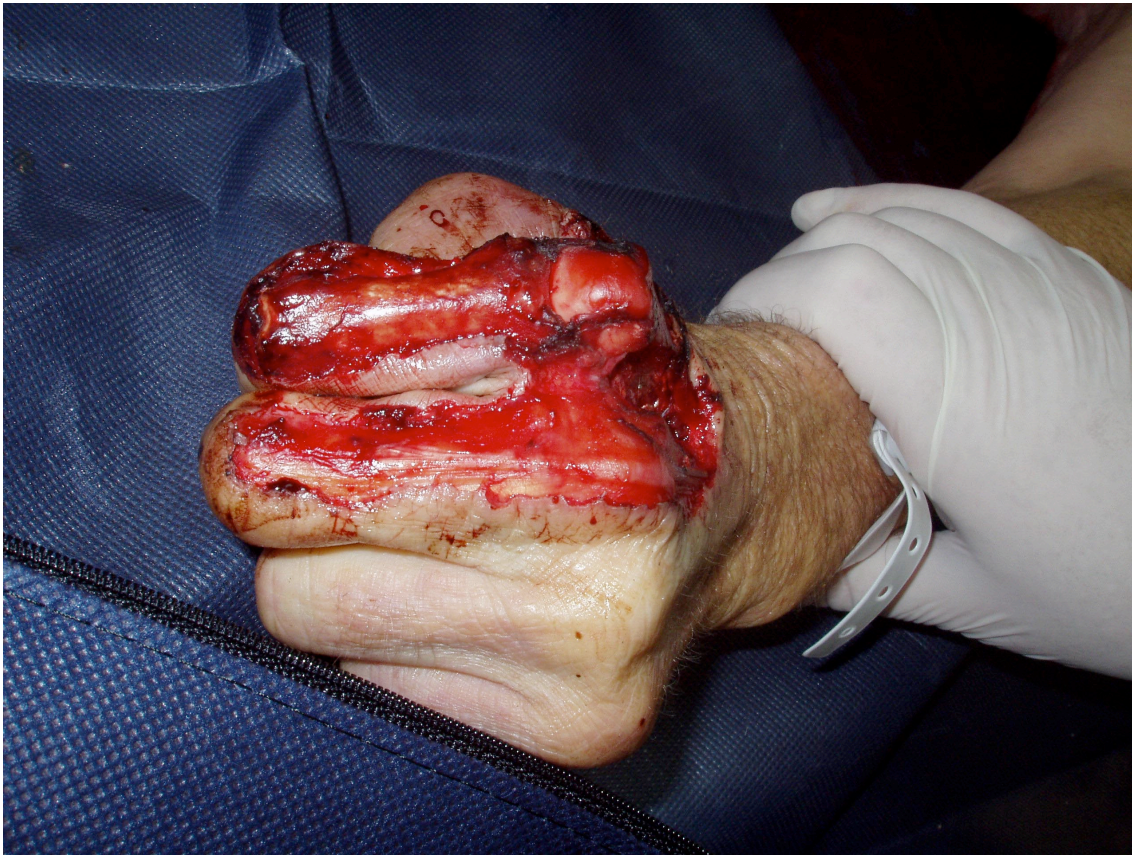


Imagen 2

GICF IGFS
GICF IGFS
GICF IGFS
GICF IGFS
GICF IGFS
GICF IGFS
GICF IGFS
GICF IGFS
GICF IGFS
GICF IGFS

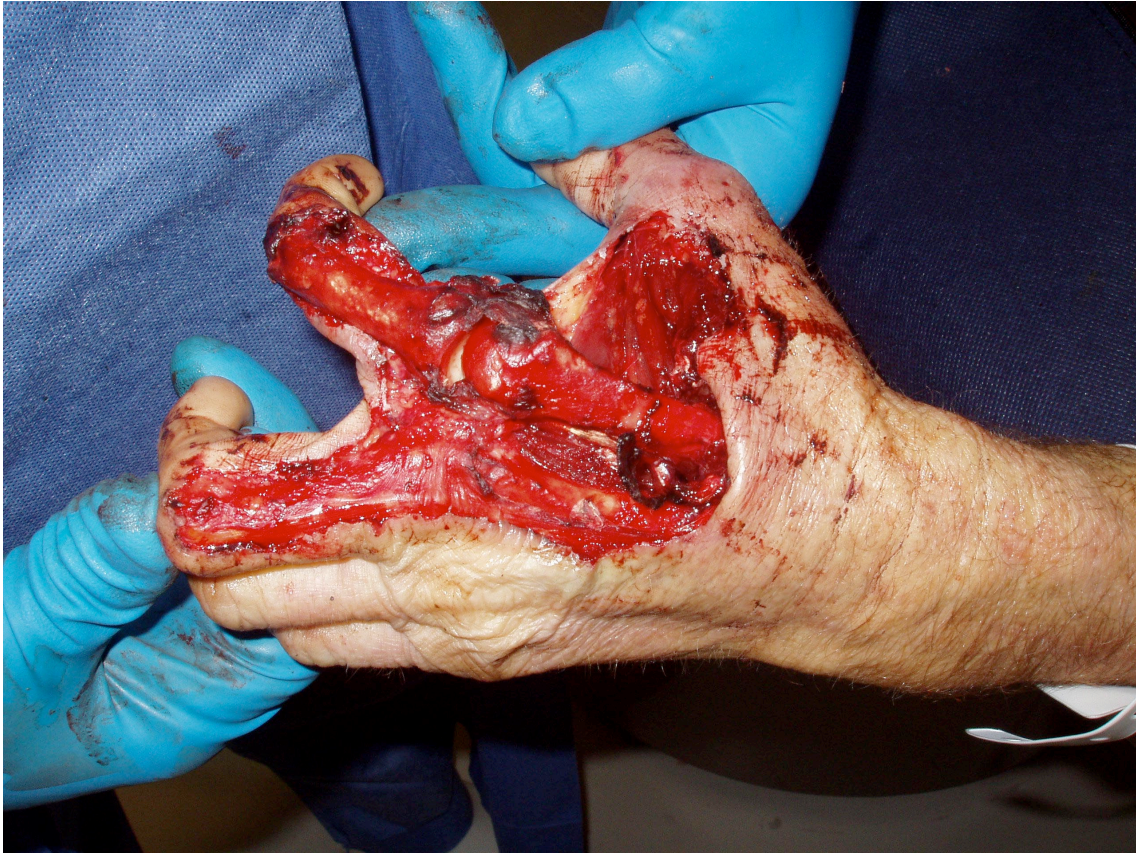
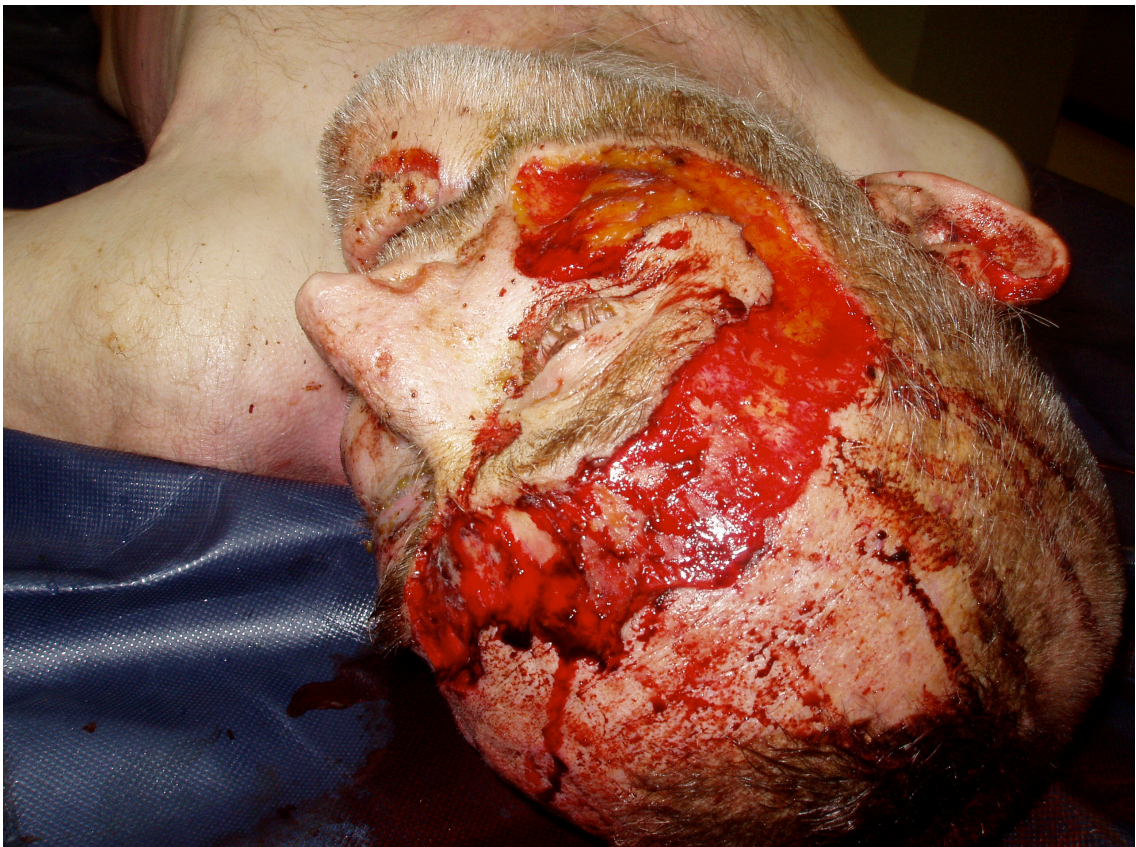
Imagen 3



GICF IGFS
GICF IGFS
GICF IGFS
GICF IGFS
GICF IGFS
GICF IGFS
GICF IGFS
GICF IGFS
GICF IGFS
GICF IGFS