

DETERMINACION DE LA EDAD POR EL ESTUDIO DE LA SINFISIS PÚBLICA, CARILLA AURICULAR Y ACETÁBULO EN EL COXAL

Robledo Acinas, MM
Sánchez Sánchez, JA
Laboratorio de Antropología Forense y Criminalística. Universidad Computense de Madrid.

Correspondencia mmrobledo@med.ucm.es

Resumen: En la estimación de la edad en el individuo adulto en el coxal, clásicamente se han estudiado características de diferentes zonas anatómicas de forma independiente.

En este trabajo presentamos un nuevo método en el que se han estudiado 37 coxales izquierdos (17 varones, 20 mujeres) de 20 a 88 años de una de las colecciones de la Escuela de Medicina Legal de edad conocida. Se han estudiado tanto las características clásicas aportadas por diferentes autores como otras características nuevas incorporadas por los autores en sínfisis púbica, carilla auricular y acetábulo, tanto de forma independiente como conjuntamente, concluyendo que el margen de error que se comete al estudiar las diferentes zonas anatómicas del coxal disminuye notablemente cuando éstas se estudian conjuntamente obteniéndose rangos de edad mucho más aproximados a la edad real del sujeto.

Palabras clave: estimación de la edad, antropología forense, coxal

Abstract: In age estimation in adult life in the hip, classically studied anatomical characteristics of different areas independently. We present a new method in which we have studied 37 left hips (17 men, 20 women) from 20 to 88 years of one of the collections of the School of Legal Medicine of known age. We studied both classic features provided by different authors as other new features incorporated by the authors in pubic symphysis, auricular facet and acetabulum, both independently and together, concluding that the margin of error that studying different anatomical areas the coxal, drops significantly when they are studied together yielding age ranges much more approximate to the actual age of the subject.

Key words: age estimation, forensic anthropology, hip.

INTRODUCCIÓN

Para estimar la edad en restos óseos se han usado entre otros estudios las características que presentan la sínfisis púbica, carilla auricular y acetábulo en el coxal. En la carilla auricular Todd, Mckern y Stewart, Gilbert y Mckern son los principales autores que se interesan por estos estudio. Krogman e Iscan (1986) los citan y exponen en su obra *The Human Skeleton in Forensic Medicine*. Los resultados de estos estudios concluyen con el establecimiento de una serie de fases que comienzan en los 18 años y llega hasta 50 o más años en el caso de Todd. Mckern y Stewart dividen la sínfisis púbica para su estudio en tres componentes: meseta dorsal, empalizada ventral, y anillo sínfisario. A su vez consideran seis fases en cada uno de los componentes, que puntúan de 0 a 5, puntuación que sumada en las tres fases se consulta en una tabla que establecen al efecto y que estima la edad en rangos que van en algún caso de 23-39 años en el caso de varones o de 32-52 años en el caso de mujeres.

El estudio de Mackern y Stewart es modificado por Gilbert, siguiendo las instrucciones de Mackern y Stewart y concluye en su estudio que la “maduración completa del pubis en mujeres ocurre por término medio 10 años después que en el varón, la madurez total del pubis femenino va a ser subestimada con respecto al estándar del varón”. Con posterioridad Suchey señala que siguiendo el procedimiento de Gilbert y Mckern’s se produce un acierto de solo del 51% de la edad estimada y real del sujeto.

Meindl y cols (1985) reevalúan la efectividad de la estimación de la edad usando los métodos desarrollados por Todd, McKern y Stewart, Gilbert y McKern y Hanihara y Suzuki, concluyendo que el método de Todd es el que mas seguridad ofrece en la estimación de la edad. Estos autores formulan cinco etapas que tienen en cuenta las etapas de Todd y las variaciones de McKern y Stewart, a fin de preservar la simplicidad del método de Todd. Otros trabajos derivados de estos son los de Brooks (1955) o Snow (1983).

Estos métodos, tienen el problema de establecer rangos muy grandes de edad, por lo que la ayuda para la identificación de un individuo es muy baja. Por otra parte están hechos sobre otras poblaciones con lo que la seguridad de pronosticar la edad correcta es aun mas incierta.

En carilla auricular es sobretodo Lovejoy et al (1985), los que proponen 8 fases para estimar la edad del individuo a partir de las características que presenta estas, utilizando los términos de grano, densidad, macroporosidad, ondulación, estriaciones, y esto tanto en carilla auricular como zona retroauricular.

En cuanto a estudios sobre el acetábulo Rissech et al (2006), señalan que haciendo el estudio en la colección de Coimbra sobre un total de 242 varones, sobre los que estudian siete indicadores y en sus resultados señalan que pueden estimar la edad con una seguridad del 89% con 10 años de intervalo o 67% con un intervalo de 5 años.

En nuestra experiencia en los casos de Antropología Forense estudiados en la Escuela de Medicina Legal y en los estudios realizados sobre las colecciones que disponemos de edad conocida, cuando hemos aplicado los distintos métodos en coxal, tanto en sínfisis pública como carilla auricular o acetábulo, se nos plantea el problema que en ese caso específico, desconocemos el error que cometemos en la estimación de la edad, encontrando a veces también resultados muy diferentes entre los distintos métodos, lo que lleva a generar inseguridad a la hora de emitir el informe.

Para tratar de conocer si todos los rasgos que se estudian en coxal presentaban o no la misma validez los hemos aplicado a una colección de edad conocida de la Escuela de Medicina Legal, estudiando cada uno de los rasgos que se señalan en los trabajos publicados sobre sínfisis, carilla auricular y acetábulo.

MATERIAL Y MÉTODOS

Se han utilizado 37 coxales izquierdos (17 varones, 20 mujeres) de 20 a 88 años de una de las colecciones de la Escuela de Medicina Legal de edad conocida.

Sobre ellos por dos investigadores se han estudiado independientemente los rasgos descritos por los autores ya señalados en la sínfisis pública, carilla auricular y acetábulo y otros nuevos incorporados por los autores, en total se han estudiado 15 características de sínfisis pública, 7 características de la carilla auricular y 9 características del acetábulo.

De todas ellas se han seleccionado aquellos que presentaban una indicación segura de la edad cualquiera que fuera el rango de ella. Con estos rasgos seleccionados se han aplicado sobre 16 coxales (8 mujeres, 8 varones) de edad conocida y se han descartados aquellos en no coincidían en su rango con la edad real del sujeto a estudio.

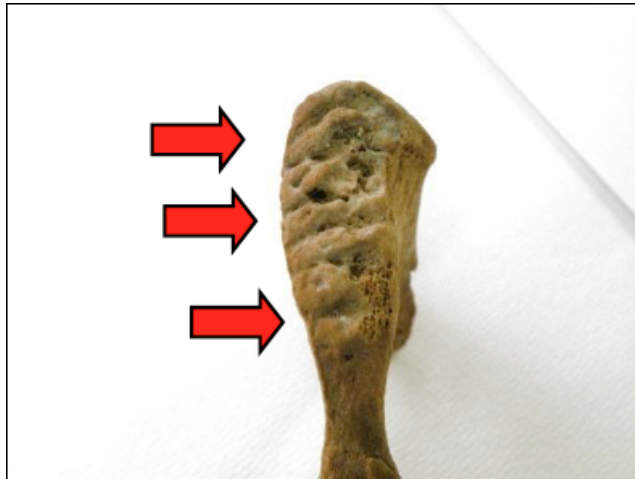
RESULTADOS

Con ello hemos obtenido los siguientes resultados:


VARONES

SINFISIS PUBICA

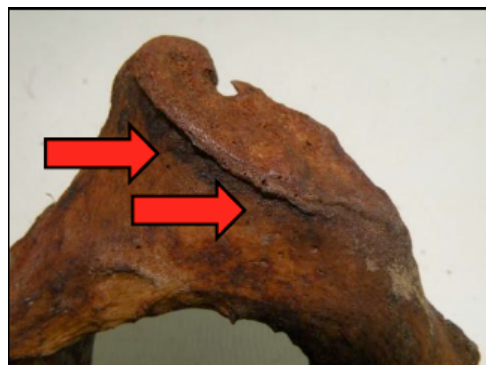- Crestas y surcos. Hasta los 27 años. De 27 a 31 restos más nodulares y menos profundos los surcos. Ocasionalmente pueden aparecer estos restos en individuos de mayor edad.




- Empalizada. A partir de los 60 puede verse, estando siempre presente a partir de los 65 años.



- Lipping borde dorsal. A partir de los 45 años siempre



- Línea de fusión. Se puede ver siempre hasta los 30 años, hasta los 45 años alguna vez. Después de esta edad ya no se observa.




- Extremidad inferior definida. Se observa hasta los 30 años. Después puede alguna vez



- Extremidad superior definida. Más inconstante, puede verse de forma clara, hasta los 30 años, hasta los 45 años alguna vez. Después ya no se observa.

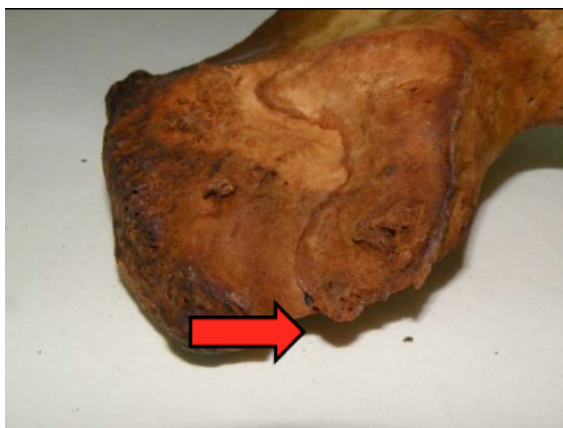


- Rugosidades isquiopúbicas. Se ven siempre a partir de los 36 años.



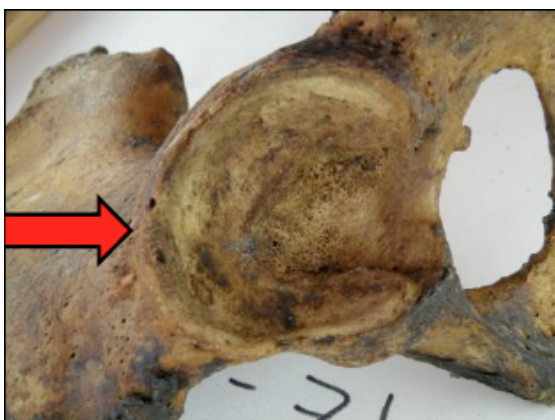CARILLA AURICULAR

- Lipping en extremidad interna. A partir de los 30 años siempre



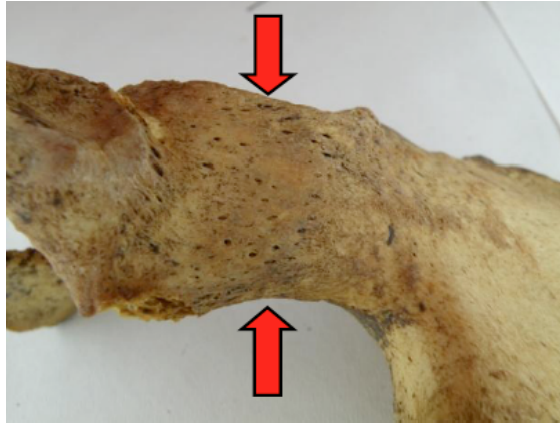
ACETABULO

- Lipping en anillo. De verse, mas de 50 años



-
-
-

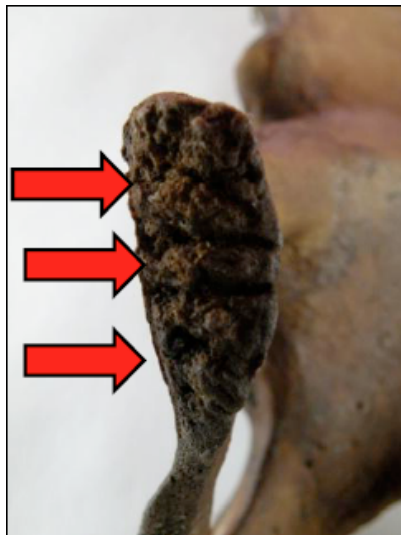- Porosidad zona ilioisquiática. Más de 50 años siempre. Con 45-50 años en algún caso.




MUJERES

SINFISIS PUBICA

- Crestas y surcos. Bien definidos hasta los 26 años. Después hasta los 52 años pueden aparecer restos pero son mas nodulares y los surcos poco profundos.

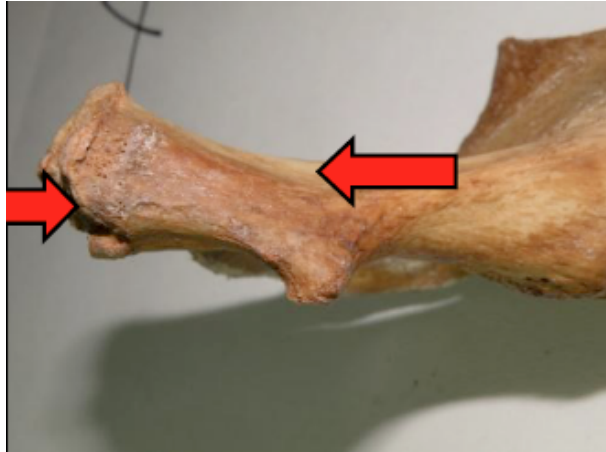


- Empalizada clara. Si existe tiene más de 35 años.




•

- Rugosidades isquiopúbicas. Si existen tiene más de 40 años

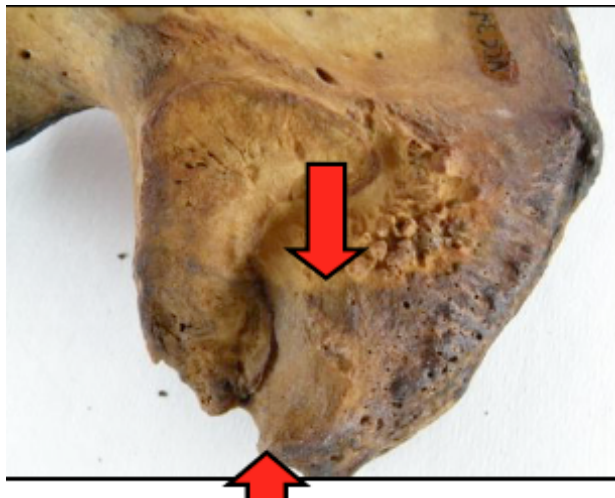


CARILLA AURICULAR

- Lipping en borde superior. A partir de los 40 años. Entre 35 y 40 años puede aparecer en algún caso.

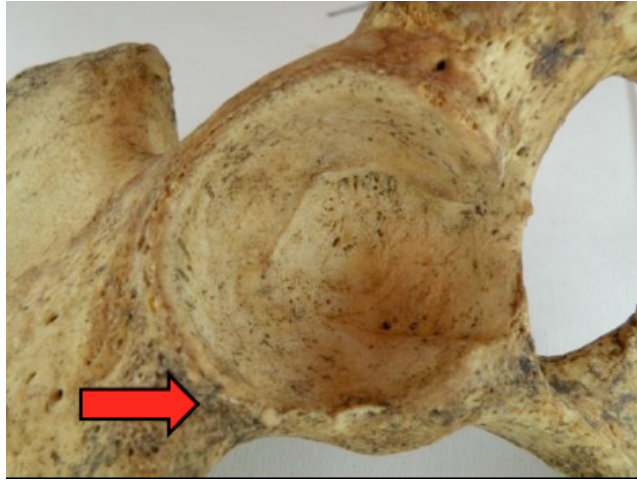

- Depresión marcada en zona supraauricular interna. Se empieza a notar entre los 30-35 años. Después está bien marcada. Se extiende a zona externa a partir de los 40 años. Rugosa a partir de los 54 años.



ACETABULO

- Lipping acetábulo. Fijo a partir de los 55 años. 45-55 puede ocasionalmente aparecer.



DISCUSION Y CONCLUSIONES

El estudio llevado a cabo nos indica que el estudio por separado de los rasgos de la sínfisis púbica, carilla auricular o acetábulo nos da indicaciones para la edad muy limitada ya que es imposible conocer en un caso determinado si estamos en una estimación correcta o hemos podido cometer un error del que no conocemos los límites. Esto representa un problema para el estudio de los casos forenses, ya que una información errónea en cuanto a la edad de un individuo del que estudiamos los restos puede variar completamente la investigación. Tras el estudio que hemos realizado y tras el estudio detallado de los distintos rasgos en el coxal por separado hemos observado que muchos de estos rasgos que clásicamente se han incluido en todos los estudios publicados en realidad son fuente de confusión. Por tanto, aconsejamos que se utilicen conjuntamente los rasgos presentes en sínfisis púbica, carilla auricular y acetábulo, y usar aquellos que no sumen confusión en el estudio, como son los que hemos seleccionado en nuestro estudio.

REFERENCIAS

- Brooks, S. T.: Skeletal age at death: Reliability of cranial and pubic age indicators. *Am. J. Phys. Anthropol.* 1955; 13 : 567-597.
- Gilbert, B. M.: A method for aging the female Os pubis. *Am. J. Phys. Anthropol.* 1973; 38 :31-38.
- Lovejoy, C.O.; Meindl, R.S.; Pryzbeck, T.R.; Mensforth, R.P.: Chronological metamorphosis of the auricular surface of the ilium: a new method for the determination of age at death. *Am. J. Phys. Anthropol.* 1985; 68 : 15-28.
- Meindl, R.S.; Lovejoy C.O.; Mensforth, R.P.; Walker, R.A.: A revised method of age determination using the os pubis, with a review and test of accuracy of other current methods of pubis symphyseal ageing. . *Am. J. Phys. Anthropol.* 1985; 68 : 29-45.
- Rissech, C.; Estabrook, G.F.; Cunha, E.; Malgosa A.: Using the Acetabulum to Estimate Age at Death of Adult Male. *J. Forensic Sci* 2006; 51(2). 213-229.
- Snow, C.C.: Equations for estimating age at death from the pubic symphysis.: A modification of the Mckern and Stewart methods. *J. Forensic Sci* 1983; 28; 864-870.