

# Hemangioendotelioma multicéntrico de muñeca

J. E. AROCA NAVARRO, R. CALERO FERRANDIS, M. SALOM TAVERNER y J. PARDO MONTANER

*Servicio de Cirugía Ortopédica y Traumatología. Hospital Universitario La Fe. Valencia.*

**Resumen.**—Se presenta el caso de un hemangioendotelioma multicéntrico grado I localizado en el extremo distal del cúbito y en varios huesos del carpo en un varón de 57 años como hallazgo casual en un estudio radiográfico realizado tras un traumatismo de muñeca. El paciente fue tratado mediante resección amplia del extremo distal del cúbito y de los huesos del carpo afectados (ganchoso, piramidal y pisiforme) y artrodesis radiocarpiana con injerto autólogo tricortical de cresta ilíaca. Tras un seguimiento de 24 meses el paciente está asintomático y no presenta recidivas locales ni metástasis a distancia.

## MULTICENTRIC HEMANGIOENDOTHELIOMA AT THE DISTAL ULNAR AND CARPAL BONES

**Summary.**—A case of multicentric hemangioendothelioma located at the distal ulnar and different carpal bones was found in a 57-year-old man after a Rx control because a wrist trauma. The patient was treated by wide resection of distal ulnar and the affected carpal bones. Fusion of the radiocarpal joint was performed using tricortical autologous bone graft taken from the iliac crest. After 24-month follow-up, the patient was asymptomatic without local recurrence or metastasis.

## INTRODUCCIÓN

El hemangioendotelioma es un tumor vascular poco común (1-3) que supone entre el 0,1 y el 1,5% de los tumores óseos malignos (4-12). Debido a la rareza de este tumor es difícil dar cifras de localización o edad con significación estadística (1, 7). Según algunos autores existe una ligera preferencia por localizarse en diáfisis de huesos largos de extremidades inferiores (1, 3, 4, 6, 7, 12, 13) y en la edad adulta (2, 3, 5, 12-14). Los varones se ven afectados con más frecuencia que las mujeres, variando ésta entre el 61 y el 66% (3-5, 7-9, 12-14).

El origen multicéntrico (sincrónico o metacrónico) de estas lesiones es muy frecuente (1, 4, 8, 9, 14) y puede llegar a representar un 38% de los tumores de bajo grado (5-7, 11, 13, 15), siendo extremadamente raro en los tumores de elevado grado de malignidad (13).

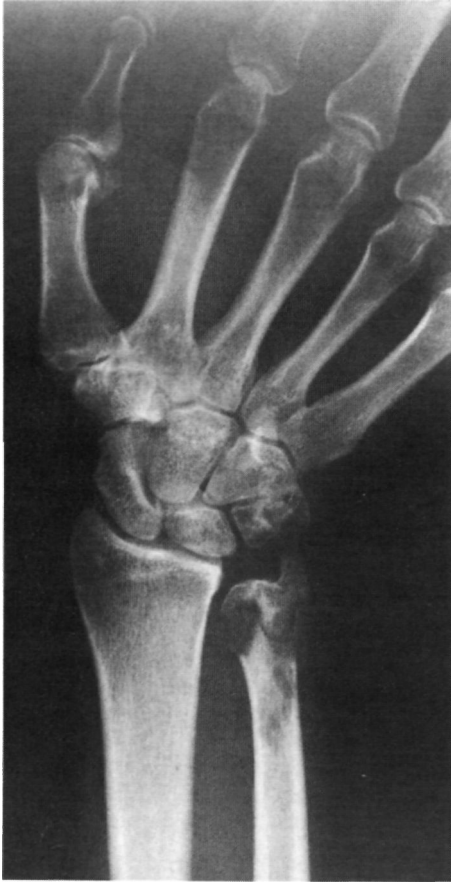Van der List ha descrito la asociación de un hemangioendotelioma con la implantación de una prótesis total de cadera (10) y Pins con un infarto óseo en un paciente afecto de enfermedad de Gaucher (14).

## CASO CLÍNICO

Varón de 57 años de edad, sin antecedentes de interés, que acude a urgencias por sufrir un traumatismo sobre la muñeca derecha. Al ser interrogado más detalladamente el paciente refiere molestias difusas en esa muñeca de 2 meses de evolución que atribuye a sobreesfuerzo por el trabajo manual que desarrolla. A la exploración se observa una tumefacción en el borde cubital de la muñeca, sin signos inflamatorios ni aumento de la circulación local. La movilidad de la muñeca era completa y existía un dolor intenso a la presión.

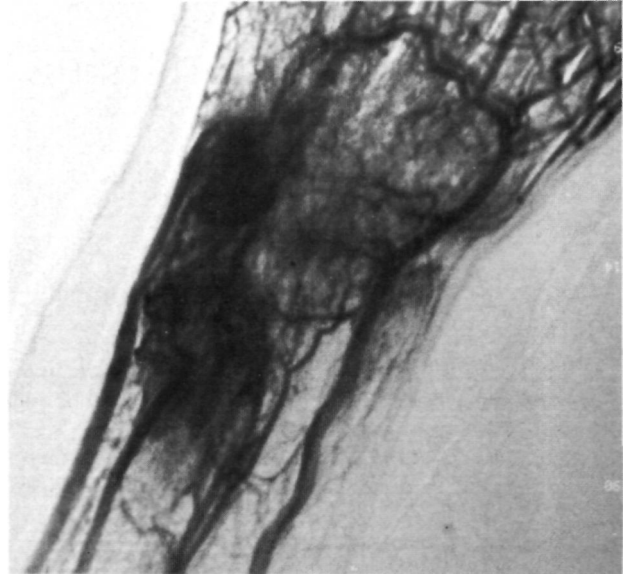
Las radiografías simples mostraban imágenes líticas múltiples localizadas en metáfisis y epífisis distal del cúbito y en varios huesos del carpo (Fig. 1). El hemograma, la VSG y una bioquímica completa resultaron completamente normales. La gammagrafía con <sup>99</sup>Tc mostraba un depósito patológico intenso en la articulación de la muñeca. Se realizó una TAC en la que se podía observar la afectación distal del cubito izquierdo, el ganchoso, el piramidal y el pisiforme por múltiples lesiones líticas que

*Correspondencia:*  
Dr. J.E. AROCA NAVARRO  
Castellón, 7-9  
46004 Valencia



**Figura 1.** Radiografía simple mostrando lesiones osteolíticas múltiples en cúbito y varios huesos del carpo.

rompían la cortical en varios puntos (Figs. 2A y B). La RMN demostraba la expansión del cúbito y la masa de partes blandas que lo acompañaba. Se realizó una arteriografía que mostraba una neoformación muy vascularizada localizada en el extremo distal del cúbito y en el carpo, con vasos neoformados sin retorno venoso ni fístulas, compatible con tumoración vascular dependiente de la arteria cubital (Fig. 3).

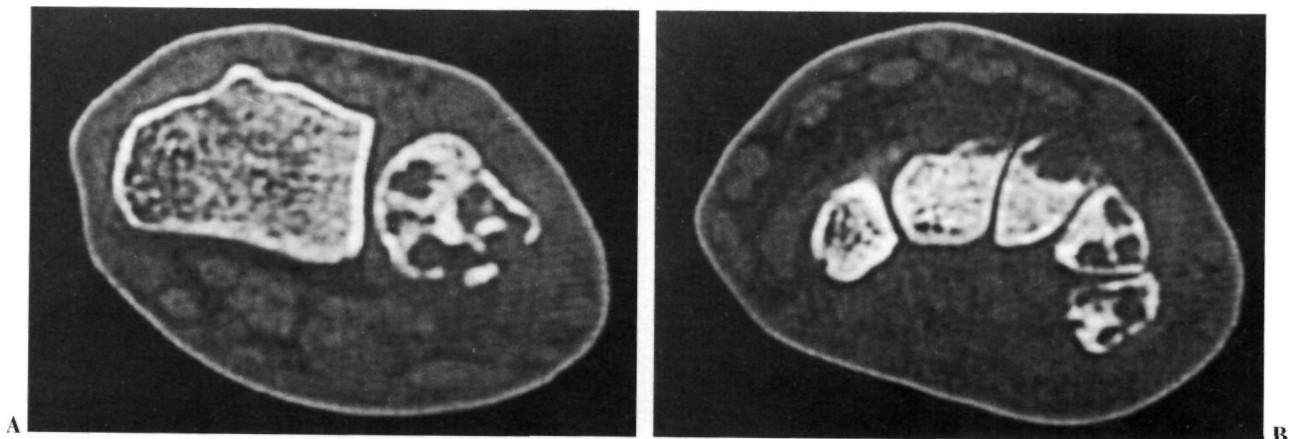


**Figura 3.** Arteriografía mostrando la gran vascularización dependiente de la arteria cubital.

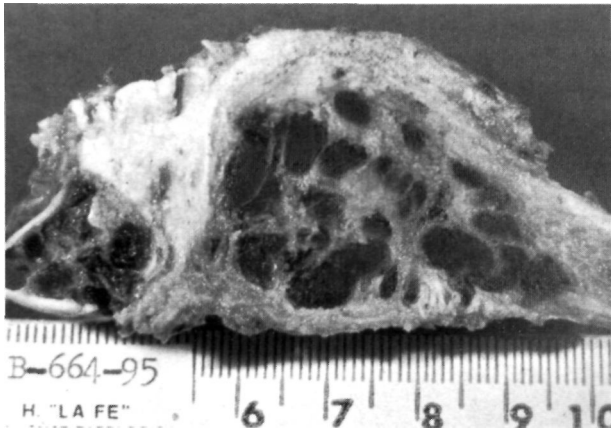
Se obtuvo una biopsia a cielo abierto, observándose un adelgazamiento de la cortical metafisaria del cúbito, con una coloración violácea y una zona quística de contenido hemorrágico. Remitida la biopsia al Servicio de Anatomía Patológica se diagnosticó de hemangioendotelio. Posteriormente se intervino, realizándose una resección amplia, extirpando el trayecto de la biopsia anterior, el extremo distal del cúbito y los huesos del carpo afectos (ganchoso, piramidal y pisiforme).

El tratamiento reconstructivo que se realizó fue una artrodesis de muñeca tipo Mannerfelt (16), pasando una aguja intramedular a través del tercer metacarpiano, hueso grande, semilunar y radio, complementándose con un injerto autólogo corticoesponjoso en la columna cubital sujeto con una grapa para dar mayor estabilidad.

La pieza de resección presentaba una tumoración ósea multicéntrica de apariencia hemorrágica y localización intraósea que destruía epífisis y metáfisis distal del



**Figura 2.** A: TAC de la lesión a nivel del cubito distal. B: Afectación de los huesos ganchoso, piramidal y pisiforme.

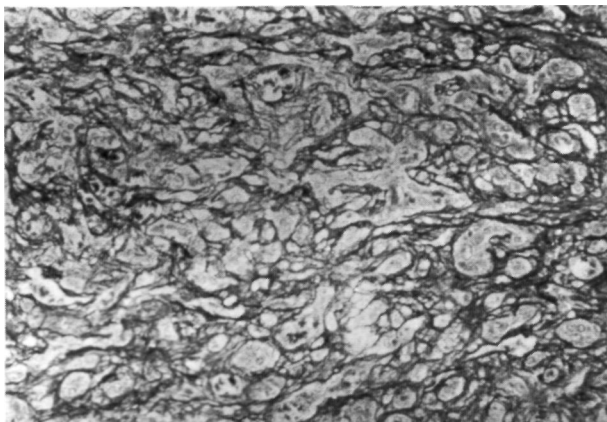


**Figura 4.** Imagen macroscópica de la pieza de resección donde se observan las lesiones en cúbito y piramidal sin continuidad aparente.

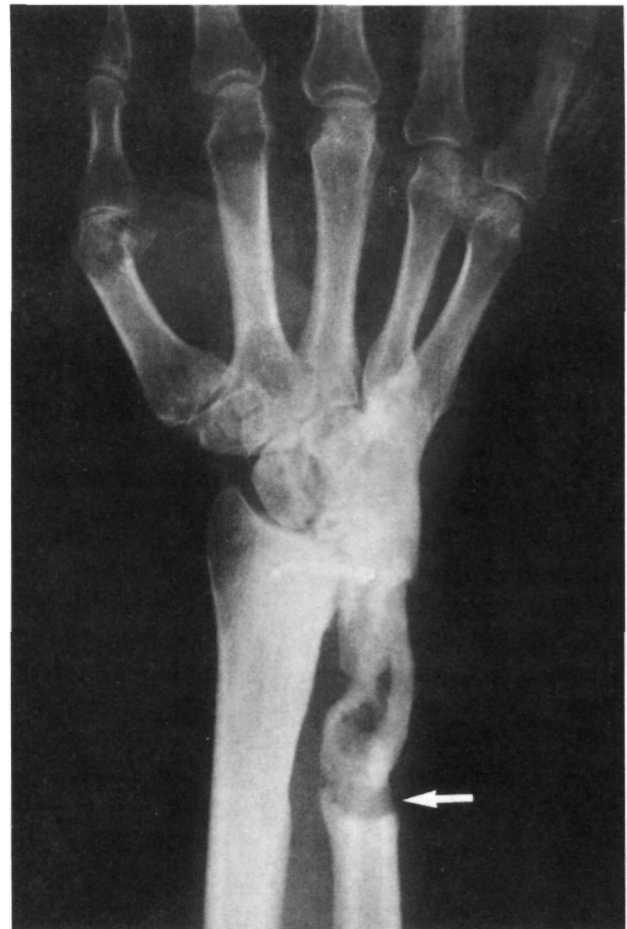cúbito. Lesiones líticas de similar naturaleza se encontraron en ganchoso, piramidal y pisiforme (Fig. 4).

El estudio microscópico reveló la presencia de células redondeadas o poligonales de citoplasma amplio y eosinófilo, presentando muchas de ellas vacuolización citoplasmática y con tendencia a disponerse en el seno de una matriz hialina y a formar canales vascularizados, rodeados de su correspondiente membrana basal que se tiñe con las coloraciones de plata para las fibras de reticulina, mostrando las células en su luz. No fueron evidentes las atipias nucleares, el hiperchromatismo, ni las figuras mitóticas, lo que confirmó el diagnóstico de hemangioendotelioma grado I (Fig. 5).

A los 4 meses, una vez conseguida la artrodesis de muñeca, se retiró la aguja del radio central y se comprobó que existía una pseudoartrosis indolora entre el extremo distal del cúbito y el injerto, por lo que el paciente era capaz de realizar pronosupinación, evitándonos tener que realizar la intervención de Sauve-Kapandji (fusión radiocubital distal con pseudoartrosis quirúrgica del cúbito) que en un principio teníamos prevista.



**Figura 5.** Imagen microscópica mostrando la proliferación de células globulosas en el interior de la membrana basal, pero sin un pleomorfismo evidente (tinción argéntica para fibras de reticulina, 150x).



**Figura 6.** Resultado a los 2 años de la excisión y artrodesis. Puede observarse la buena fusión carpiana y la pseudoartrosis indolora entre el extremo distal del cúbito y el injerto (flecha).

A los 24 meses de evolución el enfermo se encuentra asintomático y libre de recidivas, con una buena artrodesis radiocarpiana (Fig. 6). Ha realizado una pseudoartrosis indolora a nivel de la unión del extremo distal del cúbito y el injerto, por lo que es capaz de realizar una pronación de 60° y una supinación de 45°. Mantiene una fuerza de 100 kilopascales (130 kp en la mano izquierda) y está satisfecho del resultado obtenido, realizando las tareas de la vida cotidiana sin restricciones.

## DISCUSIÓN

La Organización Mundial de la Salud define el hemangioendotelioma como «tumor agresivo, no metastatizante, caracterizado por cordones celulares macizos y estructuras vasculares endoteliales. Las células endoteliales son atípicas, pero carecen de las características malignas del angiosarcoma» (7).

La tinción con plata para fibras de reticulina es de gran importancia para demostrar la proliferación celular por dentro de la membrana basal vascular.

El síntoma más frecuente es el dolor, que habitualmente viene acompañado de tumefacción (4, 5, 7, 8, 12, 13), aunque la lesión puede ser asintomática y su diagnóstico casual (4, 8). Cuando asienta en el raquis puede debutar con una paraplejía por un colapso vertebral (8, 12, 13).

La imagen radiográfica aparece como una lesión osteolítica bien definida en los casos benignos, sin esclerosis periférica y habitualmente sin reacción perióstica (4, 5, 8, 12, 13).

La resección amplia es el tratamiento de elección (4-9, 13, 17, 18). La utilidad de la radioterapia es difícil de establecer, aunque debe ser utilizada cuando

la resección ha sido incompleta (4, 6-9, 13). Hay autores que defienden la utilidad de la quimioterapia en las lesiones de alto grado de malignidad (6, 13).

El pronóstico de estas tumoraciones es según muchos autores impredecible (3, 7, 15, 19) y dependerá en gran medida del grado histológico que se trate, por lo que será necesario examinar minuciosamente numerosas y amplias secciones de la zona sospechosa a fin de descartar la presencia de áreas de distinta gradación histológica en la misma lesión (4, 6, 9, 12, 13, 20).

Las metástasis pulmonares variarán entre el 1% para los grados I y II (6) y el 92% para el grado III (13).

### Bibliografía

1. Enneking WF. Musculoskeletal tumor surgery. New York: Churchill Livingstone; 1983.
2. Enzinger FM, Weiss SW. Tumores de tejidos blandos. Buenos Aires: Panamericana; 1985.
3. Fernández González, Suárez Vilella, Díaz Gallego, Nieves Díez, Acosta Mallo, Jiménez Pizarro. Hemangioendotelioma epiteloide óseo multifocal. *Rev Ortop Traum* 1990;34IB(5):521-6.
4. Ekerot I, Eiken O, Jonsson K, Lindström C. Malignant hemangioendothelioma of metacarpal bones. *Scan J Plast Reconstr Surg* 1981;15:73-6.
5. García-Moral CA. Malignant hemangioendothelioma of bone. *Clin Orthop* 1972;82:70-9.
6. Ruiz de Adana Belbel JC, Gálvez Daza MD, Ormazábal I, Jurado Carmona F, Cid Salazar A, Díaz Jiménez M, et al. Hemangioendotelioma multicéntrico. A propósito de 1 caso localizado en tobillo y pie. *Rev Ortop Traum* 1988;32IB(2):141-4.
7. Schajowicz E. Tumores y lesiones pseudotumorales de huesos y articulaciones. Buenos Aires: Panamericana; 1982.
8. Srinivasan CK, Patel MR, Pearlman HS, Silver JW. Malignant hemangioendothelioma of bone. *J Bone Joint Surg* 1978;60A:696-700.
9. Sybert DR, Steffe AD, Keppler L, Biscup RS, Enker P. Seven-year follow-up of vertebral excision and reconstruction for malignant hemangioendothelioma of bone. *Spine* 1995;20(7):841-4.
10. Van der List JJJ, Van Horn JR, Slooff TJJH, Ten Cate LN. Malignant epitheloid hemangioendothelioma at the site of a hip prosthesis. *Act Orthop Scand* 1988;59(3):328-30.
11. Viñuela A, Fernández Rojo F, González Núñez A. Hemangioendothelioma of bone. A case report with massive tissular necrosis. *Path Res Pract* 1984;178:297-300.
12. Volpe R, Mazabraud A. Hemangioendothelioma (angiosarcoma) of bone: a distinct pathologic entity with an unpredictable course? *Cancer* 1982;49:727-36.
13. Campanacci M, Boriani S, Giunti A. Hemangioendothelioma of bone. *Cancer* 1980;46(4):804-14.
14. Pins MR, Mankin HJ, Xabier RJ, Rosenthal DL, Dikersin GR, Rosemberg AE. Malignant epitheloid hemangioendothelioma of the tibia associated with a bone infarct in a patient who had Gaucher disease. *J Bone Joint Surg* 1995;77A:777-81.
15. Bollinger BK, Laskin WB, Knight CB. Epitheloid hemangioendothelioma with multiple site involvement. *Cancer* 1994;73(3):610-5.
16. Mannerfelt L. Nouvelle technique d'arthrodèse du poignet pour le traitement des arthrites rhumatoïdes. *Rev Chir Orthop* 1972;58:471-80.
17. Cara JA, Guerado E, Villar E. Hemangioendotelioma epiteloide óseo multicéntrico. A propósito de 1 caso. *Rev Esp Cir Osteoart* 1995;30:165-8.
18. Zagzag D, Yang G, Seidman I, Lusskin R. Malignant epitheloid hemangioendothelioma arising in an intramuscular lipoma. *Cancer* 1993;71(3):764-8.
19. Usabiaga Zarranz J, Alonso León A, Yubero Pascual JA, Castro Moraleja R, Martín Cuadrado F, Fernández Portal F. Hemangioendotelioma. A propósito de 1 caso. Tumores óseos malignos. I Reunión Internacional de Cirugía Ortopédica. Universidad de Salamanca; 1988.
20. Been HD, Fidler MW, Bras J. Cellular hemangioma and angioblastoma of the spine, originally classified as hemangioendothelioma. *Spine* 1994;19(8):990-5.