

# Ganglión de la articulación tibioperonea proximal como causa de síndrome compartimental anterior de la pierna

J. ANCHUELA OCAÑA\* y Á. PÉREZ MARTÍN\*\*

*Departamentos de Traumatología del Hospital \*El Escorial y \*\*Gregorio Marañón, Madrid.*

**Resumen.**—Se expone un caso clínico de síndrome compartimental anterior de la pierna producido por un quiste sinovial dependiente de la articulación tibioperonea proximal. En la literatura son numerosos los casos de compresión neurológica por gangliones y a este nivel, del nervio ciático poplíteo externo o sus ramas por ganglión de la articulación tibioperonea superior, pero rara vez se ha mencionado la posibilidad de que tales lesiones pudieran generar un aumento crítico de la presión dentro del compartimento, posiblemente porque todo el cuadro clínico-patológico se atribuyera exclusivamente al atrapamiento neurológico. En tales cuadros mixtos, debe tenerse en cuenta el componente compartimental, cuya expresión clínica suele ser larvada y por tanto diagnosticado tardíamente, que impedirá la recuperación funcional completa en situaciones donde el compromiso neurológico fue diagnosticado y tratado a tiempo.

## ANTERIOR TIBIAL COMPARTMENT SYNDROME BY GANGLION CYST OF THE PROXIMAL TIBIOFIBULAR JOINT

**Summary.**—A case of anterior tibial compartment syndrome causing by a ganglion cyst of the proximal tibio-fibular joint is reported. There are many reports of compression of the common peroneal nerve by ganglion cysts, but they have been rarely reported as a cause of compartment syndrome, perhaps because the entirely clinical case was imputed to neurological compression. In this mixed cases it might be taken into account the compartmental component, which early diagnosis is difficult and could have far-reaching implications for further clinical results.

## INTRODUCCIÓN

La existencia de un ganglión dependiente de la articulación tibioperonea proximal ha sido reseñada como causa de compresión nerviosa del nervio peroneo, pero a nivel del tronco común o bien a nivel de su rama profunda (1-5), pero excepcionalmente como causa de síndrome compartimental anterior de la pierna (6). La encrucijada neurovascular que se establece en tor-

no a esta articulación dentro del compartimento anterior de la pierna a modo de estuche cerrado, hace que su ocupación por un proceso expansivo origine un cuadro de compresión neurológica y miopatía isquémica por aumento de presión intracompartimental, resultando muy difícil discernir ambos procesos clínicamente, siendo definidos por electromiografía y verificados intraoperatoriamente al ver el estado macroscópico de las fibras musculares y de los troncos nerviosos.

Se presenta un caso clínico de afectación mixta: compresión neurológica y síndrome compartimental por ganglión de la articulación tibioperonea proximal, cuya evolución clínica ha de-

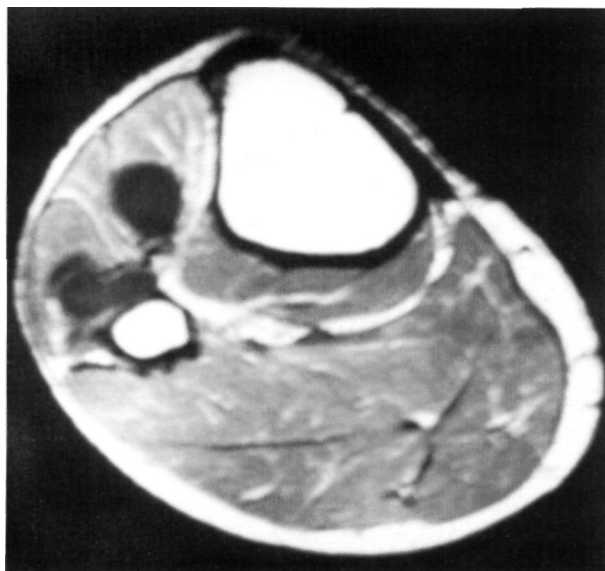
*Correspondencia:*  
Dr. JAVIER ANCHUELA OCAÑA  
C/ Conde Duque, 21, 6.º B  
28015 Madrid

pendido fundamentalmente del proceso compar-timental.

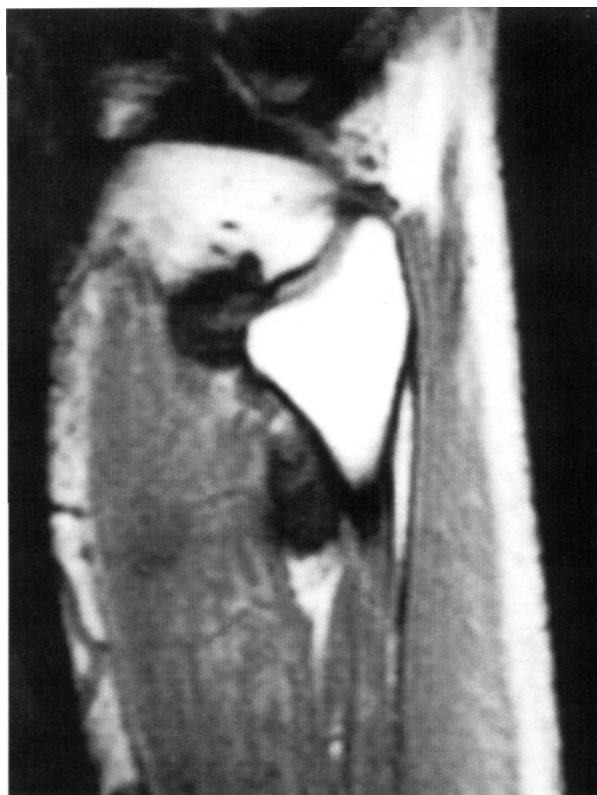
## CASO CLÍNICO

B. S. S. es un varón de 35 años, que acude a consulta refiriendo parestesias en dorso de pie derecho y dedos sin zonas de hipoestesia, con debilidad creciente para la extensión de tobillo y dedos, fundamentalmente del dedo gordo, que comenzaba a dificultarle la marcha en la fase de apoyo de talón, todo ello desarrollado en el transcurso de 15 días, sin antecedente traumático ni esfuerzo significativo previo. Como antecedente lejano destaca meniscectomía externa parcial artroscópica realizada 8 meses antes del inicio del cuadro. En la exploración clínica se observó una rodilla estable, sin derrame ni signos inflamatorios, palpándose profundamente una tumoración blanda intramuscular a la altura de la inserción proximal del músculo tibialis anterior, con paresia de dicho músculo junto con el extensor hallucis longus y en menor medida del extensor digitorum longus, estando conservada la función del fibularis longus y brevis. Presentaba signo de Hoffmann-Tinel negativo a la altura de la cabeza del peroné, los pulsos estaban presentes y había dolor leve en la deambulación, que en fases iniciales fue importante y referido al compartimento anterior de la pierna.

La radiografía simple no mostraba hallazgos significativos, en el estudio de RMN se informaba de tumoración polilobulada que rodea a la cabeza del peroné y altera la señal de la musculatura del compartimento anterior de la pierna a nivel proximal, estando en contacto con el paquete vásculo-nervioso tibial an-



**Figura 1.** Imagen de RMN en corte axial donde se observa la ocupación de los compartimentos anterior y lateral por los quistes sinoviales.



**Figura 2.** Imagen de RMN en corte sagital donde se observa la comunicación de la lesión con la articulación tibioperonea superior, su extensión por la masa muscular del tibialis anterior y la alteración de la señal muscular en el compartimento anterior de la pierna.

terior y nervio peroneo profundo (Figs. 1 y 2) y la electromiografía mostraba un cuadro mixto de afectación de la rama profunda del nervio peroneal (neuroapraxia-axonotmesis) con signos de reinervación incipiente y también de la musculatura anterior de la pierna (patrón de interferencia disminuido, amplitud y duración media de los potenciales de unidades motoras ligeramente disminuidos) sugestiva de miopatía por síndrome compartimental.

Es intervenido a los 15 días de la consulta realizándose identificación del nervio ciático poplíteo externo proximal a la cabeza del peroné, sin encontrar signos de afectación del mismo hasta su división, por lo que se procedió a la apertura de la fascia anterior a nivel proximal observándose fibras musculares correspondientes al tibialis anterior, extensor digitorum longus y extensor hallucis longus de aspecto oscurecido junto con otras pálidas y con escaso sangrado, efectuándose disección roma hasta exponer dos masas de consistencia blanda de aproximadamente 3 cm de diámetro y otra pequeña de 0,5 cm unidas por un fino pedículo entre sí y en comunicación con la articulación tibioperonea superior, en contacto con el nervio peroneo profundo y el paquete tibial anterior, penetrando el compartimento lateral y llegando hasta el cuello del peroné. Se realizó la exéresis del conjunto quístico,

que macroscópicamente presentaban el aspecto de gangliones, junto a algunas fibras musculares no viables, verificando la continuidad vasculonerviosa del paquete tibial anterior y practicándose fasciotomía. El estudio patológico de la pieza confirmó el diagnóstico de quistes sinoviales.

La evolución postoperatoria transcurrió sin complicaciones, evidenciándose mejoría clínica en la extensión del tobillo y dedos, con recuperación progresiva de la fuerza muscular, quedando a los 12 meses de seguimiento un leve déficit en la función del tibialis anterior y algo mayor en la del extensor hallucis longus sin repercusión en su actividad laboral ni personal, probablemente secuela del cuadro compartimental. El estudio EMG realizado al año mostraba afectación moderada del nervio peroneo profundo con signos de reinervación.

## DISCUSIÓN

El caso mostrado presentaba un cuadro mixto de compresión nerviosa y afectación del compartimento anterior de la pierna, el primero fue la causa de la paresia del tibialis anterior y extensor digitorum longus por axonotmesis del nervio peroneo profundo, recuperada en gran medida en los meses siguientes a la cirugía, y el segundo ocasionó la paresia más acentuada del extensor hallucis longus recuperada en menor medida dado el tiempo de evolución del cuadro.

La formación de quistes sinoviales dependientes de la articulación tibiofibular proximal con afectación compresiva neurológica dado su considerable tamaño (3 a 6 cm) ha sido referida en varias ocasiones (1-5, 7-10), pero rara vez se les ha implicado en la génesis de un síndrome compartimental (6) pese a su localización intramuscular (8, 9), bien porque no fuera la causa en buena parte de los casos o bien porque el cuadro clínico se atribuyera exclusivamente a la compresión de un tronco nervioso. Los estudios anatómicos llevados a cabo por Ward (6) muestran que la fascia del compartimento anterior lo aísla del lateral que contiene los músculos peroneos, estando por tanto la articulación tibioperonea superior incluida dentro del compartimento anterior con lo que la afectación del lateral implica la penetración de la fascia. Esta invasión intercompartimental así como el atrapamiento nervioso del tronco peroneo se podrá producir por la progresión del quiste sinovial siguiendo el trayecto de la rama nerviosa articular, lo que explica su aparición en la musculatura peronea (9). El compar-

timento anterior se encuentra limitado por dos paredes óseas laterales, una rígida pared posterior formada por la membrana interósea y otra anterior constituida por la fascia, un techo osteomuscular y un suelo cerrado por tendones, comportándose como un estuche de escasa elasticidad donde cualquier aumento de contenido va a originar cuadros compresivos con afectación neurovascular y/o muscular. Se sabe que tras ejercicio prolongado un músculo puede acumular fluidos incrementando su volumen hasta un 20%, del mismo modo que ante sollicitaciones máximas se pueden producir roturas fibrilares con hemorragias intramusculares capaces de elevar la presión por encima de valores críticos y también se describen casos de síndrome compartimental tras reparación de hernias musculares (11). Es posible que moderados aumentos de presiones (50 mm de Hg) en áreas anatómicas localizadas del compartimento ocasionen zonas de isquemia en sectores musculares por oclusión de pequeños vasos arteriales. El músculo extensor hallucis longus es especialmente sensible debido a su disposición profunda y distal dentro del compartimento, donde su corto vientre muscular queda debajo del músculo extensor digitorum longum y del tendón del tibialis anterior en una zona donde el compartimento se estrecha, haciéndose predominantemente óseo, y también a que este músculo recibe su inervación por una larga rama del nervio tibial anterior. Su afectación es bien conocida en síndromes compartimentales postraumáticos, postesfuerzo y posquirúrgicos como en la osteotomía metafisaria proximal valgizante tibial.

Los quistes sinoviales pueden independizarse de la articulación que los origina y adherirse a estructuras musculares, fascias, meniscos o hueso; con menos frecuencia a presentarse endoneurales debidos a metaplasia conectiva o degeneración quística de los tejidos de soporte conectivo del nervio (1-3, 12-14) con tendencia a progresar y destruir las fibras nerviosas (15), y también se describe un origen intraóseo del ganglión (16-19). El diagnóstico clínico de compresión nerviosa puede no ser posible si no se aprecia masa palpable (4), ya que puede no ser doloroso en el momento del diagnóstico (3, 13), aunque algunos autores lo consideran el síntoma capital (4), exacerbándose con el ejercicio (4, 9), lo que estaría en relación con un componente compartimental del cuadro. Tras descartar compresión de las raí-

ces del nervio CPE a nivel lumbar (L5, S1 y S2), debemos explorar el trayecto nervioso fundamentalmente en la rodilla, siendo imprescindible la aportación de los estudios de RMN y EMG. No es siempre posible la diferenciación entre gangliones y neurofibromas o neurinomas hasta el estudio patológico, fundamentalmente cuando se trata de lesiones endoneurales. Cuando la formación quística asienta en el compartimento anterior de la pierna no es posible discernir con exactitud cuál es el grado de afectación nerviosa compresiva y cuál el de afectación muscular compartimental, sólo sospechable por el registro EMG y la señal muscular ofrecida por la RMN, puesto que la limitada extensión de la lesión hace que la clínica sea larvada y el paciente acuda a consulta llevado por la paresia originada por la compresión neurológica, lo que hace que las lesiones musculares compartimentales sean

menos recuperables, siendo peculiar la afectación preferente del extensor hallucis longus.

El tratamiento debe ser la exéresis quirúrgica precoz, que permitirá la liberación neurológica, la descompresión compartimental y el diagnóstico patológico. En caso de quistes endoneurales es necesaria técnica microquirúrgica, habiendo situaciones en las cuales la lesión neurológica hace inevitable incluir un segmento del nervio en la resección y posterior reanastomosis (13, 15). Las recidivas de los gangliones extraneurales no son infrecuentes, estando en torno al 37% (9), debido a la persistencia de la comunicación articular tibioperonea superior y la difícil exéresis de los restos intermusculares, siendo fácilmente diagnosticables y requiriendo rara vez cirugía, pues basta con el vaciamiento simple del quiste.

### Bibliografía

1. Barrie HJ, Barrington TW, Colwill JC, Simmons EH. Ganglion migrans of the tibiofibular joint causing lesions in the subcutaneous tissue, muscle, bone or peroneal nerve. *Clin Orthop* 1979;149:211-5.
2. Parkes A. Intra-neural ganglion of the lateral popliteal nerve. *J Bone Joint Surg* 1961;43B:784-90.
3. Soria Durán I, Boronat Pérez J, Pérez Pérez A. Compresión nerviosa por ganglión. *Rev Ortop Traum* 1983;27:667-72.
4. Stack RE, Bianco AJ, MacCarty CS. Compression of the common peroneal nerve by ganglion cysts. Report of nine cases. *J Bone Joint Surg* 1965;47A:773-8.
5. Stener B. Unusual ganglion cysts in the neighbourhood of the knee joint. A report of six cases, three with involvement of the peroneal nerve. *Acta Orthop Scand* 1969;40:392-401.
6. Ward WG, Eckardt JJ. Ganglion cyst of the proximal tibiofibular joint causing anterior compartment syndrome. A case report and anatomical study. *J Bone Joint Surg* 1994;1561-4.
7. Barber KW, Bianco AJ, Soule EH, MacCarty CS. Benign extraneural soft-tissue tumors of the extremities causing compression nerves. *J Bone Joint Surg* 1962;44A:98-104.
8. Brooks DM. Nerve compression by simple ganglia. A review of thirteen collected cases. *J Bone Joint Surg* 1952;34B:391-400.
9. Muckart RD. Compression of the common peroneal nerve by intramuscular ganglion from the superior tibiofibular joint. *J Bone Joint Surg* 1976;58B:241-4.
10. Villanueva García E, Bas Hermida P, Lozano JA, Espinosa Lledó C. Ganglión de la articulación tibioperonea proximal. Análisis de cuatro casos, dos de ellos con parálisis del nervio ciático poplíteo externo. *Rev Ortop Traum* 1993;37IB:451-5.
11. Paton DF. The pathogenesis of anterior tibial syndrome. An illustrative case. *J Bone Joint Surg* 1968;50B:383-5.
12. Ellis VH. Two cases of ganglia in the sheath of the peroneal nerve. *Br J Surg* 1936;24:141-2.
13. Vilar de la Peña R, Álvarez Garijo JA. Ganglión del nervio peroneal. Resección con técnica microquirúrgica. *Rev Ortop Traum* 1979;23:93-6.
14. Wadstein T. Two cases of ganglia in the sheath of the peroneal nerve. *Acta Orthop Scand* 1931;2:221-31.
15. Pina Medina A, Vilar de la Peña R, Ramos Ñiguez JA, Hernández Martí, M. Ganglion intraneural del nervio peroneal. *Rev Ortop Traum* 1991;35:398-400.
16. Crane AR, Scarano JJ. Synovial cyst (ganglia) of bone. *J Bone Joint Surg* 1967;49A:355-61.
17. Goldman RL, Friedman NB. Ganglia («synovial» cysts) arising in unusual locations. *Clin Orthop* 1969;63:184-9.
18. Seymour N. Intraosseous ganglia. *J Bone Joint Surg* 1968;50B:134-7.
19. Woods CG. Subcondral bone cysts. *J Bone Joint Surg* 1961;43B:758-66.