

## Angiosarcoma del muslo. Diagnóstico diferencial

A. TRIVIÑO LÓPEZ, A. SUÁREZ VÁZQUEZ, M. GARCÍA SANDOVAL,  
J. M. FERNÁNDEZ FERNÁNDEZ y D. HERNÁNDEZ-VAQUERO

*Servicio de Cirugía Ortopédica y Traumatología. Hospital San Agustín. Avilés.  
Departamento de Cirugía. Facultad de Medicina.*

**Resumen.**—Se presenta un caso de angiosarcoma de partes blandas en un paciente de 92 años localizado en extremidad inferior de seis meses de evolución. Estos tipos de tumores muestran probabilidades de ser confundidos con hematomas, incluso con estudios de Resonancia Nuclear. Se destaca la ayuda que ofrece para el diagnóstico la arteriografía, así como la agresividad de dichos tumores y los posibles abordajes terapéuticos actuales.

### ANGIOSARCOMA OF THE THIGH

**Summary.**—A case of angiosarcoma is presented. The patient was 92 years old. The tumor was present 6 months before diagnosis. The tumor was diagnosed by MRN as hematoma of the muscle. Arteriography is a good diagnostic tool before the biopsy in that type of lesions. Alternative treatments of such lethal neoplasms are discussed.

### INTRODUCCIÓN

Los angiosarcomas primarios de partes blandas (APB) son tumores de gran agresividad biológica que presentan diferenciación estructural formando vasos atípicos que a su vez están tapizados por células proliferantes neoplásicas, muchas de ellas presentando rasgos epitelioides (1).

Los APB representan aproximadamente la cuarta parte de todos los angiosarcomas. El sexo masculino resulta doblemente afectado que el femenino (1). A pesar de ser tumores poco frecuentes, algo más de la tercera parte de éstos se localizan en extremidades inferiores. Le siguen por orden de aparición el tronco-abdomen, miembro superior y cabeza y cuello (2).

Los APB pueden aparecer en cualquier grupo de edad, sin predominio claro por ninguno, si

bien parece haber una tendencia a diagnosticarse por encima de los 60 años (3).

Clínicamente los APB se manifiestan como grandes masas marcadamente hemorrágicas, a veces con signos trombocitopénicos, otras con alteraciones hemodinámicas por fenómenos de shunt arteriovenosos. En ocasiones se describen casos de muerte por exanguinación. A pesar de presentar un origen vascular, raramente son masas pulsátiles (4).

### CASO CLÍNICO

Varón de 91 años de raza blanca, que acude a las consultas de traumatología por presentar una lesión de crecimiento progresivo y de seis meses de evolución, en cara anterointerna de muslo izquierdo de unos 20 x 12 cm, de diámetros máximos. Con una primera impresión de hematoma, se procedió a la evacuación del mismo drenándose un total de unos 600 cm<sup>3</sup> de material hemático, y colocación de un vendaje compresivo. A las dos semanas y en fase de espera de realización ambulatoria de una Resonancia Nuclear Magnética (RNM), el enfermo acude al Servicio de Urgencias del mismo centro hospitalario por notar de

#### *Correspondencia:*

Dr. AGUSTÍN TRIVIÑO LÓPEZ.

Servicio de Traumatología y Cirugía Ortopédica.  
Hospital San Agustín.

Camino de los Heros, s/n.  
33400 Avilés. Asturias.

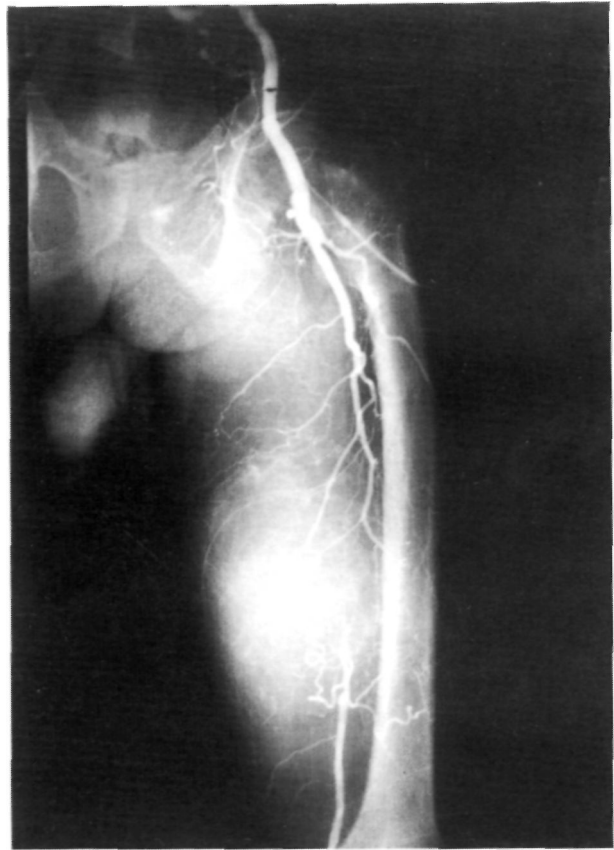
nuevas molestias en la zona descrita acompañada de sensación de crecimiento de la masa, síndrome general y síndrome febril, por lo que se decide el ingreso del paciente. En los estudios analíticos básicos al inicio de su estancia hospitalaria, destacaba en el hemograma una leucocitosis de  $29 \times 10^9$  /litro con desviación a la izquierda mostrando 87% de neutrófilos y 7% de cayados. La cifra de hemoglobina era de 10,40 g/dl, la velocidad de sedimentación sanguínea en la primera hora era de 84 mm, la coagulación mostró cifras normales y la proteína C reactiva fue de 11 (normal de 0,1 a 6). Bajo el diagnóstico de sospecha de hematoma subfascial infectado o de tumor de partes blandas maligno, se solicita la realización de una RNM urgente y se instaura tratamiento antibiótico empírico por la sospecha de infección lesional. La RNM practicada de urgencia se informó como hematoma intramuscular, evacuándose de nuevo la masa. Se cultivó el material obteniéndose un *Clostridium welchii*, sensible a la penicilina.

A pesar de esta maniobra, la lesión continuó creciendo, presentando fases clínicas de anemia intensa. Finalmente, se decidió la realización de una biopsia a cielo abierto ante la evolución adversa y los hallazgos arteriográficos que apuntaban hacia un tumor maligno (Figs. 1 y 2). El resultado histopatológico fue de angiosarcoma de partes blandas. Con dicho diagnóstico y descartando actitud quirúrgica por el deterioro general del paciente, se remite al Servicio de Oncología Radioterápica con el propósito de efectuar tratamiento hemostático, siendo desestimado igualmente por las condiciones de la masa tumoral. El paciente falleció debido al empeoramiento global de su estado general a las ocho semanas de su ingreso.

## DISCUSIÓN

La piel es, con diferencia, el lugar de asiento más frecuente de los angiosarcomas, predominando la variante conocida como Kaposi, muy relacionados con pacientes homosexuales portadores del HIV. Constituye una patología concreta que no es objeto de estudio en el presente trabajo. Recientemente se ha puesto de manifiesto que en la génesis de este tipo de neoplasia participaría una secuencia aminoácida denominada herpesvirus tipo 8. También se ha visto que, en aproximadamente la tercera parte del resto de los angiosarcomas aparece también dicha secuencia (5).

La localización visceral de los angiosarcomas es clásica en la literatura científica, así como su relación con la exposición a tóxicos como el cloruro de vinilo o contrastes usados con fines diagnósticos como el thorotrast, o como hemos citado



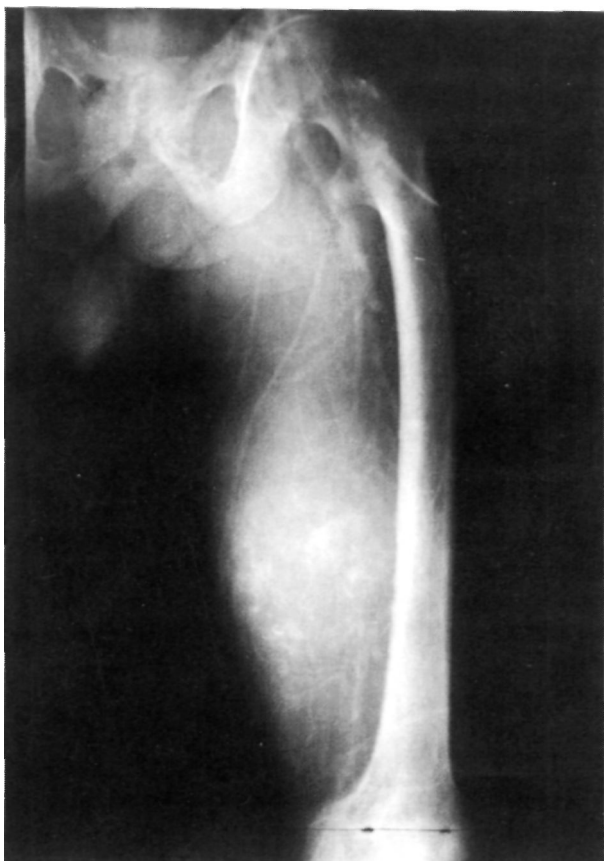**Figura 1.** Arteriografía de extremidad inferior. Desplazamiento vascular con oclusión de la arteria femoral superficial.

previamente, en el transcurso de la diseminación de un angiosarcoma de Kaposi (1, 5, 6). En el caso que presentamos, no conocemos tales antecedentes de riesgo.

A veces, algunos angiosarcomas aparecen precedidos de tumores benignos como el schwannoma o neurilemoma (7). Otras veces se detecta analíticamente un síndrome hemofagocítico en el seno de una fístula arteriovenosa, por un trasplante renal y con una base de inmunodepresión asociada (8).

Existe un vínculo clásico, entre la aparición de un angiosarcoma cutáneo y la presencia de linfedema crónico. Cuando esta neoplasia aparece en pacientes mastectomizadas/os, se le denomina síndrome de Stewart-Treves (9).

Los APB son tumores que se extienden más allá de lo que clínicamente aparentan. Y aunque como hemos visto los APB se sitúan en tercer lugar en frecuencia de aparición (describiéndose más de un centenar de casos), detrás de los CU-



**Figura 2.** Fenómeno de «escape de contraste» intratumoral.

táneos y viscerales abdominales, existen otras localizaciones viscerales realmente anecdóticas como los comunicados en el pericardio o en el encefalo (10, 11).

El diagnóstico de los ABP de extremidades se basa primeramente en parámetros clínicos al sospechar que una lesión de crecimiento rápido en una extremidad, y que se confunde con un hematoma (12), evoluciona rápidamente hacia el deterioro general, tal y como ocurrió en nuestro caso.

En cuanto a los métodos de complementarios de exploración, la RNM sería actualmente la que mayores ventajas aportaría en el diagnóstico y en el estadiaje tumoral. Los resultados definitivos dependen en gran medida de la experiencia del radiólogo (12). La ecografía resulta de poca ayuda, pues puede orientar hacia un hematoma organizado, sobre todo en aquellos APB en los que existen grandes lagunas tumorales y septos intralesionales delgados. La tomografía axial

aportaría datos de la lesión en relación con las estructuras vecinas. Sin embargo es menos específica que la RNM o la arteriografía en capacidad diagnóstica. La gammagrafía ósea empleando  $^{99}\text{Tc}$  o  $^{67}\text{Ga}$  estaría más enfocada a la extensión tumoral que a la lesión primaria. Como es sabido, el diagnóstico definitivo asienta en la visión microscópica apoyado por técnicas inmunohistoquímicas o ultramicroscópicas, claves para determinar el tipo, subtipo e indirectamente el pronóstico de la enfermedad (1).

Por tanto, los principales errores diagnósticos se derivan por una parte de la orientación clínica hacia un hematoma y por otra por la ausencia de unos datos más objetivos en los métodos complementarios de diagnóstico.

El tratamiento principal es quirúrgico. La primera mediada es la cirugía amplia, comprendiendo un espesor adecuado de partes blandas, aproximadamente cuatro centímetros del borde tumoral para aquellos angiosarcomas que se ubiquen intracompartimentalmente; es decir, que la neoplasia esté contenida en un espacio limitado por barreras anatómicas de resistencia a la penetración como el hueso o el compartimento aponeurótico. La segunda es la cirugía radical, que consiste en la extirpación tumoral extracompartimental, incluyendo todo el espacio anatómico vecino como el hueso y las estructuras musculoponeuróticas. En el tratamiento de los APB puede asociarse quimioterapia preoperatoria o postoperatoriamente, y que actualmente no están estandarizadas (13). La quimioterapia preoperatoria, denominada adyuvante, suele combinar distintos regímenes y drogas; las más usadas son la ciclofosfamida, vincristina, doxorubicina, DTIC, metotrexate y la actinomicina D (14). Con posterioridad al tratamiento quimioterápico, se estudia microscópicamente el nivel de respuesta al tratamiento, valorando el grado de necrosis, que constituye a su vez un parámetro indirecto del pronóstico. Se puede usar la embolización de los pedículos vasculares con aportación de quimioterapia intratumoral (15).

Actualmente, la tendencia en el tratamiento de los APB de extremidades es la preservación del miembro. La amputación de la extremidad es una opción a elegir cuando el lugar anatómico que ocupa dicho tumor no permite la funcionalidad del miembro (13). La hemipelviectomía en ocasiones

puede representar una opción terapéutica con resultados «quo ad vitam» aceptables (15).

En el caso expuesto, dadas las condiciones de deterioro galopante y la avanzada edad del paciente, se desaconsejó el tratamiento radioterápico, incluso con fines hemostáticos.

El éxito de la radioterapia prequirúrgica o intraoperatoria, empleada en la mayoría de los centros, depende fundamentalmente del tamaño tumoral. Para tumores localmente extendidos y para aquellos tratados mediante cirugía y en los que se comprueben restos microscópicos, se empleará radioterapia postoperatoria (14). Dicha modalidad parece disminuir las recurrencias locales. Cuando se emplee braquiterapia, se esperará al menos cuatro días desde la intervención quirúrgica. En el caso actual, las grandes dimensiones del tumor no aconsejaban la utilización de este tratamiento.

El diagnóstico diferencial clínico se realizará primeramente con los hematomas, sobre todo si aparecen en personas de edad avanzada, y en se-

gundo lugar con otras tumoraciones, bien primarias o metastásicas (13).

El pronóstico de los APB suele ser infausto antes del año como en el ejemplo presentado, si bien existen series en donde la supervivencia a los cinco años fue de más del 60% de los casos (12). Los APB tienen tendencia a diseminarse a distancia; preferentemente en ganglios linfáticos, huesos y pulmones. Junto con los angiosarcomas que aparecen tras linfangiectasia crónica, constituyen las variantes más agresivas. Asimismo, el pronóstico es adverso si existe recidiva local temprana, independientemente de los posibles criterios de benignidad que manifieste la lesión inicial (16).

Podemos concluir que los angiosarcomas de partes blandas representan lesiones de diagnóstico clínico engañoso y que deberá apoyarse en técnicas complejas como la RNM o la arteriografía. A pesar de que se hace necesario un tratamiento multidisciplinario, los APB presentan un pronóstico desalentador.

### Bibliografía

1. Enzinger FM, Weiss SH. Soft tissue tumors. 3ª ed. En: Stamatidis G, eds. St Louis: Mosby; 1995.
2. Sugarbaker PH, Malawer MM. Cirugía del cáncer músculo-esquelético. Principios y técnicas. Madrid: Mosby-Doyma; 1995.
3. Coffin CM, Dehner LP. Soft tissue tumors in first year of life. A report of 190 cases. *Pediatr Pathol* 1990;10:509-26.
4. Enneking WP. Musculoskeletal tumor surgery. New York, Churchill Livingstone; 1983.
5. McDonagh DP, Liu J, Gaffey MJ, Layfield LJ, Azumi N, Traweek ST. Detection of Kaposi's sarcoma-associated herpes virus-like DNA sequence in angiosarcoma. *Am J Pathol* 1996;149:1363-8.
6. Lebach WK. A 25 year follow-up study of heavily exposed vinyl chloride workers in Germany. *Am J Ind Med* 1996;29:446-58.
7. Trassard M, de Doussal V, Bui BN, Coindre JM. Angiosarcoma arising in a solitary schwannoma (neurilemoma) of the sciatic nerve. *Am J Surg Pathol* 1996;20:1492-517.
8. Dargent JL, Vermylen P, Abramowicz D, Lespagnard L. Disseminated angiosarcoma presenting as a hemophagocytic syndrome in a renal allograft recipient. *Transpl Int* 1997;10:61.
9. Tratner A, Shamai-Lubovitz O, Segal R, Zelikovski A. Stewart-Treves angiosarcoma of arm and ipsilateral breast in post-traumatic lymphedema. *Lymphology* 1996;29:57-9.
10. Hwang SL, Hwang SL, Sun ZM, Kwan AL. Brain metastasis from pericardial angiosarcoma. *J Formos Med Assoc* 1996;95:484-6.
11. Antoniadis C, Selviadis P, Zaramboerka T, Fountzilias G. Primary angiosarcoma of the brain: case report. *Neurosurgery* 1996;38:583-5.
12. Zohar Y, Wulikh M, Aminov H, Sadov R, Gal R, Schwartz A, et al. Head and neck sarcoma. *Harefuah* 1996;130:740-4.
13. Munuera L. Introducción a la traumatología y cirugía ortopédica. En: Munuera L, ed. Madrid: Me Graw-Hill/Interamericana de España; 1996.
14. Kasser JR. Orthopaedic knowledge update 5. Home study syllabus. En: Kasser JR, eds. Rosemont: American Academy of Orthopedic Surgeons; 1996.
15. Yasko AW, Lane JM. Chemotherapy for bone and soft-tissue sarcomas of the extremities. *J Bone Joint Surg-Am* 1991;73:1263-71.
16. Yang RS, Lane JM, Eilber FR, Dovey FJ, al-Shaikh R, Schumacher LY et al. High grade soft tissue sarcoma of the flexor fossae. Size rather than compartmental status determine prognosis. *Cancer* 1995;76:1398-405.