

## Corrección anterior aislada con instrumentación TSRH en el tratamiento de la escoliosis idiopática

J. DOMÉNECH, L. PÉREZ-MILLÁN, T. BAS, I. ESCRIBÁ y J. L. BAS

*Unidad de Raquis, Servicio de Cirugía Ortopédica y Traumatología, Hospital La Fe. Valencia.*

**Resumen.**—Se presentan los resultados de 14 enfermos con escoliosis idiopática intervenidos mediante artrodesis anterior aislada con instrumentación TSRH. La serie la componen 10 mujeres y 4 varones con una edad media de 18 años. Las curvas fueron 6 toracolumbares, 5 lumbares y 3 dobles curvas. Se instrumentaron 4,6 vértebras de media. La extensión caudal de la instrumentación llegó a L2 en 1 caso, a L3 en 12 casos y a L4 en 1 caso. En el plano frontal la curva instrumentada pasó de 49° de valor medio preoperatorio a 19° en el postoperatorio final, con una ganancia de 1° respecto al bending. La curva no instrumentada mejoró de 30° en el preoperatorio a 18° en el postoperatorio final, que fue 9° menor de lo esperado con el bending. La descompensación de C7 a la línea central sacra y la descompensación del centro del tronco fue de 0,8 cm y 0,5 cm respectivamente en el preoperatorio y mejoró en ambos parámetros en 0,2 cm. La rotación de la vértebra apical fue de 26° mejorando 10° tras la cirugía. En el plano sagital la lordosis lumbar varió de 53° en el preoperatorio a 46° en el postoperatorio, correspondiendo 4° de esta pérdida al área no instrumentada. La última vértebra instrumentada tenía una inclinación media de 20° y tras la intervención se redujo a 9°. No hubo complicaciones sépticas ni neurológicas y ningún caso de pseudoartrosis o fallo de material.

### ISOLATED ANTERIOR CORRECTION USING TSRH INSTRUMENTATION IN IDIOPATHIC SCOLIOSIS

**Summary.**—We report the results on 14 patients with idiopathic scoliosis treated by isolated anterior arthrodesis using TSRH instrumentation. The curves were 6 thoracolumbar, 5 lumbar and 3 double curves. The average vertebrae instrumented was 4.6. The caudal extension of the fusion reached to L2 in 1 case, L1 in 3 cases, L3 in 12 cases and L4 in 1 case. In the frontal plane the curve measured 49° preoperatively and corrected to 19° postoperatively at the end of follow up, 1° more than expected in bending roentgenograms. The upper uninstrumented curve improved from 30° preoperatively to 18° postoperatively, that is 9° less than expected in bending. The disbalance from C7 to the central sacral line and the disbalance of the center of the trunk was 0.8 cm and 0.5 cm and improved in both in 0.2 c. The apical vertebral rotation was 26° diminishing to 10° after surgery. In the sagittal plane, lumbar lordosis changed from 53° to 46° postoperatively, being 4° due to the lumbar uninstrumented area. The tilt of the last instrumented vertebrae was 20° and after the procedure reduced to 9°. There were not any septic nor neurological complications and were not found any case of pseudoarthrosis nor instrumentation failure.

#### *Correspondencia:*

J. DOMÉNECH FERNÁNDEZ  
Unidad de Raquis. S. de Cirugía Ortopédica  
y Traumatología  
Hospital La Fe  
Avd. Campanar, 21  
46009 Valencia

## INTRODUCCIÓN

Los objetivos del tratamiento quirúrgico de la escoliosis son corregir la deformidad y obtener una artrodesis sólida que evite la progresión de la deformidad.

En 1969 Dwyer introdujo una nueva técnica para la corrección quirúrgica de las escoliosis lumbares y toracolumbares por vía anterior (1). Su técnica, que supuso una gran novedad en su tiempo, consiste en el uso de tornillos colocados en la convexidad de los cuerpos vertebrales y unidos entre sí por un cable a compresión. Posteriormente Zielke presentó una variante de esta instrumentación con la intención de proporcionar mayor rigidez y capacidad derrotadora (2).

La instrumentación TSRH anterior ha sido presentada recientemente. Como innovación significativa presenta una barra rígida moldeable que conecta los tornillos anclados a los cuerpos vertebrales. Permite por su solidez mantener el

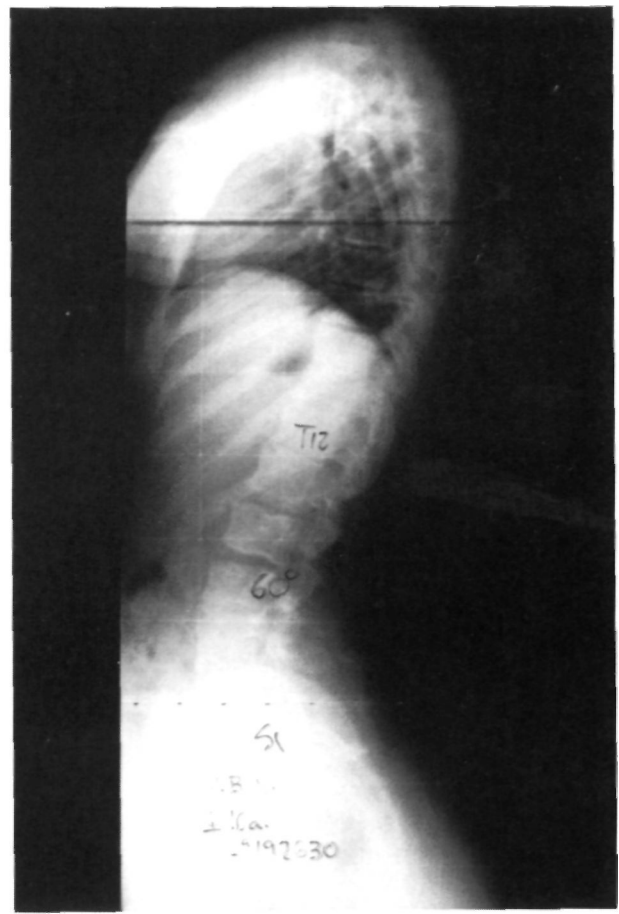
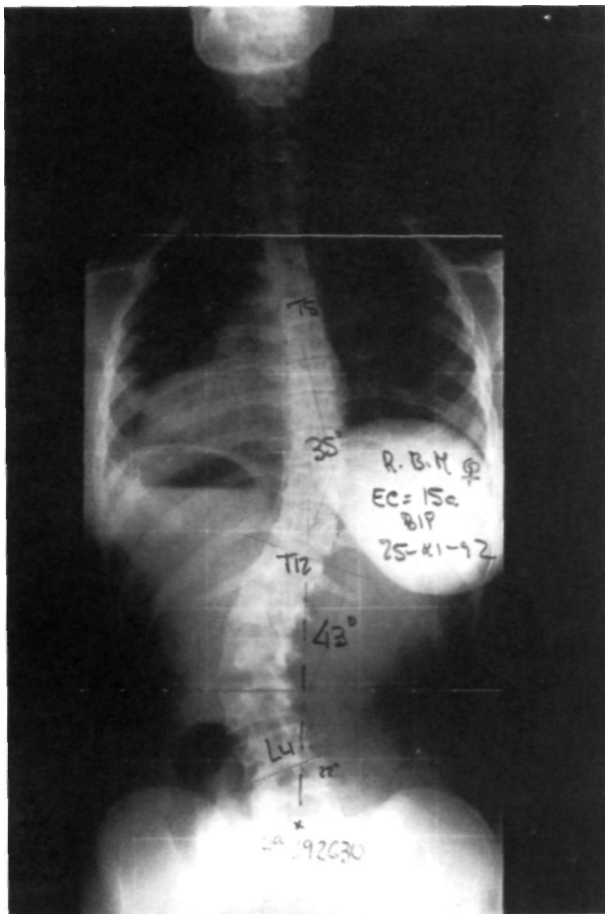
contorno sagital y efectuar compresión segmentaria entre los cuerpos vertebrales.

Presentamos nuestra experiencia inicial con este sistema en el tratamiento de la escoliosis idiopática.

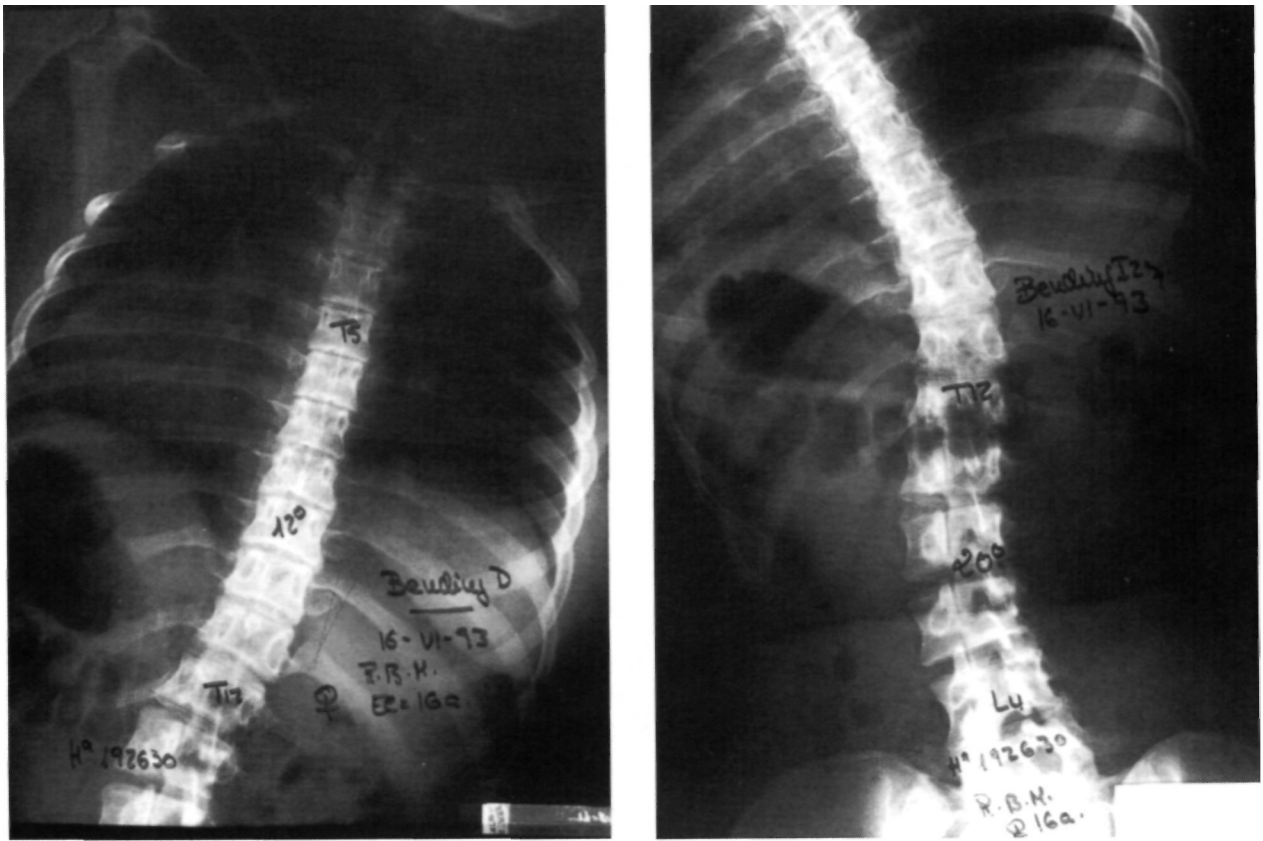
## MATERIAL Y MÉTODOS

Entre los años 1992 a 1994 fueron intervenidos por escoliosis 42 enfermos usando instrumentación TSRH anterior. De éstos, 14 correspondían a escoliosis idiopática sin artrodesis posterior asociada y con un seguimiento postoperatorio mayor de dos años. La serie se compone de 10 mujeres y 4 varones con una edad media de 18 años (15 a 22). Según el tipo de curva 6 fueron toracolumbares, 5 lumbares y 3 dobles curvas. El seguimiento medio fue de 29 meses (24 a 38).

La indicación de artrodesis anterior aislada se estableció para curvas lumbares y toracolumbares mayores de 40° y para dobles curvas en las que la curva torácica tuviese poca rotación en el ápex torácico y fuese muy flexible en la radiografía en inclinación.



**Figura 1.** A: Paciente mujer de 15 años con escoliosis lumbar T12-L4 de 43°, con una curva compensadora torácica de 35°. B: Lordosis lumbar de 60°.



**Figura 2.** A: Radiografías en inclinación derecha e izquierda. B: La curva lumbar se reduce a 20° y la torácica a 12°.

La vía de abordaje quirúrgica fue en todos los casos una toracolumbotomía, transtorácica y retroperitoneal en el lado de la convexidad. El injerto usado fue siempre de costilla autóloga tomada durante el acceso torácico. El tiempo operatorio medio fue de 240 min (190-300). Se instrumentaron 4,6 vértebras de media. La extensión caudal llegó a L2 en un caso, a L3 en 12 casos y a L4 en un caso. La cantidad media de sangre transfundida fue de 590 cm cúbicos (0-1.000).

Todos los enfermos llevaron un corsé tipo lumbostato tras la intervención durante un período medio de 6,1 meses (5-8), que fue el tiempo en el que radiográficamente se apreció la fusión intersomática.

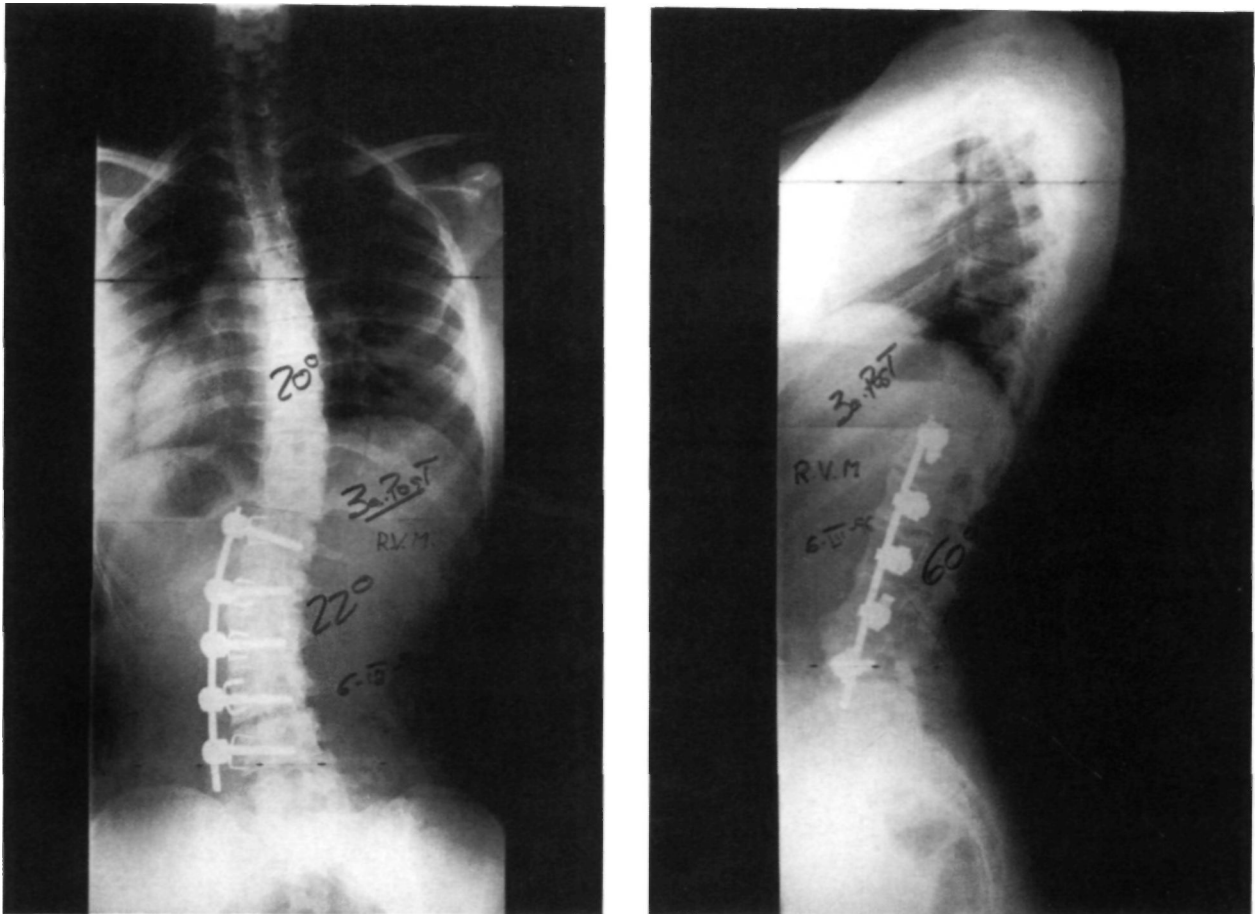
Se revisaron las radiografías preoperatorias, del postoperatorio inmediato y al final de seguimiento por un mismo examinador para evitar el error interobservador (3, 4). Las curvas fueron medidas en el plano frontal y sagital por el método de Cobb. En el plano sagital se consideraron los límites de la cifosis torácica desde T4 hasta T12 y de la lordosis desde L1 a S1. Asimismo se midió la lordosis caudal a la instrumentación desde la última vértebra instrumentada hasta S1. La descompensación en el plano frontal se valoró de dos formas: la distancia de la vertical de C7 a la línea central sacra y la distancia del centro del tórax a la línea central sacra (5). La rotación se midió en la vértebra apical con el torsiómetro de Perriolle.

## RESULTADOS

Las curvas instrumentadas tenían un valor medio preoperatorio en el plano frontal de 49° (41°-54°). En el postoperatorio inmediato el valor medio fue de 17° (5°-30°), y hasta el final de seguimiento tuvieron una pérdida de corrección de 2° llegando a 19° (10°-30°). La ganancia de corrección respecto a lo esperado en las radiografías en inclinación fue de 1°.

Las curvas no instrumentadas mejoraron espontáneamente un 40% desde un valor preoperatorio de 30° a 18° al final del seguimiento. Hubo una ganancia de corrección de 2" desde el postoperatorio inmediato hasta el final del seguimiento, pero 9" menos de lo obtenido en las radiografías en inclinación preoperatorias.

El balance en el plano frontal medido desde la vertical de C7 al centro del sacro tuvo un valor preoperatorio de 0,8 cm (0-2,5) y mejoró en todos los pacientes hasta en valor medio postoperatorio de 0,6 cm (0-1,2). El balance de tronco en el plano frontal medido desde el centro del tórax



**Figura 3.** Resultado a los tres años de la intervención. A: La curva instrumentada ha disminuido hasta 22° y la torácica se ha corregido espontáneamente hasta 20°. B: La lordosis permanece invariable en 60°.

pasó de un valor medio preoperatorio de 0,5 cm (0-1,4) a 0,3 cm (0-1), mejorando en todos los pacientes.

La rotación de la vértebra apical se redujo una media de 10° (38%), pasando de un valor preoperatorio de 26° (15°-40°) a 16° (10°-30°) en el postoperatorio.

La inclinación de la última vértebra instrumentada se redujo tras la intervención en 11° (55%) de media desde un valor preoperatorio de 20° (5°-28°).

En el plano sagital la lordosis lumbar disminuyó una media de 7° desde un valor preoperatorio de 53° (40°-61°). La lordosis caudal a la última vértebra instrumentada disminuyó 4°, desde un valor preoperatorio de 40°, es decir no hubo hiperlordosis compensadora.

No se presentó ninguna complicación intraoperatoria. No hubo ningún caso de infección ni de deterioro neurológico. Al final de seguimiento

no ha habido ningún caso de fallo de material ni pseudoartrosis.

## DISCUSIÓN

La artrodesis anterior aislada ha sido progresivamente aceptada para el tratamiento de las escoliosis lumbar y toracolumbar. Diversos autores han comunicado buenos resultados usando la instrumentación de Dwyer y Zielke (1,6-16).

En comparación con una artrodesis posterior, el abordaje anterior aislado permite ahorrar segmentos móviles de la columna vertebral al limitar la zona de fusión al área central estructurada de la curva. Se ha sugerido que al dejar más segmentos lumbares móviles, estos podrían resistir mejor los cambios degenerativos con el paso del tiempo. Varios estudios a largo plazo con instrumentación de Harrington han demostrado un aumento en la prevalencia de dolor lumbar cuanto más caudal se extiende la fusión

en la columna lumbar (17-19), aunque otros trabajos no encuentran tal relación (20, 21).

Las correcciones obtenidas en el plano frontal y en la rotación son mayores en el abordaje anterior respecto al posterior, al liberarse los discos intervertebrales y el ligamento común vertebral anterior. Suk et al en un estudio comparativo entre instrumentación de Zielke anterior y CD posterior en escoliosis lumbares y toracolumbares obtienen un 77% de corrección en el plano frontal y 42% en la rotación en el grupo con instrumentación de Zielke, y un 63 y 16% respectivamente en el grupo con instrumentación CD (16). Otros autores consiguen correcciones que oscilan del 58 al 83% en el plano frontal de la curva instrumentada con Zielke (2, 6-15, 22). En esta serie se consiguió una corrección del 65% en el plano frontal, del 38% en la rotación y del 55% en la inclinación de la última vértebra instrumentada, comparables con los resultados de la mayoría de las series con instrumentación de Zielke. La pérdida de corrección en el plano frontal al final de seguimiento fue de apenas 2°, menor al de otras series con igual seguimiento usando Zielke que señalan una pérdida de corrección del 10 al 25% (11, 15, 23, 14).

En esta serie el contorno sagital de la curva lumbar fue bien mantenido. La lordosis lumbar en los segmentos instrumentados disminuyó 3° de media, la lordosis lumbar global medida desde L1 a S1, se redujo tras la intervención en 7° hasta un valor de 46° en el postoperatorio final, correspondiendo algo más de la mitad de esta pérdida (4°) a los segmentos caudales a la instrumentación. Turi comunica un efecto cifosante de apenas 1° en una serie de 14 escoliosis tratadas con instrumentación TSRH anterior (24). Es bien conocido el efecto cifosante de la instrumentación de Zielke, que limita sus aplicaciones (10, 25, 12-15). La corrección en la instrumentación TSRH se realiza mediante la rotación de una barra

rígida previamente moldeada, que proporciona un control adecuado del contorno sagital, y que por su solidez permite el mantenimiento de la corrección en el tiempo.

La reducción de la curva lumbar o toracolumbar por la instrumentación anterior permite una corrección espontánea de la curva torácica compensadora. La indicación de abordaje anterior aislado puede ser ampliado a las curvas dobles mayores en las que la curva torácica sea muy flexible (15, 22, 23). En nuestra serie en tres casos las curvas fueron dobles mayores en las que se instrumentó únicamente la curva lumbar por delante. La corrección anterior comporta el riesgo de descompensación del raquis al sobrecorregir la curva instrumentada por encima de lo que la corrección espontánea de la curva no instrumentada es capaz. Por esto son muy importantes las radiografías preoperatorias en inclinación para seleccionar adecuadamente a los pacientes (16, 25, 26).

No se ha presentado ningún fallo de material ni pseudoartrosis a los dos años de seguimiento. Varios autores, cuando instrumentación anterior de Zielke comunican una incidencia de fallos de la instrumentación de un 10 a 29% especialmente rotura de la barra conectora (6, 7, 10, 12, 14, 16). En una serie previa de nuestro hospital, Pérez Millán presenta una tasa de complicaciones del 18,75% por fallos del sistema de fijación interna con instrumentación de Zielke (14).

En conclusión la instrumentación TSRH anterior es un procedimiento seguro que proporciona una satisfactoria corrección en el plano frontal y en la rotación comparable a otros sistemas anteriores con una menor incidencia de complicaciones. Está especialmente indicado en las curvas lumbares y toracolumbares, y en aquellas dobles curvas que tengan una curva torácica, flexible en las radiografías en inclinación.

### Bibliografía

1. Dwyer AF, Newton NC, Shewood AA. An anterior approach to scoliosis. *Clin Orthop* 1969; 62:192-202.
2. Zielke K, Stunkat R, Beaujean F. Derotation and fusion: anterior instrumentation. *J Bone Joint Surg* 1978; 2:278-277.
3. Corman DL, Brown RH, Birch JG. Measurement of scoliosis and Kyphosis radiograph. Intraobserver and Interobserver variation. *J Bone Joint Surg* 1995; 72A:328-333.
4. Richards BS. Measurement error in assessment of vertebral rotation using the Perdriolle torsionmeter. *Spine* 1992; 17:513-517.
5. Floman Y, Penny JN, Micheli LJ, Riseborough EJ, y Hall JE. Osteotomy of the fusion mass in scoliosis. *J Bone Joint Surg* 1982; 64A: 1307-1316.

6. Halm H, Liljenqvist U, Castro WH, Jerosch J. Augmentation of ventral derotation spondylodesis according to Zielke with double-rod instrumentation. Preliminary report on two-year results of thoracolumbar curves. *Acta-Orthop-Belg* 1995; 61:286-93.
7. Hammerberg KW, Rodts MF, DeWald RL. Zielke instrumentation. *Orthopedics* 1988; 11:1365-1371.
8. Izquierdo E, Pérez MI, Fernández J, Fernández de Valderrama JA. Instrumentación de Zielke en el tratamiento de las escoliosis idiopáticas toracolumbares y lumbares. *Rev Orthop Traum* 1993; 37:263-267.
9. Kaneda K, Fujiya N, Satoh S. Results with Zielke instrumentation for idiopathic thoracolumbar and lumbar scoliosis. *Clin-Orthop* 1986; 205:195-203.
10. Kohler R, Garland O, Mechin H, Michel CR, Onimus M. The Dwyer procedure in the treatment of idiopathic scoliosis. A 10-year follow-up review of 21 patients. *Spine* 1990; 15:75-80.
11. Luk KD, Leong JC, Reyes L, Hsu LC. The comparative results of treatment in idiopathic thoracolumbar and lumbar scoliosis using the Harrington, Dwyer, and Zielke instrumentations. *Spine* 1989; 14:275-80.
12. Moskowitz A, Trommanhauser S. Surgical and clinical results of scoliosis surgery using Zielke instrumentation. *Spine* 1993; 18:2444-2451.
13. Ogilvie JW. Anterior spine fusion with Zielke instrumentation for idiopathic scoliosis in adolescents. *Orthop-Clin-North-Am* 1988; 19:313-7.
14. Pérez Millán LA, Bas T, Berna R, Escribá I, Bas JL. Tratamiento de la escoliosis idiopática mediante artrodesis anterior e instrumentación de Zielke. *Rev Esp Cir Osteoart* 1995; 30:225-229.
15. Puno RM, Johnson JR, Ostermann PA, Holt RT. Analysis of the primary and compensatory curvatures following Zielke instrumentation for idiopathic scoliosis. *Spine* 1989; 14:738-43.
16. Suk SI, Lee CK, Chung SS. Comparison of Zielke ventral derotation system and Cotrel-Dubousset instrumentation in the treatment of idiopathic lumbar and thoracolumbar scoliosis. *Spine* 1994; 19:419-29.
17. Cochran T, Irstam L, Nachemson A. Long term anatomic and functional changes in patients with adolescent idiopathic scoliosis treated with Harrington rod fusion. *Spine* 1983; 8:576-584, 1983.
18. Connolly PJ, Von Schroeder HP, Johnson GE, Kostuik JP. Adolescent idiopathic scoliosis. Long term effect of instrumentation extending to the lumbar spine. *J Bone Joint Surg* 1995; 77A:1210-1216.
19. Ginsburg HH, Goldstein LA, Robinson SC, Haake PW, Devanny JR, Chan DPK, Suk SL. Back pain in postoperative idiopathic scoliosis. Long term follow-up study. *Spine* 1979; 4:518 (resumen).
20. Dickson JH, Erwin WD, Rossi D. Harrington Instrumentation and arthrodesis for idiopathic scoliosis. A twentyone year follow up. *J Bone Joint Surg* 1990; 72A:678-683.
21. Moskowitz A, Moe JH, Winter RB, Binner H. Long term follow up of scoliosis fusion. *J Bone Surg* 1980; 62A:364-376.
22. Low TG, Peters JD. Anterior spinal fusion with Zielke instrumentation for idiopathic scoliosis. A frontal and sagittal curve analysis in 36 patients. *Spine* 1993; 18:423-6.
23. Wojcik AS, Webb JK, Burwell RG. An analysis of the effect of the Zielke operation on S-shaped curves in idiopathic scoliosis. A follow-up study revealing some skeletal and soft tissue factors involved in curve progression. *Spine* 1990; 15:816-821.
24. Turi M, Johnston CE, Richards BS. Anterior correction of idiopathic scoliosis using TSRH instrumentation. *Spine* 1993; 18:417-22.
25. Lonstein JE. Idiopathic scoliosis. En: Lonstein JE; Bradford DS; Winter RB y Ogilvie JW (eds): *Moe's textbook of scoliosis and other spinal deformities*. Filadelfia. Saunders Comp. 1995. 219-256.
26. Wojcik AS, Webb JK, Burwell RG. An analysis of the effect of the Zielke operation on S-shaped curves in idiopathic scoliosis. The use of EVAs showing that correction of the thoracic curve occurs in its lower part: significance of the thoracolumbar spinal segment. *Spine* 1989; 14:625-31.