

## Quiste óseo simple: estudio comparativo de diferentes métodos de tratamiento

M. A. SUÁREZ-SUÁREZ, A. MAESTRO FERNÁNDEZ, A. MURCIA MAZÓN,  
C. GUERRA GARCÍA, G. ACEBAL CORTINA y J. MARTÍNEZ GARCÍA

*Servicio de Cirugía Ortopédica y Traumatología. Hospital de Cabueñes de Gijón. Asturias.*

**Resumen.**—Se han revisado 27 quistes óseos esenciales con una edad media de 13,4 años y un seguimiento medio de 6 años. Valorados clínicamente y radiológicamente conforme a los criterios de Neer, no se ha observado curación espontánea en los quistes que se dejaron evolucionar (5 casos), ni en ninguno de los que presentaron una fractura a su nivel (16 casos), que necesitaron tratamiento posterior. Tras curetaje de la cavidad y relleno con injerto óseo (11 casos) se han obtenido mejores resultados que tras infiltración intraquistica de corticoides (11 casos) al observarse más curaciones completas (63,6 frente a 27,3%) y menos recidivas (9,1 frente a 27,3%), pero con un índice de complicaciones superior (14, frente a 0%).

### SIMPLE BONE CYST: COMPARATIVE STUDY OF DIFFERENT TREATMENTS

**Summary.**—We have reviewed 27 simple bone cyst, with a mean age of 13.4 years old and a follow-up of 6 years. They were evaluated clinically and radiologically according to the Neer criteria. There were no healing in any bone cyst leaved to its spontaneous evolution (5 cases), neither in cyst with a fracture at its level (16 cases) in wich there were fracture consolidation withouth bone cyst healing. The results which curettage and bone grafting (11 cases) were better than those with intracystic steroid infiltrations (11 cases), with more complete healing (63.6% versus 27.3%) and less recidives (9.1% versus 27.3%), but more complications (14.2% versus 0%).

### INTRODUCCIÓN

La denominación de «Quiste Óseo Simple o Esencial» fue acuñada por Bloodgood en 1910, y fue delimitado histológicamente por Jaffe en 1942; sin embargo, la primera descripción ya había sido realizada por Virchow en 1877.

Es una patología típica del organismo en crecimiento (1), predominante en las dos primeras décadas de vida (2-6), más frecuente en varones que en mujeres (1, 2, 5, 7-9), y cuya localización más habitual es la metafisis humeral proximal,

seguida de la femoral (2, 6, 8-13), siendo excepcionales los casos en que afecta a la epífisis (14).

Su origen es incierto, existiendo teorías neoplásicas, traumáticas, infecciosas, congénitas y distróficas, siendo la más aceptada la vascular, que atribuye el quiste a una alteración en los sinusoides venosos metafisarios que compromete el drenaje de líquido intersticial (4-8, 11, 15-18).

Suele diagnosticarse por una fractura patológica a su nivel, y menos frecuentemente por dolor, deformidad ósea, o como hallazgo casual en una exploración radiográfica (1, 2, 4, 6-10, 19). Aunque el diagnóstico de certeza se establece en base a datos clínicos, radiológicos e histológicos (6, 12, 13), se ha argumentado que los dos primeros son tan característicos que se puede esta-

*Correspondencia:*  
M. A. SUÁREZ-SUÁREZ  
Pl. Pedro Miñor, 6 - 7.º B  
33013 Oviedo

blecer el diagnóstico sin histología ni otras pruebas complementarias (1). El diagnóstico diferencial debe establecerse con la displasia fibrosa monostótica, el fibroma no osificante, el encondroma solitario, el fibroma condromixoide, el tumor de células gigantes, el quiste óseo aneurismático, y el granuloma eosinófilo (1, 6, 20).

Se manifiesta como una cavidad llena de líquido claro, compuesto por un trasudado plasmático, rico en lactatodeshidrogenasa y fosfatasa alcalina (4, 9), así como en interleucina-1, prostaglandina-E2 y radicales libres (18). Sin embargo, si se ha producido una fractura a nivel del quiste, su contenido se vuelve sanguinolento. Se encuentra revestido por una membrana de tejido conectivo vascular laxo (2, 11), con células gigantes osteoclasticas y, a veces, áreas hemorrágicas o cristales de colesterol (2). La pared es de tejido óseo denso, con protrusiones hacia el interior que, en ocasiones, tabican el quiste (2).

## MATERIAL Y MÉTODOS

Se han realizado un estudio retrospectivo de 27 quistes, diagnosticados y tratados en nuestro servicio entre 1987 y 1995, con un seguimiento medio de 6,14 años (rango: 3-10). Los criterios diagnósticos fueron la localización, la edad y las características radiológicas.

Se trataba de 15 hombres y 12 mujeres, con una edad media de 13,4 años (rango: 5-27). El hueso más frecuentemente afectado fue el húmero (14 casos), seguido del fémur (4 casos), y el calcáneo (3 casos). Otras localizaciones fueron: 2 en el ilíaco, 1 en el peroné, 1 en la clavícula, 1 en la tibia y 1 en la cuarta vértebra lumbar.

Coincidiendo con lo publicado por otros autores (7) se consideraron activos los quistes humerales y/o femorales en contacto directo con la placa de crecimiento, e inactivos los localizados a cierta distancia.

De los 27 casos registrados, 16 se diagnosticaron al presentar una fractura patológica a nivel del quiste, y 11 en el transcurso de una exploración radiográfica por dolor.

Ante el hallazgo del quiste se mantuvieron 4 actitudes terapéuticas diferentes y, en ocasiones, sucesivas en el tiempo:

— Actitud especiente, esperando que el quiste evolucionase espontáneamente hacia su curación.

— En quistes con fractura a su nivel, tratamiento de ésta, esperando la curación del quiste al consolidar la fractura.

— Curetaje de la cavidad y relleno con injerto óseo.

— Infiltración con dosis única o repetidas de corticoides, conforme a la técnica descrita por Scaglietti et al (21, 22).

La respuesta al tratamiento se valoró conforme a los criterios de Neer et al (9):

— Curación completa: obliteración completa del quiste por neoformación ósea.

— Curación incompleta: neoformación ósea que rellena parcialmente el quiste, persistiendo áreas radiolúcidas no progresivas.

— No respuesta: el quiste no experimenta cambios clínicos ni radiológicos.

— Recidiva: tras curación completa, reaparecen áreas radiolúcidas que crecen, expandiéndose progresivamente y adelgazando la cortical.

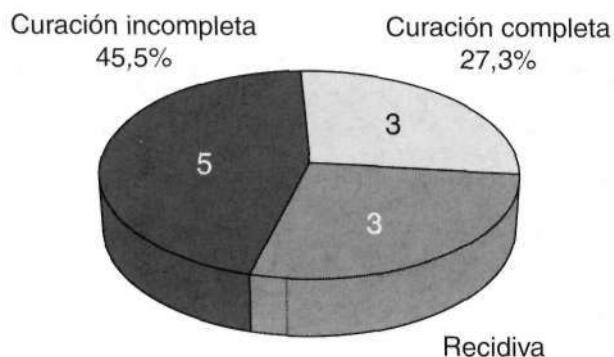
## RESULTADOS

En 5 quistes se mantuvo una actitud especiente, sin realizar ningún tipo de tratamiento, ya que, por su localización y/o tamaño, no se consideró necesario (en tibia, peroné, clavícula, e ilíaco). Todos ellos se mantuvieron estables en el tiempo, sin observarse ninguna curación espontánea.

De los 16 quistes con una fractura a su nivel, ésta fue tratada mediante inmovilización en 15 casos, y mediante estabilización interna con enclavado endomedular en 1 quiste femoral. Se observó consolidación de la fractura en el 100% de los casos, pero ninguna curación quística, siendo necesario un segundo tiempo de tratamiento específico del quiste mediante infiltración de corticoides o curetaje y relleno con injerto.

Un total de 11 casos (10 quistes humerales y 1 tibial) fueron tratados mediante infiltración con corticoides. Utilizando 2 trócares de 1,5 mm de diámetro se realizó una media de 2 infiltraciones por quiste (rango: 1-5), con una dosis total media de 232 mg (rango: 80-300) de acetato de metilprednisolona o acetato de beta-metasona. El intervalo medio entre infiltraciones fue de 4,4 meses (rango: 1-9). En todos los casos se observó respuesta al tratamiento, con curación completa en 3 casos, incompleta en 5 y recidiva en 3 (Fig. 1). Los resultados conforme a la edad del paciente, el tamaño del quiste y si el quiste era activo o no, se detallan en la tabla I.

Un total de 11 casos fueron tratados mediante curetaje de la cavidad quística y relleno con injerto óseo (4 en húmero, 4 en fémur, 2 en calcáneo y

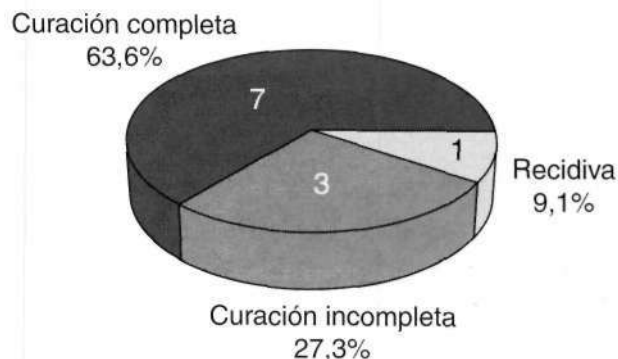


**Figura 1.** Resultados tras infiltración de corticoides.

1 en la cuarta vértebra lumbar). En todos los casos se observó respuesta al tratamiento, con curación completa en 7 casos, incompleta en 3 y recidiva en 1 (Figura 2). En 3 casos se usó injerto del propio paciente, en 7 casos de banco y en 1 caso autoinjerto mezclado con hueso de banco. Los resultados según tipo de injerto se detallan en la tabla 1.

Los 4 casos que recidivaron fueron sometidos a un nuevo tratamiento mediante infiltración de corticoides en 1 caso, y mediante curetaje y relleno con injerto en 3 casos. Los resultados obtenidos se muestran en la tabla 2.

No se presentaron complicaciones en los pacientes tratados mediante infiltración de corti-



**Figura 2.** Resultados tras curetaje y relleno con injerto.

coides. De los pacientes sometidos a curetaje y relleno con injerto, uno presentó dolor en la zona donante de injerto, y otro rigidez del hombro con atrofia del deltoides que evolucionó favorablemente con tratamiento fisioterápico. No se presentaron complicaciones vasculonerviosas, infecciosas, ni dismetrías.

## DISCUSIÓN

Se acepta que la necesidad de tratamiento de un quiste óseo esencial viene determinada por el

**Tabla I.** Resultados del tratamiento

Técnica		N.º de casos	Curación completa	Curación incompleta	No respuesta	Recidiva
Infiltración de corticoides	Total	11	3	5	0	3
	0 a 10 años	6	2	3	0	1
	> de 10 años	5	1	2	0	2
	Q. Activos	7	1	4	0	2
	Q. Inactivos	4	2	1	0	1
	Q < 24 cm <sup>2</sup>	4	2	2	0	0
Curetaje y relleno con injerto óseo	Q > 24 cm <sup>2</sup>	7	1	3	0	3
	Total	11	7	3	0	1
	Autólogo	3	2	0	0	1
	Homólogo	7	4	3	0	0
	Auto + Homo	1	1	0	0	0

**Tabla II.** Tratamiento de las recidivas

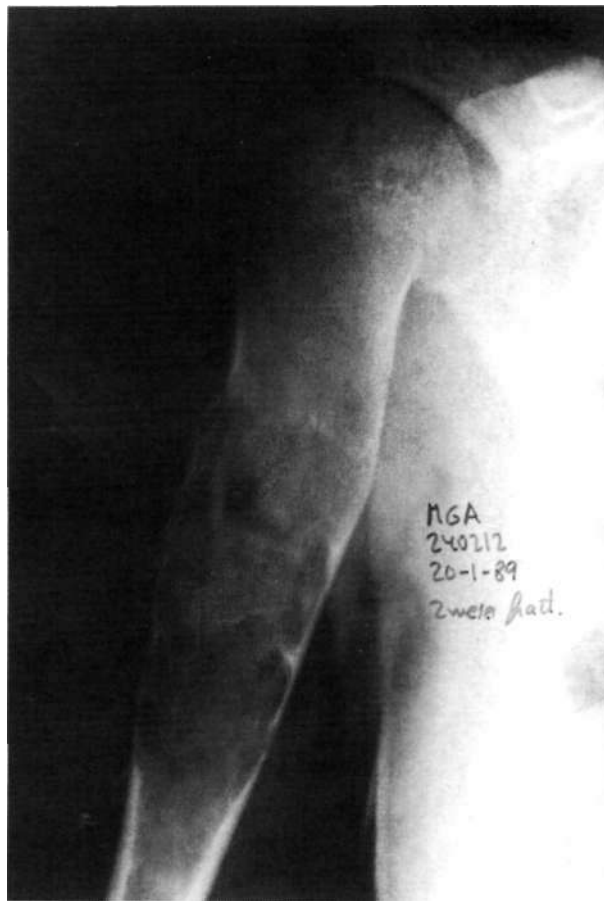Técnica	N.º de casos	Curación completa	Curación incompleta	No respuesta	Recidiva
Infiltración de corticoides	1	0	1	0	0
Curetaje y relleno con injerto óseo	3	2	1	0	0

riesgo de fractura a su nivel (7, 12, 19, 23). Cuando por la localización y/o tamaño del quiste no existía riesgo de fractura, se ha mantenido una actitud expectante (5 casos), ya que algunos autores (1, 12, 13) describieron que, con el crecimiento, el quiste se aleja de la fisis y evoluciona hacia la regresión, persistiendo como quiste residual inactivo, e incluso curando en el 15% de los casos (24). Sin embargo, en nuestra casuística no se ha observado ninguna curación espontánea, tal vez influenciado por la peculiar localización de estos quistes (clavícula, ilíaco, tibia y peroné) o por el reducido número de casos de nuestra serie.

Cuando se presentó una fractura a nivel del quiste (16 casos), y conforme a lo aconsejado en otras publicaciones (10, 12, 13), ésta fue tratada ortopédicamente mediante inmovilización en 15 casos, y únicamente en un quiste femoral se realizó estabilización interna con enclavado de Ender. Aunque algunos autores (1, 3, 10) describen la posibilidad de curación del quiste al consolidar una fractura a su nivel, en nuestra serie, al igual que en otros trabajos publicados (6-8, 11, 25), no se observa este fenómeno y, algunos autores (25) afirman que, si el quiste se rellena, la mayoría de las veces recidiva. Incluso se dio el caso de un quiste humeral, con escasa respuesta a repetidas infiltraciones con corticoides, que presentó 3 fracturas sucesivas tratadas mediante inmovilización, siendo finalmente sometido a curetaje y relleno con injerto con curación incompleta.

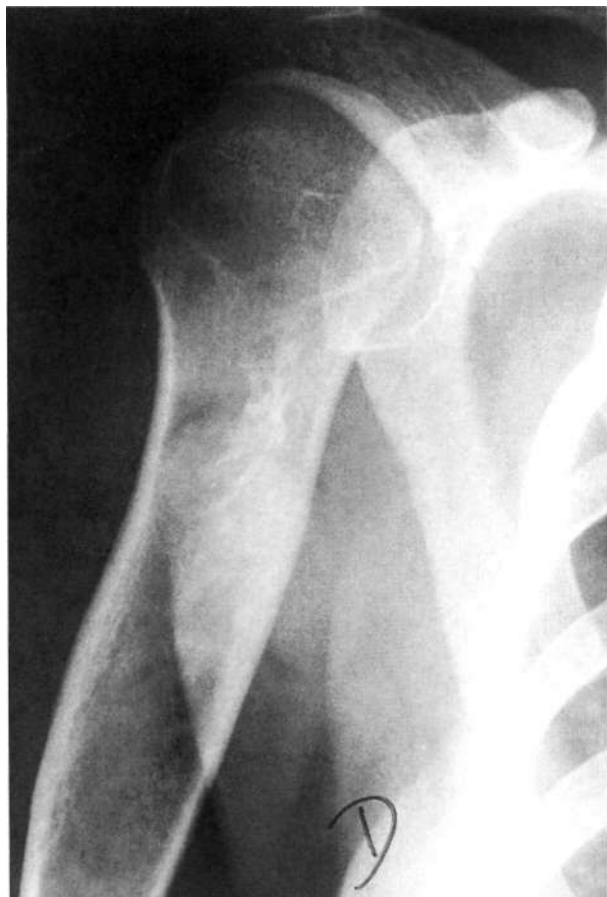La técnica clásica de tratamiento del quiste óseo esencial mediante la trepanación de su pared seguida de curetaje de la cavidad y relleno con injerto óseo ha sido utilizada en 11 casos, con un 63,6% de curación completas (7 casos), un 27,3% de curaciones incompletas (3 casos), y un 9,1% de recidivas (1 caso). Estos resultados son sensiblemente superiores a los comunicados por otros autores (1, 19, 20, 23, 26) lo que podría deberse al hecho de que 2 de los quistes se localizaban en calcáneo, estando descrito un índice de curación muy elevado en esta localización, sin apenas recidivas ni secuelas (27, 28). En las figuras 3 y 4 se presenta el aspecto radiográfico a los 19 meses de un quiste humeral tratado mediante curetaje e injerto.

A pesar de que se acepta que el injerto óseo autólogo se incorpora mejor que el homólogo (9, 17, 29, 30), diversos trabajos coinciden en la ausencia



**Figura 3.** Quiste tratado mediante curetaje e injerto.

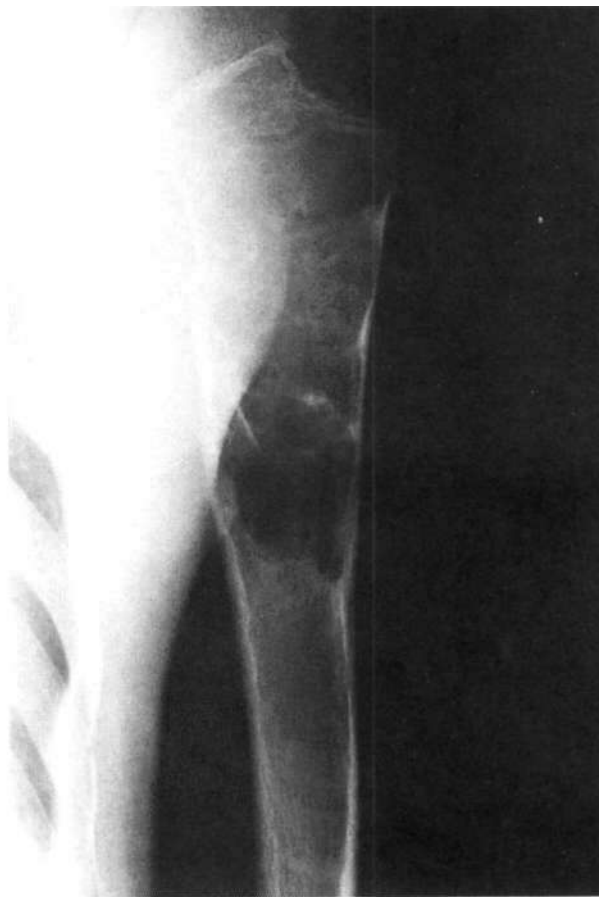de diferencias en los resultados obtenidos con ambos tipos de injerto (9, 26, 30, 31), excepto en quistes de más de 60 centímetros cúbicos de volumen en los que se obtienen mejores resultados utilizando injerto autólogo (29). La única recidiva de nuestra serie se ha presentado en un quiste tratado con injerto autólogo, tal vez por relleno deficiente de la cavidad, ya que la cantidad de hueso donante disponible en niños es escasa. En este sentido, diversos autores (4, 14, 30, 31) han comunicado que, un curetaje incompleto de la membrana quística por miedo a lesionar la fisis adyacente, así como un deficiente relleno de la cavidad, son factores que influyen decisivamente en el resultado final. Por tanto, la meticulosidad en la técnica quirúrgica parece ser el principal factor pronóstico de la respuesta al tratamiento mediante curetaje e injerto, siendo contradictorios los resultados publicados en torno a la influencia de la edad (4, 9, 17, 30, 31), el sexo del paciente (30, 31), la localización del quiste (17, 30, 31), o su tamaño (26, 30, 31).



**Figura 4.** Resultado a los 19 meses.

En los 11 quistes óseos tratados mediante infiltraciones de corticoides hemos obtenido un 27,3% de curaciones completas (3 casos), un 45,5% de curaciones incompletas (5 casos), y un 27,3% de recidivas (3 casos), resultados inferiores a los comunicados por otros autores (1, 4, 13, 19, 20, 22, 23, 26, 32, 33). Tal vez podría deberse a defectos en la técnica quirúrgica que no garantizan la llegada del corticoide a la totalidad del quiste, sobre todo en quistes tabicados, por lo que se recomienda realizar una inyección intraquistica de contraste radiológico para identificar quistes tabicados, guiar la inyección de corticoides a todas las cavidades, y comprobar que éstas se han rellenado convenientemente (34).

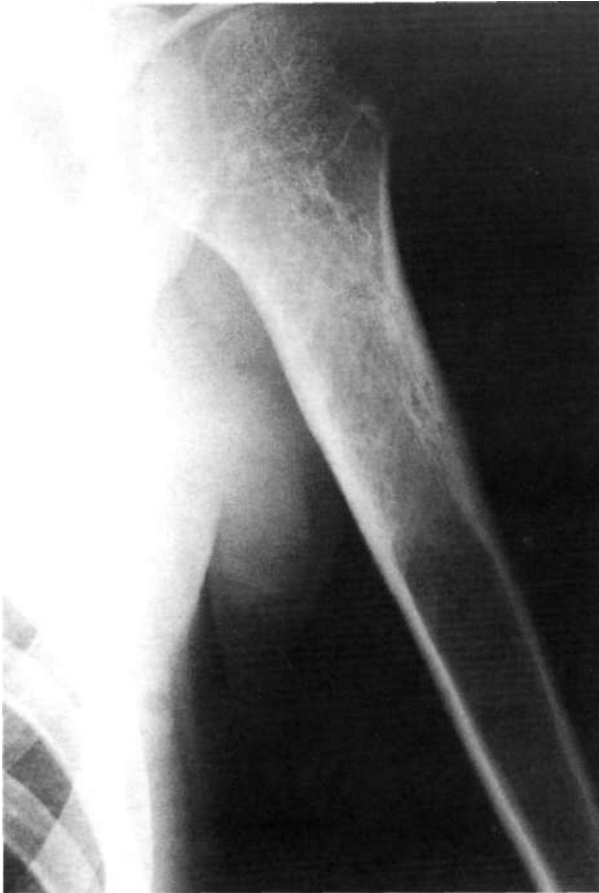Sin embargo, Hashemi-Nejad et al (24), también obtienen resultados pobres, incluso administrando contraste radiológico previo. Afirman que la respuesta de los quistes óseos a las inyecciones de corticoides es impredecible y habitualmente incompleta, incluso tras múltiples in-



**Figura 5.** Quiste tratado con infiltraciones de corticoides.

yecciones, y que el porcentaje de fracasos es demasiado elevado, particularmente en huesos que soportan carga. En las figuras 5 y 6 se presenta el aspecto radiográfico a los 20 meses de un quiste humeral diagnosticado por una fractura a su nivel y tratado mediante infiltraciones de corticoides.

En cuanto a los factores pronósticos de la respuesta al tratamiento con corticoides, coincidimos con otros autores en que los resultados son peores cuanto mayor sea la edad del paciente (3, 6, 9, 10, 21, 22, 32), mayor sea el tamaño del quiste (9, 20, 26, 32), y si está tabicado (3, 9, 20, 26, 32, 34), a pesar de que, estudios recientes (21) no encuentran influencia estadísticamente significativa de la edad y el tamaño del quiste. En nuestra serie se observa mejor respuesta en quistes inactivos que en activos, sin embargo es un aspecto controvertido, dado que hay estudios que coinciden en este hallazgo (3, 9, 11, 19, 24) y otros que no encuentran diferencias (6, 20, 26).



**Figura 6.** Resultado a los 20 meses.

Al igual que en la mayoría de las casuísticas publicadas (4, 5, 19, 21, 22), no hemos tenido complicaciones usando la técnica de Scaglietti, aunque se han descrito casos puntuales de varización y disimetría residual en posible relación con afectación del cartílago de crecimiento (1, 26, 32). El índice de complicaciones tras curetaje y relleno con injerto es bajo, pero supera claramente al del tratamiento con corticoides, siendo complicaciones derivadas del acto quirúrgico, tales como infecciones (19), disimetrías o incurvaciones residuales por lesión fisaria (4, 19), y cicatrices poco cosméticas (1), pero que nosotros no hemos observado. Otras complicaciones tras curetaje y relleno descritas por otros autores (4, 6), y también presentes en nuestra casuística, guardan relación con la técnica de obtención de injerto autólogo (dolor en la zona donante en un caso), y la inmovilización postoperatoria (rigidez del hombro y atrofia deltoidea en otro caso).

El tratamiento de los 3 casos que recidivaron tras la infiltración de corticoides se realizó me-

dante curetaje y relleno con injerto en un quiste humeral y en otro tibial presentando curación incompleta y completa respectivamente; el otro quiste (humeral) fue sometido a un nuevo ciclo de infiltraciones corticoideas experimentando curación incompleta. El único caso de recidiva tras curetaje y relleno de injerto estaba localizado en fémur y fue sometido a nuevo curetaje y relleno con el resultado de curación completa (tabla II). Estos resultados parecen coincidir con lo sugerido por algunos autores (23) en cuanto a que, en el tratamiento de las recidivas de los quistes óseos, se obtienen mejores resultados tras curetaje y relleno con injerto que tras infiltraciones de corticoides.

Comparando ambos tratamientos, tanto en nuestra casuística como en otras previas (1, 11, 19, 23, 26) se observa que, los resultados son mejores tras curetaje y relleno con injerto al presentar más curaciones completas y menos recidivas (tabla I) pero que el índice de complicaciones es menor tras la infiltración de corticoides. Desde estos resultados y la comunicación de altos índices de fallo del tratamiento con corticoides en huesos que soportan carga (24) consideramos la infiltración con corticoides de elección en quistes de las extremidades superiores, o en quistes de las extremidades inferiores pequeños y con bajo potencial lítico, recomendando curetaje e injerto (asociado o no a refuerzo estructural con material de osteosíntesis) en quistes de extremidades inferiores de gran tamaño y con la cortical muy adelgazada.

Existe, por tanto, una clara necesidad de un método percutáneo simple y efectivo en el tratamiento del quiste óseo simple. Recientemente se han comunicado los resultados tras inyección percutánea de sustancias esclerosantes (35) y tras perforaciones múltiples de la pared quística (17, 36). Su similitud con los obtenidos tras inyección corticoidea ha hecho poner en duda el valor terapéutico de los corticoides (24). Los resultados preliminares tras inyección intraquística percutánea de médula ósea autóloga fresca obtenida tras aspiración ilíaca parecen esperanzadores y tal vez sean debidos a diferenciación a osteoblastos desde células osteoprogenitoras medulares (27). Otras formas posibles de inducir la formación ósea serían la inyección intraquística de fosfato tricálcico-hidroxiapatita (10, 38, 39) o proteína ósea morfogenética recombinante (40).

### Bibliografía

1. Sarria A, Olivan G, Fleeta J, Bello ML, Jiménez A, Bueno M. Quiste óseo esencial en la infancia: forma de presentación y evolución de 13 casos. *An Esp Ped* 1989;30:171-4.
2. Conway WF, Hayes CW. Miscellaneous lesions of bone. *Radiol Clin North Am* 1993;31:339-57.
3. Del Pino JM, Sanchis V, Gascó J, Gomar F. Quiste óseo esencial. Resultados del tratamiento mediante inyección intracavitaria de corticoides. *Rev Esp Cir Osteoart* 1992;27:15-21.
4. Gascó J, Del Pino JM, Gomar F. Quiste óseo esencial. Tratamiento mediante inyección intracavitaria de acetato de metilprednisolona. *Rev Esp Cir Osteoart* 1984;19:146-64.
5. Hernández JA, Orduña M, López JL, Portabella F. Efecto de los corticoides en el tratamiento del quiste óseo esencial. Estudio mediante TAC. *Rev Ortop Traumatol* 1989;33:172-8.
6. Imáz E, De Gregorio Z, Navarro E, Martín MA. Estudio comparativo del tratamiento quirúrgico en los quistes óseos esenciales frente al tratamiento conservador mediante inyecciones intraquísticas de acetato de metilprednisolona. *Rev Ortop Traumatol* 1986;30:531-41.
7. Fernández A, Ferrer H, Novell V. Quiste óseo esencial epifisopandialisario del húmero. *Rev Ortop Traumatol* 1987;31:283-7.
8. Ferrández L, De Castro R, Martín F, De Estella L. Quiste óseo esencial: infiltración local con corticoides. *Rev Esp Cir Osteoart* 1986;21:355-61.
9. Neer CS, Francis KC, Marcove RC, Terz J, Carborana PN. Treatment of unicameral bone cyst. A follow-up study of 175 cases. *J Bone Joint Surg-Am* 1966;48:731-45.
10. Baschang A, Von Laer L. Indication and procedure of the operative treatment of benign bone cysts in children and adolescents. *Europ J of Ped Surg* 1991;1:207-9.
11. Casañas J, Orduña M, Rius M. Resultado de la revisión de 26 quistes óseos tratados. *Avances Traumatol* 1994;24:157-60.
12. Galán V, Armendáriz P, Gómez MA, Arrate LF. Quiste óseo esencial. Tratamiento con infiltraciones intracavitarias de corticoides. A propósito de 14 casos. *Rev Ortop Traumatol* 1987;31:283-7.
13. Galán V, Gómez MA, Armendáriz P. Tratamiento de las lesiones líticas benignas de hueso con metilprednisolona acetato. A propósito de 23 casos. *Rev Esp Cir Osteoart* 1988;23:157-63.
14. Kumar N, Archer IA, Hardy GJ. Simple bone cysts: involvement of epiphysis. *Orthopedics* 1997;5:59-61.
15. Gebhart M, Blaimont P. Contribution to the vascular origin of the unicameral bone cyst. *Acta Orthop Belg* 1996;62:137-43.
16. Gennari JM, Merrot T, Piclet-Legre B, Bergoin M. The choice of treatment for simple bone cysts of the upper third of the femur in children. *Eur J Pediatr Surg* 1996;6:95-9.
17. Komiya S, Minamitami K, Sasaguri Y, Hashimoto S, Morimatsu M, Inoue A. Simple bone cysts. Treatment by trepanation and studies on bone resorptive factors in cyst fluid with a theory of its pathogenesis. *Clin Orthop* 1993;287:204-11.
18. Komiya S, Tsuzuki K, Mangham DC, Sugiyama M, Inoue A. Oxygen scavengers in simple bone cysts. *Clin Orthop* 1994;308:199-206.
19. Casas R, Garcia J, Curto A, Parra JL. Quiste óseo esencial: comparación del tratamiento quirúrgico con la inyección intraquística de corticoides. *Rev Esp Cir Osteoart* 1988;135:147-55.
20. Sancho R, Vancells M, Alonso J. Tratamiento del quiste óseo esencial mediante la infiltración de corticosteroides. *Avances Traumatol* 1988;18:117-20.
21. Scaglietti O, Marchetti PG, Bartolozzi P. The effects of methylprednisolone acetate in the treatment of bone cysts. *J Bone Joint Surg-Br* 1979;61:200-4.
22. Scaglietti O, Marchetti PG, Bartolozzi P. Final results obtained in the treatment of bone cysts with methylprednisolone acetate (depo-medrol) and a discussion of results achieved in other bone lesions. *Clin Orthop* 1982;165:33-42.
23. Grasa JL, Mas M, Lorenzo L, Doménech S, Blas F. Estudio comparativo en el tratamiento quirúrgico y con infiltraciones de los quistes óseos esenciales. *Avances Traumatol* 1989;19:23-8.
24. Hashemi-Nejad A, Cole WG. Incomplete healing of simple bone cysts after steroid injections. *J Bone Joint Surg-Br* 1997;79:723-30.
25. Ahn JI, Park JS. Pathological fractures secondary to unicameral bone cysts. *Int Orthop (SICOT)* 1994;18:20-2.
26. Campanacci M, Capanna R, Picci P. Unicameral and aneurysmal bone cysts. *Clin Orthop* 1986;204:25-36.
27. Sanchis V, Del Pino JM, Gascó J. Quiste óseo esencial de calcáneo. Entidad clínico-patológica diferente del quiste óseo esencial de otras localizaciones. *Rev Ortop Traumatol* 1992;36:25-9.
28. Smith SB, Shane HS. Simple bone cyst of the calcaneus. A case report and literature review. *J Am Pediatr Med Assoc* 1994;84:127-30.
29. Glancy GL, Brugioni DJ, Eilert RE, Chang FM. Autograft versus allograft for benign lesions in children. *Clin Orthop* 1991;262:29-33.
30. Spence KF, Sell KW, Brown RH. Solitary bone cysts: treatment with freeze-dried cancellous bone allograft. *J Bone Joint Surg-Am* 1969;51:87-96.

31. Spence KF, Bright RV, Fitzgerald SP, Sell KW. Solitary unicameral bone cysts: treatment with freeze-dried crushed cortical-bone allograft. *J Bone Joint Surg-Am* 1976;58:636-41.
32. Capanna R, Dal Monte A, Gitelis S, Campanacci M. The natural history of unicameral bone cysts after steroid injection. *Clin Orthop* 1982;166:204-11.
33. Rud B, Pedersen NW, Thomsen PB. Simple bone cysts in children treated with methylprednisolone acetate. *Orthopedics* 1991;14:185-7.
34. Rosenborg M, Karlsson A, Hirsch g, Mortensson W. Contrast medium injected into juvenile bone cysts to analyze interior morphology and guide intracavitary corticosteroid treatment. *Acta Radiolog* 1992;33:221-4.
35. Adamsbaum C, Kalifa G, Seringe R, Dubousset J. Direct ethibloc injection in benign bone cysts: preliminary report on four patients. *Skeletal Radiol* 1993;22:317-20.
36. Shinozaki T, Arita S, Watanabe H, Chigira M. Simple bone cysts treated by multiple drill-holes: 23 cysts followed 2-10 years. *Acta Orthop Scand* 1996;67:288-90.
37. Lokiec F, Ezra E, Khermosh D, Weintraub S. Simple bone cysts treated by percutaneous autologous marrow grafting: a preliminary report. *J Bone Joint Surg-Br* 1996;78:934-7.
38. Mylle J, Burssens A, Fabry G. Simple bone cysts. A review of 59 cases with special reference to their treatment. *Arch Orthop Trauma Surg* 1992;111:297-300.
39. Stankevich CJ, Swiontkowsky MF, Tencer AF, Yetkinler DN, Poser RD. Augmentation of femoral neck fracture fixation with an injectable calcium-phosphate bone mineral content. *J Orthop Res* 1996;14:786-93.
40. Thies RS, Dauduy H, Ashton BA. Recombinant human bone morphogenetic protein-2 induces osteoblastic differentiation in W-20-17 stromal cells. *Endocrinology* 1992;30:1318-24.