

## Osteotomía valguizante de tibia con placa atornillada de angulación variable (VCO)

J. J. PANISELLO SEBASTIÁ\*, F. LECINA GALVE\*, A. MAUEAIN VILORIA\*, E. CLAVERO VICENTE\*, A. MARTÍNEZ MARTÍN\*\* y A. GONZÁLEZ AGUDO\*

\*Servicio de Cirugía Ortopédica y Traumatología. Hospital de Alcañiz, Teruel.

\*\*Servicio de Cirugía Ortopédica y Traumatología. Hospital «Miguel Serve». Zaragoza

**Resumen.**—Se presenta un análisis retrospectivo de 28 pacientes afectos de genu varo, en quienes se realizó osteotomía valguizante de tibia y fijación con placa atornillada de angulación variable. Este material proporciona la corrección deseada y un montaje estable y sólido capaz de permitir la movilidad precoz de la rodilla. El seguimiento medio fue de 15 meses, valorándose los plazos de recuperación funcional de los pacientes, movilidad conseguida y las necesidades de rehabilitación. Los resultados clínicos y radiológicos a corto plazo son semejantes a otras series que emplean criterios de selección de pacientes candidatos a esta técnica. Las necesidades de tratamiento rehabilitador fueron sensiblemente menores.

### OPENING-WEDGE OSTEOTOMY OF THE PROXIMAL TIBIA WITH SCREWED PLATE OF VARIABLE ANGLE

**Summary.**—We report a retrospective analysis of 28 patients presenting varus deformity treated by proximal tibial opening-wedge osteotomy and using a screwed plate of variable angle. This device provides the desired correction, a steady and secure assembly allowing early knee movement. The average follow-up was 15 months. At that time, the period of functional recovery, mobility and need of functional rehabilitation were assessed. Short-term clinical and radiographic findings were similar to other series using selection criteria for suitable patients. The need of functional rehabilitation was markedly lower.

### INTRODUCCIÓN

El tratamiento quirúrgico del genu varo artrotrósico mediante osteotomía correctora de tibia es una técnica clásica dentro de la Cirugía Ortopédica, desde su descripción por Volkmann en 1875. Desde entonces, se han producido numerosas diversificaciones técnicas que han modificado el tipo y nivel de osteotomía, y el tipo de fijación (1-4).

Por otro lado, los nuevos materiales y el desarrollo biomecánico de los implantes protésicos de

rodilla ha permitido tratar mediante artroplastia a aquellos pacientes a quienes el deterioro articular no los hacía candidatos a una osteotomía tibial correctora, y a quienes —de realizarse— era de esperar resultados mediocres (4). De este modo, parece seleccionarse el tipo de pacientes que se beneficiarían de la osteotomía correctora, tratándose de menores de 60-65 años, peso ideal, con buena movilidad articular previa (flexión mayor de 90°, déficit de extensión menor de 10°), deformidad en varo menor de 12°, con afectación unicompartimental, usura del platillo interno de menos de 4 o 6 mm y discreta inestabilidad articular (5-7).

Junto a la adecuada selección de pacientes, se busca obtener fijaciones rígidas para permitir la rápida movilización de la rodilla. En este senti-

*Correspondencia:*

JUAN JOSÉ PANISELLO SEBASTIÁ  
Avda. Gertrudis G. de Avellaneda, 57, portal 3, 1.º O  
50015 Zaragoza

do, las grapas escalonadas se han mostrado suficientes para permitir una carga precoz con yesos funcionales (8). Los dispositivos de fijación externa se utilizan con menor frecuencia dados los riesgos potenciales de las agujas (9); y la fijación mediante placas precisa una disección más amplia para conseguir un montaje estable, suponiendo una mayor dificultad la retirada de material en caso de ser necesaria (10). De este modo, el desarrollo de un implante de dimensiones algo mayores que una grapa, con la solidez de una placa atornillada, capaz de permitir modificaciones a demanda del ángulo de corrección y permitiendo la libre flexo-extensión en descarga de la rodilla intervenida desde el postoperatorio inmediato, parece un objetivo altamente deseable.

Con estas premisas se ha utilizado un sistema de compresión para osteotomía mediante placa atornillada de angulación variable (placa VCO, IQL) que ha permitido la movilidad de la rodilla desde el postoperatorio inmediato, la marcha con apoyo parcial desde el 14.º día y el apoyo completo desde la 4.ª semana, en un grupo seleccionado de pacientes que cumplían la mayoría de los criterios citados.

Los resultados a corto plazo —un año— son comparables a los obtenidos por otros autores, pero este material consigue una recuperación funcional precoz del paciente al no precisar inmovilización con yesos, una menor tasa de complicaciones y una menor necesidad de tratamiento rehabilitador.

## MATERIAL Y MÉTODO

Se presentan 28 pacientes afectos de genu varo artrotróico intervenidos en nuestro Servicio durante 1995 y 1996, y tratados mediante osteotomía valguizante de tibia y estabilización mediante placa a compresión VCO. La edad media fue de 65 años (mínimo: 50; máximo: 76 años) y la distribución por sexos fue de siete varones y 21 mujeres. El diagnóstico inicial fue artrosis femorotibial interna primaria en 26 casos, necrosis de cóndilo interno en un caso y artrosis secundaria a fractura epifisaria tibial en un caso.

El tratamiento consistió en una osteotomía plana —tipo Coventry (11)— con cuña de sustracción externa a nivel del hueso esponjoso de la metáfisis tibial, por encima de la tuberosidad tibial, cuya altura de la base dependía del grado de corrección necesario. Esta corrección se determinaba preoperatoriamente a partir de una radiografía en carga de la extremidad, cal-

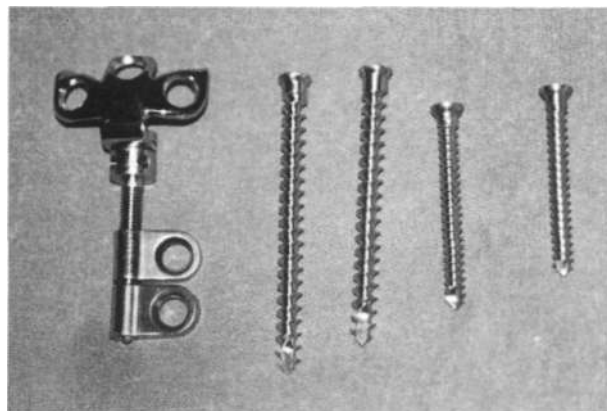
culándose según la técnica de Bauer (12). Se realizó, en todos los casos, una osteotomía oblicua en el tercio medio del peroné para permitir la corrección angular de la tibia. La osteotomía tibial se estabilizó mediante una placa atornillada de ángulo variable (VCO) cuyas características más destacables son una parte proximal horizontal con dos orificios para tornillos de esponjosa que se colocan paralelos a la osteotomía y un tornillo sinfín sobre el que van roscadas dos o tres placas que se fijan a la diáfisis tibial, cuyo cierre o apertura tras la fijación de los tornillos permite obtener fácilmente la angulación deseada (Figs. 1 y 2). Dispone de un tercer orificio en la placa proximal para la colocación de un tornillo a compresión, a través de la osteotomía, que aumenta la solidez del montaje.

Se ha valorado: tiempo de intervención, momento de inicio del apoyo parcial (marcha con 2 bastones y carga discreta de la extremidad) y completo (marcha con 1 bastón y carga completa durante el paso), evolución de la clínica y movilidad articular, existencia de complicaciones, necesidad de tratamiento rehabilitador y resultado subjetivo del paciente.

El análisis de los resultados se ha realizado mediante la comparación de medias con el test de rangos y sumas de Wilcoxon, así como tablas de contingencia para la comparación de porcentajes. Se consideró significativo un valor  $p < 0,05$ .

## RESULTADOS

El seguimiento de este estudio arrojó una media de 15 meses (mínimo: 8; máximo 27 meses). En la valoración preoperatoria, los pacientes presentaban dolor desde 98 meses antes de la intervención (mínimo: 2; máximo: 240 meses). El perímetro medio de marcha hasta detenerse por dolor en la rodilla afecta era de 650 metros (mín: 200; máx: 1.000). Presentaban cojera leve el 21,4%; moderada el 64,3% y grave el 14,3%; usando bastón para la marcha únicamente el



**Figura 1.** Placa VCO con los tornillos empleados en su fijación.

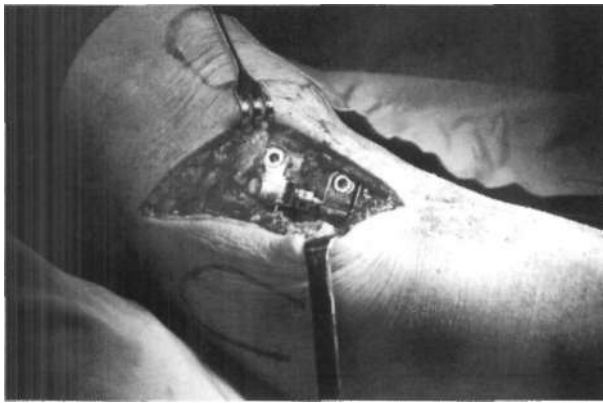

Figura 2. Imagen quirúrgica de la placa VCO colocada en la vertiente metafisaria lateral de la tibia tras realizar el cierre de la osteotomía. Se aprecia el escazo volumen del material.

27,3% del total de pacientes. Referente al dolor, el 13,3% lo presentaba con la actividad laboral, el 26,7% con actividades ligeras, el 53,3% con las actividades diarias no laborales y el 6,7% refería dolor de reposo. El uso de analgésicos era diario en el 62,5% de nuestros pacientes, con consumo semanal en el 12,5 % y ocasional en el 25%. La movilidad articular preoperatoria mostraba 97,5° de flexión (mín: 70; máx: 135°); extensión media de 177,5° (mín 170°; máx: 180°). Ningún paciente evidenció inestabilidad inicial.

La valoración radiológica inicial reflejó una deformidad en varo de 4,4° (mín: 0; máx: 10). La usura del platillo tibial interno fue de 4,8 mm de media, con un pinzamiento articular superior al 50% respecto al externo en el 56% de los casos. El grado de afectación articular por compartimientos se muestra en la tabla 1.

En todos los pacientes se realizó profilaxis de trombosis venosa con heparina de bajo peso molecular desde 12 horas antes de la intervención, manteniéndose hasta la deambulaci3n; y profilaxis infecciosa con Cefalosporinas de 1ª generaci3n. La intervenci3n se realiz3 siempre por vía anteroexterna, realizándose una osteotomía de peroné y una osteotomía tibial plana con cuña de sustracci3n de base externa. Se utiliz3 una placa tamaño T2 en 26 de los 28 pacientes intervenidos, empleándose el tamaño mayor-T3-en los dos restantes. En la mayoría de las ocasiones se colocaron 2 tornillos de esponjosa en la placa proximal, considerándose necesario un tercer tornillo de compresi3n del foco de osteotomía en 9 pacientes. La anestesia utilizada fue raquídea en

Tabla 1

	Grado 1	Grado 2	Grado 3	Grado 4
Comp. Int.	14,3%	32,1%	50,0%	3,6%
Comp. Ext.	42,9%	57,1%		
Fem-patelar	37,0%	33,3%	29,6%	

Porcentaje de afectaci3n de los compartimientos. El perfil de los pacientes era una artrosis grado 3 en el compartimiento interno, con afectaci3n grado 2 en el externo y mínima afectaci3n femoropatelar.

21 pacientes y general en 7. La duraci3n media de la intervenci3n fue de 64 minutos (mín: 60; máx: 90). Sólo en una ocasi3n se utiliz3 una férula posterior de yeso en la primera semana del postoperatorio.

El drenaje de la herida se retiraba a las 48 horas, momento en que se autorizaba la sedestaci3n en silla alta con la rodilla extendida, que se consigui3 a los dos días (mín: 1; máx: 5 días). Desde ese momento se invitaba al paciente a realizar ejercicios suaves de flexo-extensi3n de la rodilla, buscando alcanzar la flexi3n a 90° a final de la primera semana mediante la sedestaci3n en silla con las rodillas juntas. Se autorizaba la marcha en descarga con ayuda de dos bastones ingleses a partir del 5.º día, aunque nuestros pacientes la realizaban a los seis días de la intervenci3n (mín: 2; máx: 13). La marcha con apoyo parcial de la extremidad con la ayuda de 2 bastones se consigui3 a los 13 días de media (mín: 5; máx: 30 días); y el apoyo completo con la ayuda de un bast3n a los 29 días (mín: 17; máx: 40). La consolidaci3n radiológica de la osteotomía se apreci3 a las ocho semanas de media (mín: 5; máx: 13 semanas).

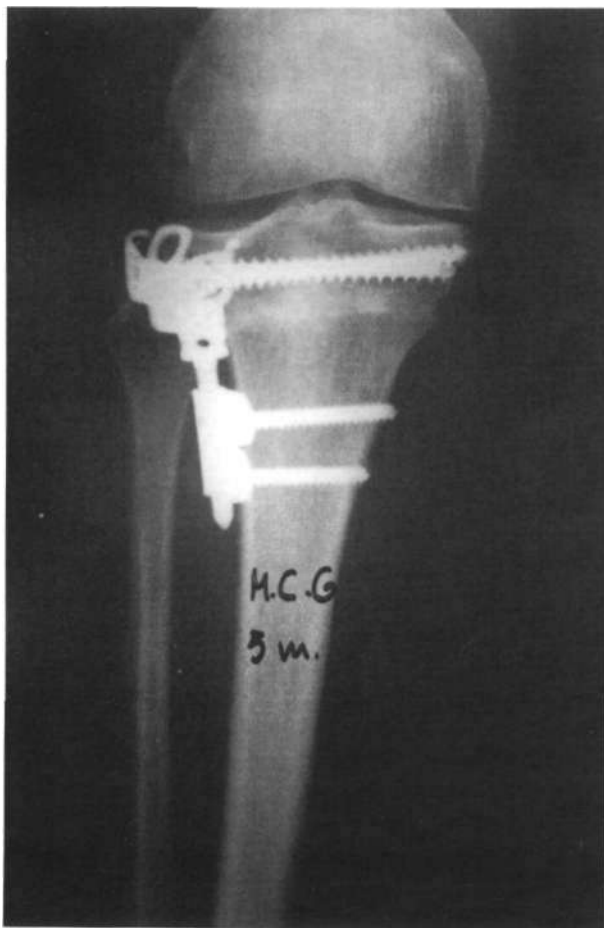Se presentaron complicaciones en cinco pacientes. En dos ocasiones se produjo una paresia transitoria del nervio ciático poplíteo externo que se recuper3 semanas más tarde. Hubo un caso de infecci3n superficial que se resolvi3 con tratamiento médico y una fractura del platillo tibial interno en el momento de la correcci3n por osteotomía insuficiente, que produjo un pobre resultado final. Curiosamente, se produjo un caso de metalosis con dolor que oblig3 a la retirada de la placa a los siete meses de su colocaci3n, con consolidaci3n ya conseguida. No hubo otras reintervenciones.

La correcci3n radiológica conseguida en el postoperatorio fue de 5 grados de valgo (mín: 0;

máx: 14°), que al final de este seguimiento quedaron en 4 (mín: 0; máx: 12° grados de valgo). La evolución de la usura del platillo interno mostró un incremento significativo ( $p = 0,0029$ ), cifrándose en el último control en 5,7 mm. La afectación del compartimiento interno, externo y femoropatelar no presentó un incremento significativo, comprobándose la detención del proceso degenerativo (Fig. 3).

El tratamiento rehabilitador tuvo una duración media de 3 semanas (mín: 0; máx: 8 semanas), iniciándose a partir del alta hospitalaria, que tenía lugar a los 10 días por término medio (mín: 5; máx: 23 días).

La evolución clínica mostró un incremento no significativo del perímetro de marcha, que pasó a ser de 927 metros (mín: 200; máx: 2.000). Hubo una mejora significativa en cuanto al uso de bastón ( $p = 0,0022$ ), empleándolo al final del seguimiento únicamente el 16% de los pacientes.



**Figura 3.** Estabilización radiológica del deterioro articular. Mantenimiento de la corrección en valgo.

También se produjo una mejora significativa en cuanto a la cojera ( $p = 0,0022$ ), que fue moderada en el 4%, leve en el 12% e inexistente en el 84% de los casos. Presentaron ausencia de dolor el 73,9%, dolor con la actividad laboral el 17,4%, dolor con actividades ligeras el 8,7%; no hubo dolor de reposo; resultados que evidenciaban una mejoría significativa ( $p = 0,0024$ ). La movilidad final fue de 121° de flexión (mín: 95; máx: 135°) y 180° de extensión (completa en todos los casos). El uso de analgésicos pasó a ser semanal en el 20% de los casos y ocasional en el 8%; en el 72% restante no se consumían con regularidad ( $p = 0,0011$ ).

En la valoración subjetiva final los pacientes reflejaron: un resultado pobre (3,5%) (correspondiente a la fractura del platillo interno), cuatro lo calificaron de regular (14,3%), 10 de bueno (35,7%) y 13 de muy bueno (46,5%).

## DISCUSIÓN

Son numerosos los autores que han aportado resultados favorables a largo plazo en pacientes afectados de genu varo artrósico y tratados mediante osteotomía tibial correctora. Pueden destacarse la serie de Hernigou et al (7) quienes obtienen hasta un 90% de buenos resultados a cinco años; Vainiopaa et al (13) con un 83,5% de resultados satisfactorios a los 6-9 años y Yasuda (14) con 88% de pacientes satisfechos a los seis años. Éstos y otros autores coinciden en señalar que el sobrepeso (6, 15), la deformidad inicial (6) y la corrección conseguida (6, 15) son los factores más importantes en la consecución de resultados satisfactorios duraderos.

La aplicación de estos criterios a la selección de pacientes ha permitido obtener un grupo de enfermos en quienes los resultados tras el primer año de evolución son tan satisfactorios como los conseguidos por otros autores (15, 16) y en quienes es de esperar un mantenimiento semejante de los resultados.

Sin embargo, la incorporación de una placa atornillada de angulación variable para la fijación de la osteotomía aporta dos novedades a esta técnica. La primera, es proporcionar un montaje estable que el cirujano consigue durante la intervención en un paso previo a la corrección de la deformidad. Esto permite desenten-

derse momentáneamente de la angulación y colocar de forma óptima el implante buscando únicamente la solidez de la fijación. Posteriormente se consigue la corrección mediante el roscado o desenroscado del tornillo sinfín sobre el que corren las placas de fijación tibial. En este momento el cirujano puede incluir en el foco de osteotomía fragmentos de esponjosa obtenidos a partir de la cuña ósea extraída que asegurarán un cierre completo del foco. Así se consigue la solidez de una placa angulada pero sin la notable dificultad técnica que exige este material (17). La colocación de un tercer tornillo a compresión a través de la osteotomía, a partir de la placa proximal, aumenta notablemente la solidez del montaje y minimiza las posibilidades de recurrencia de la deformidad.

En segundo lugar, es un montaje cuya estabilidad y solidez es capaz de permitir la movilidad de la rodilla desde el postoperatorio inmediato de modo semejante al que sólo consiguen los fijadores externos (18). En nuestra serie se consigue la sedestación en silla alta al segundo día, con flexión pasiva de 90° a la semana, la marcha con 2 bastones y apoyo parcial a los 13 días y la marcha con apoyo completo —con un bastón para aportar seguridad— a los 29, invitándose a los pacientes a abandonar el bastón a partir del mes. Estos resultados son superiores a los aportados por otros autores que utilizan técnicas de fijación menos estables. Así, Hernigou et al (7) permiten la carga a los dos meses en pacientes en quienes utilizan placa y tornillos; Faturdo et al (18) autorizan el apoyo parcial sin yeso a las 5 semanas en pacientes en quienes utilizan grapas, y empleando para la carga precoz una calza

de yeso; únicamente en aquellos pacientes en quienes utilizan fijadores externos se permitía el apoyo parcial a los tres o cuatro días. Fernández Sabaté et al (16) propone la carga precoz con calza de yeso durante 5-6 semanas. Ivarson et al (19) retardan la movilización de la rodilla hasta la 10.<sup>a</sup> semana en pacientes en quienes se utilizan una o dos grapas; sólo en quienes utilizan una placa AO sin yeso posterior inician los ejercicios de la rodilla en el postoperatorio, demostrando la carga hasta la 6.<sup>a</sup> semana. Gracia Rodríguez et al (20) también permiten la carga inmediata con calza de yeso en osteotomías fijadas con grapas, pero manteniendo la rodilla inmovilizada durante 6 semanas.

Los resultados en cuanto a movilidad final conseguida son semejantes a otras series (18-21). Sin embargo, las necesidades de rehabilitación fueron menores en nuestros pacientes respecto a otros autores (7, 15, 19, 20), precisando por término medio 3 semanas de tratamiento ambulatorio (mín: 0; máx: 8 sem) tras el alta hospitalaria.

Se puede concluir, que los resultados a corto plazo con este material son superiores a otras técnicas: 1) por la facilidad de variar la angulación sin movilizar el implante y no deteriorar el anclaje óseo; 2) por la solidez del montaje, que permite una recuperación funcional precoz del paciente y unas menores necesidades de tratamiento rehabilitador. La adecuada selección de pacientes y la técnica exigente en cuanto a la corrección conseguida proporcionan al año de seguimiento resultados semejantes a otras series, siendo de esperar a largo plazo una evolución parecida en función de las limitaciones de esta intervención.

### Bibliografía

1. Blaimont P. L'ostéotomie curviplane dans le traitement de la gonarthrose. *Acta Orthop Belg* 1982;48:1.
2. Boada Durán E. Osteotomía tibial proximal valguzante tipo Coventry. En: Josa S, Palacios J. *Cirugía de la Rodilla*. Barcelona: Editorial JIMS S.A., 1995;359-379.
3. Maquet P. The treatment of choice in osteoarthritis of the knee. *Clin Orthop* 1985;192:108.
4. Munuera Martínez L. Principios básicos del diseño de las prótesis totales de rodilla. En: Josa, S; Palacios, J: *Cirugía de la Rodilla*. Barcelona: Editorial JIMS S.A., 1995;445-456.
5. Calvo R, López R, Valentí JR. Valoración a medio plazo de la osteotomía valguzante supratuberositaria de tibia. *Rev. Ortop Traumatol* 1990;34-IB: 169-173.
6. Coventry M, Ilstrup D, Wallrichs S. Proximal tibial osteotomy. A critical long-term study of eighty-seven cases. *J Bone Joint Surg* 1993;75-A: 196-201.
7. Hernigou Ph, Medeville D, Debeyre J, Goutallier D. Proximal tibial osteotomy por osteoarthritis with varus deformity. A ten to thirteen-year follow-up study. *J Bone Joint Surg* 1987;69-A:332-353.
8. Coventry MB. Stepped staple for upper tibial osteotomy. *J Bone Joint Surg* 1969;51-A: 1011.
9. Insall JN. Osteotomy. Capítulo 22. En: *Surgery of the knee*, 2ª edición. Nueva York: Churchill Livingstone; 1993, 635.

10. Descamps L, Jarsaillon B. Synthèse angulaire dans l'ostéotomie tibiale haute de valgusation. *Rev Chir Orthop* 1987;73: 231-236.
11. Coventry MB. Upper tibial osteotomy for gonarthrosis. *Orthop Clin North Am* 1979;10:191.
12. Bauer G, Insall JN, Koshino T. Tibial osteotomy in gonarthrosis. *J Bone Joint Surg* 1975;57-B:360.
13. Vainiopaa S, Laike E, Kirves P, Tiusanen P. Tibial osteotomy for osteoarthritis of the knee. A five to ten year follow-up. *J Bone Joint Surg* 1981;63-A:938.
14. Yasuda K, Majima T, Tsuchida T, Kaneda K. A ten-to 15-year Follow-up observation of high tibial osteotomy in medial compartment osteoarthritis. *Clin Orthop* 1992;282: 186-95.
15. Matthews L, Goldstein S, Malvitz T, Katz B, Kaufer H. Proximal tibial osteotomy. Factors that influence the duration of satisfactory function. *Clin Orthop* 1988;229:193-9.
16. Fernández Sabaté A. Osteotomía metafisaria tibial de penetración en las gonartrosis con desviación axial. En: Josa S, Palacios J. *Cirugía de la Rodilla*. Barcelona: Editorial JIMS, 1995;347-357.
17. Ricart Riba J. Osteotomía valguzante tibial con lámina-placa. En: Josa S, Palacios J. *Cirugía de la Rodilla*. Barcelona Editorial JIMS, 1995;387-391. Osteotomía tibial curviplana. En: Josa S, Palacios J. *Cirugía de la Rodilla*. Barcelona: Editorial JIMS;1995, 381-385.
19. Ivarsoon I, Gillquist J. Rehabilitation after high tibial osteotomy and unicompartmental arthroplasty. A comparative study. *Clin Orthop* 1991;266:139-144.
20. Gracia I, Sanz J, Sebastia E. Osteotomía valguzante en el tratamiento del genu varo artrósico. *Rev Ortop Traumatol* 1997;41:60-65.
21. Celaya F, Doncel A, Roig JL, Lluch A, Proubasta I. Osteotomía proximal de tibia. 180 casos. *Rev Ortop Traumatol* 1989;33-IB:578-584.