

# Falso aneurisma tras fractura diafisaria de fémur. Tratamiento mediante embolización

A. GARCÍA OLEA y T. SANZ GÓMEZ

*Servicio de Traumatología y Cirugía Ortopédica. Hospital Severo Ochoa.  
Leganés. Madrid*

**Resumen.**—Un falso aneurisma es una complicación rara de una fractura cerrada de la diáfisis femoral. Se presenta un caso que fue diagnosticado tardíamente debido a la ausencia de sintomatología típica. Se discuten la etiología, profilaxis, diagnóstico y posibilidades terapéuticas; destacándose la novedad del diagnóstico y tratamiento mediante arteriografía y embolización selectiva.

## FALSE ANEURYSM FOLLOWING FEMORAL-SHAFT FRACTURE

**Summary.**—A false aneurysm following a closed femoral-shaft fracture is a rare complication. The authors report a case that was lately diagnosed because of the absence of typical symptomatology. Aetiology, prophylaxis, diagnosis and treatment are discussed, emphasizing the new method of diagnosis and treatment by arteriography and selective embolism.

## INTRODUCCIÓN

Un falso aneurisma se produce por un traumatismo que lacera las tres capas de la pared arterial. A diferencia de la sección completa de la arteria, se mantiene una continuidad del eje arterial y no se retraen los cabos, permitiendo la transmisión del latido. La pérdida continua de sangre a través del orificio es contenida por los tejidos que rodean la arteria y acaba por formarse un hematoma pulsátil, que evoluciona hacia un falso aneurisma. Esta evolución es posible gracias a que el hematoma persiste parcialmente licuado y no se cierra el orificio de comunicación con la arteria. Dicho hematoma pulsátil queda rodeado por una pseudocápsula reactiva (1, 2).

### *Correspondencia:*

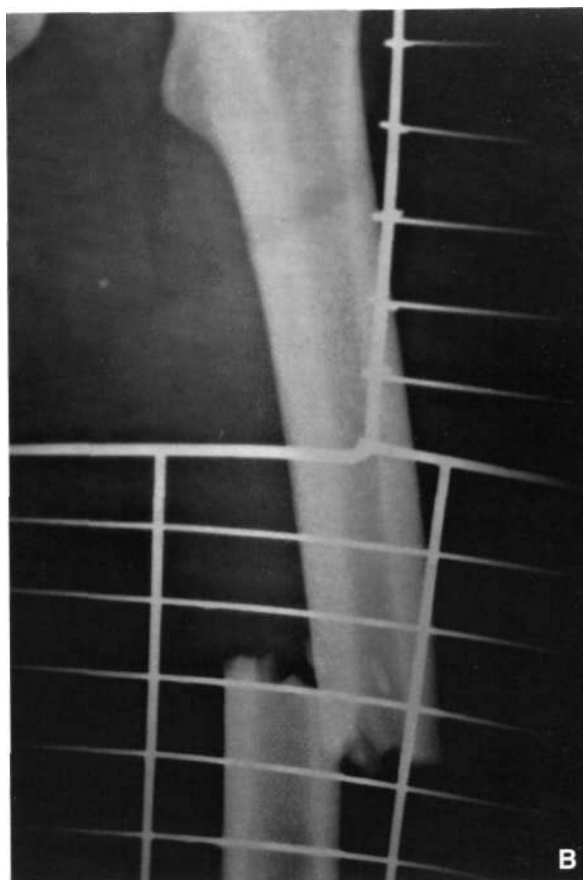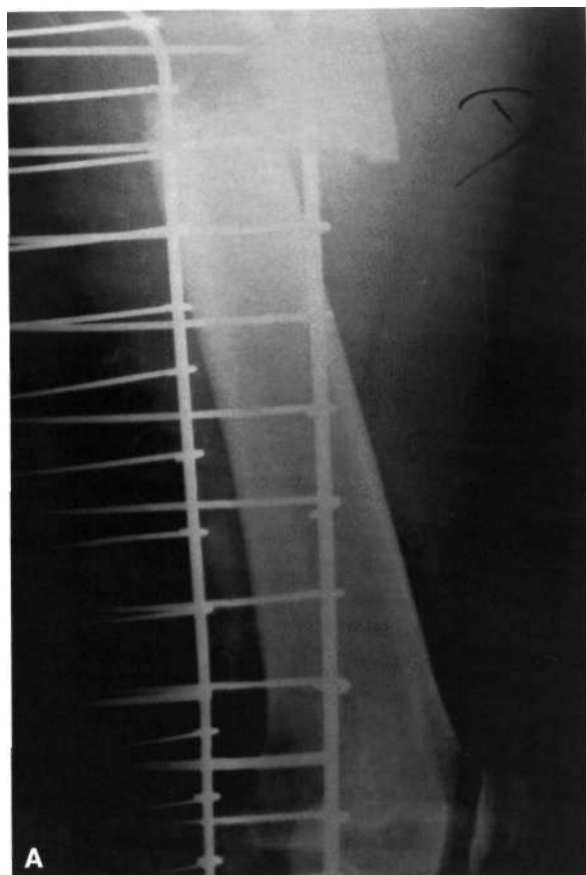
T. SANZ GÓMEZ  
Servicio de COT. Hospital Severo Ochoa  
Avda. Orellana s/n.  
28911 Leganés. Madrid

Los autores presentan un caso de pseudoaneurisma de una rama colateral de la arteria femoral profunda, asociado a una fractura cerrada del tercio medio del fémur, que fue tratado mediante embolización con «coils». No se han encontrado referencias de tratamiento por embolización en la revisión bibliográfica efectuada.

## CASO CLÍNICO

Paciente varón de 17 años que es trasladado a nuestro servicio procedente de otro hospital por haber sufrido accidente de tráfico en julio de 1996. Ingresó con diagnóstico de fractura cerrada del tercio medio del fémur derecho (Figs. 1A y B) y fractura del maleolo tibial del tobillo izquierdo. La exploración vasculonerviosa de las extremidades fue normal. Tres días después, se realizó enclavado de la fractura femoral con clavo de Grosse-Kempf no encerrado. Fue dado de alta hospitalaria a los 12 días de la intervención quirúrgica, habiendo iniciado la deambulacion y el tratamiento rehabilitador durante su estancia en el hospital.

Al día siguiente del alta hospitalaria, acude al servicio de urgencias por cuadro de dolor y aumento



**Figuras 1A y 1B.** Rx PA y Lateral fémur derecho. Fractura tercio medio.

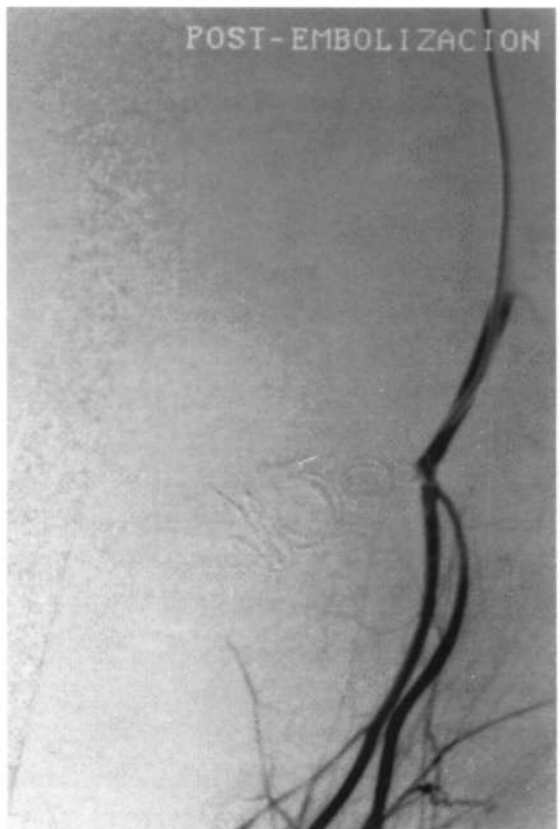
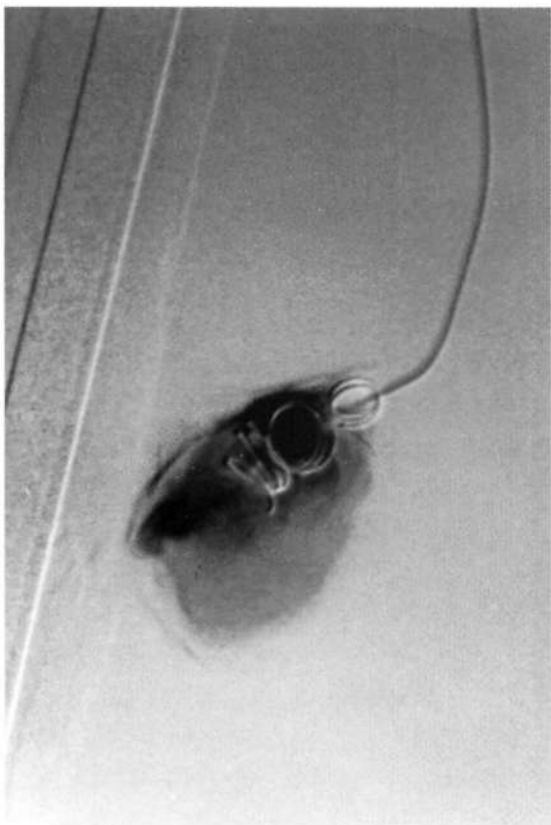
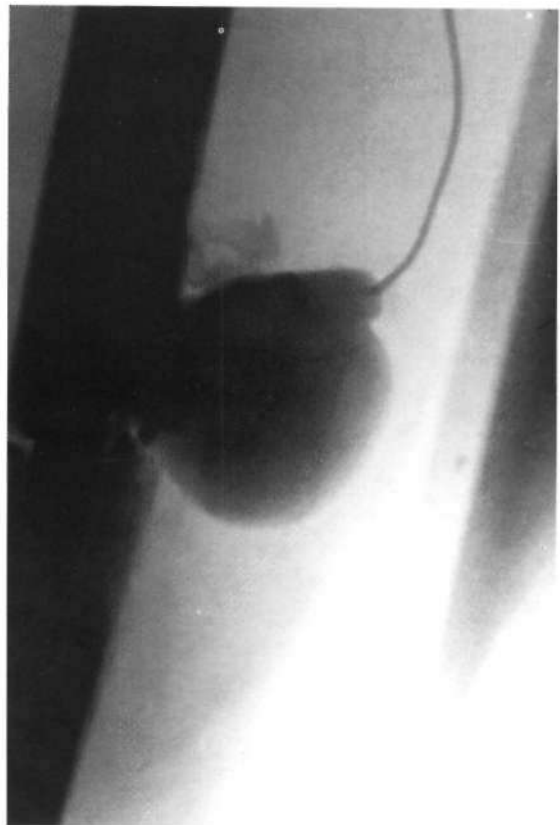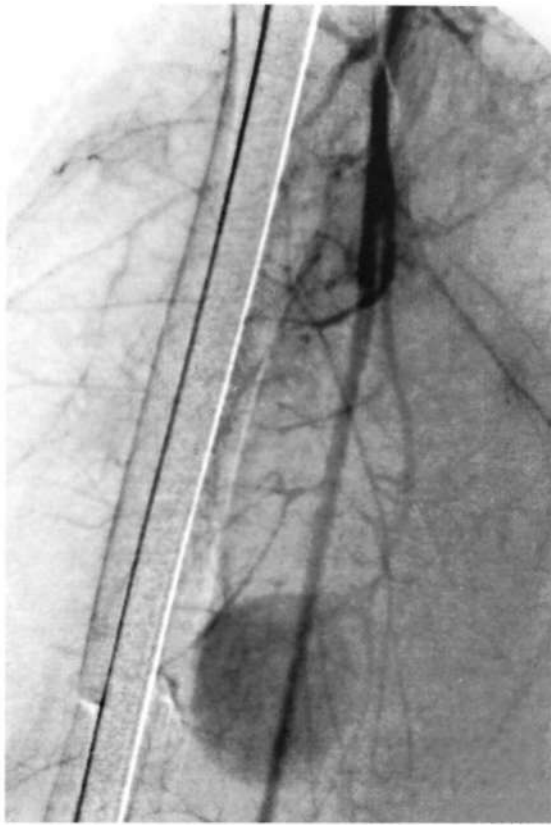
brusco del tamaño del muslo tras los ejercicios en la sala de rehabilitación. Se colocó el miembro afecto en una férula de Braun, cediendo el dolor y el aumento de volumen a las pocas horas, por lo que fue remitido a su domicilio. Este hecho se reprodujo otra vez a los pocos días, también tras los ejercicios de rehabilitación, siendo remitido al servicio de urgencias. Se procedió con el mismo tratamiento de elevación y reposo, mejorando igualmente tras varias horas hasta que el paciente tuvo un episodio de vómito que le produjo un nuevo aumento brusco del tamaño del muslo. Se realizó nueva exploración física, con pulsos distales conservados, ausencia de masas pulsátiles, thrill u otros hallazgos de infección en el muslo. La analítica de urgencias era de anemia aguda (8 grs de Hb, 26% Hto), sin alteraciones en el estudio de coagulación. Se practicó estudio de Eco-Doppler, que fue informado como «no significativo». Se realizó TAC que fue informado como «colección perienclavada compatible con absceso. No se observan alteraciones de la vascularización, por lo que se descarta pseudoaneurisma». De urgencias se realizó evacuación de un hematoma perifemoral de unos tres litros aproximadamente, sin signos de infección y se tomaron muestras para cultivo, que fueron negativas. A las 48 horas se repitió de forma espontánea el episodio de dolor y aumento de tamaño. El cuadro se acompañó de una agudización de la anemia aguda. Se practicó arteriografía, observándose un fal-

so aneurisma de una rama colateral de la arteria femoral profunda, inmediatamente adyacente a la fractura. Se realizó embolización de la lesión con «coils». (Figs. 2A, B, C y D).

La evolución clínica a partir de la embolización fue satisfactoria, reiniciándose el tratamiento rehabilitador de la deambulación, presentado el paciente en la actualidad un balance articular completo en cadera y rodilla y una deambulación sin claudicación, así como una consolidación satisfactoria de la fractura femoral.

## DISCUSIÓN

La combinación de fractura cerrada de fémur y falso aneurisma es infrecuente. Linton (3) cita tres casos de falso aneurisma después de cirugía (una fractura y dos osteotomías), en los que los tornillos eran excesivamente largos y perforaron la arteria femoral profunda (4-6). Un caso clínico similar comunicaron Saletta y Freeark (2) y Ahlgren y Eklöf (7). Dickson (8), en 1968, publicó un caso de falso aneurisma en una rama de la arteria femoral profunda después de una fractu-



**Figuras 2A, B, C y D.** Imágenes secuenciales de la arteriografía realizada. Se puede apreciar la fuga del contraste, cateterización selectiva del aneurisma e introducción de los coils y control postembolización.

ra cerrada de fémur tratada con un clavo intramedular. Rao y Lopilusa (9) y Ahlgren y Eklöf (7), comunicaron un caso cada uno de falso aneurisma de la arteria poplítea en fractura del fémur distal tratada de forma conservadora, debido a la perforación del vaso por un fragmento de óseo. Isaacson (10), Wand (11) y Kluger (12) presentaron sendos casos de pseudoaneurisma de la arteria femoral superficial en fractura cerrada de fémur sin cirugías previas. El caso que se presenta es similar al de Dickson (8). Sin embargo, los autores disienten de la opinión de Dickson, quién atribuye la lesión casi exclusivamente al acto del enclavado.

Aceptando el hecho que tanto la fractura como la aguja-guía de reducción pueden displacerar la pared arterial y provocar el falso aneurisma, éste comenzará a expandirse de forma paulatina y debutará con síntomas de presión local. El hallazgo clínico más obvio es una masa pulsátil, frecuentemente hay asociados ruidos sistólicos sobre la masa, que a veces es confundida con un absceso o hematoma por ser blanda y caliente (1, 2). El caso que se presenta tenía conservados los pulsos distales, no se auscultaron soplos ni thrill ni se objetivó una masa que estuviera claramente delimitada. La ausencia de sintomatología típica de masa pulsátil puede explicarse por la profundidad y tra-

yecto intramuscular de la arteria femoral profunda, de la que no se puede palpar el pulso.

El Eco-Doppler y la TAC puede ser pruebas útiles para ayudar en el diagnóstico, aunque la prueba más fidedigna es la arteriografía (2). En el presente caso fue la única prueba positiva. La arteriografía debería realizarse siempre que encontremos ausencia de pulsos distales tras reducir una fractura, se ausculten ruidos sistólicos, se palpen hematomas grandes o pulsátiles, hemorragias severas o recidivantes en heridas abiertas y, en todos los casos de luxación de rodilla (2). La arteriografía ayuda, además, a planificar la estrategia quirúrgica, que debe ser inmediata para prevenir una rotura o una súbita expansión de la masa. El tratamiento se realiza mediante sutura lateral de la herida puntiforme, anastomosis término-terminal o injerto venoso o sintético (siempre que no existan signos de infección) (1). En caso de arterias que pudieran ser prescindibles, la ligadura de ésta o la embolización son opciones correctas, aunque ésta última permite realizar el tratamiento sin necesidad de un nuevo acto invasivo. No se ha encontrado otros casos similares en la bibliografía nacional e internacional en que el falso aneurisma se hay resuelto mediante embolización.

### Bibliografía

1. Rich NM, Spencer F.C (Eds). Vascular trauma. Philadelphia: WB Saunders Company; 1978.
2. Saletta JD, Freeark RJ. Vascular injuries associated with fractures. *Orthop Clin North Am* 1970;1:93-102.
3. Linton R.R. Arterial injuries associated with fractures of the extremity. *J Bone Joint Surg* 1964;46-A: 581-2.
4. Basset FH, Houck WS. False aneurysm of the profunda femoris artery after subtrochanteric osteotomy and nail-plate fixation. *J Bone Joint Surg* 1964;46-A:583.
5. Dameron TB. False aneurysm of I profundis artery resulting from internal fixation device (screw). *J Bone Joint Surg* 1964;46-A:577.
6. Meyer TL, Slager RS. False aneurysm following subtrochanteric osteotomy. *J Bone Joint Surg* 1964;46-A: 581-2.
7. Ahlgren SA, Eklöf B. Femur fracture and false anerysm. *Acta Chir Scand* 1981;147:377-9.
8. Dickson JW. False aneurysm after intramedullary nailing of the femur. *J Bone Joint Surg* 1968; 50-B:144-5.
9. Rao JP, Lopilusa SJ. An unusual complication of fracture of the lower femur. *J Trauma* 1977;17:889-91.
10. Isaacson J, Louis DS, Costenbader MJ. Arterial injury associated with closed femoral-shaft fracture. *J Bone Joint Surg* 1975;57-A: 1147-50.
11. Wand JS, Zuckerman JN, Higginson DW. Delayed rupture of false aneurysm following a femoral fracture. *J Bone Joint Surg* 1989;71-B:700.
12. Kluger Y, Gonze MD, Paul DB et al. Blunt vascular injury associated with closed mid-shaft femur fracture: A plea for concern. *J Trauma* 1994;36:222-5.