

Tumor glómico intraóseo.

Caso clínico

Intraosseous glomus tumor.

Case report

C. BLASCO MOLLA, F. ARGÜELLES SANGINÉS, A. SILVESTRE MUÑOZ, F. GOMAR SANCHO

SERVICIO DE CIRUGÍA ORTOPÉDICA Y TRAUMATOLOGÍA. HOSPITAL CLÍNICO UNIVERSITARIO DE VALENCIA. DEPARTAMENTO DE CIRUGÍA. UNIVERSIDAD DE VALENCIA.

Resumen. El tumor glómico es una neoplasia que se puede encontrar por toda la superficie corporal, estando localizados la gran mayoría de ellos en las extremidades superiores, especialmente en el lecho ungueal o en los pulpejos de los dedos, siendo poco frecuente encontrar tumores glómicos intraóseos. Se presenta el caso de una paciente diagnosticada y tratada, mediante escisión quirúrgica, de una tumoración en la falange distal del 4º dedo de la mano derecha, que 30 años después, presenta una recidiva siendo diagnosticada anatomopatológicamente de tumor glómico intraóseo.

Summary, Glomus tumor is a neoplasm distributed widely over the surface of the body. The great majority of glomus tumor are located in the upper extremity, especially in the nail bed or the tip of a digit. It is unusual to find intra-osseous glomus tumors. The case of a female who suffered a right fourth finger distal phalangeal tumour excision is described. Thirty years later the patient shows a recurrence that was microscopically diagnosed as intra-osseous glomus tumor.

Introducción. El tumor glómico es una neoplasia benigna que proviene del cuerpo de un glomus, una anastomosis arteriovenosa ampliamente diseminada que se localiza generalmente en la capa reticular de la dermis (1).

Desde que Masson, en 1924, interpretó correctamente la anatomía patológica del tumor glómico (2), lesión que había confundido a muchos cirujanos durante más de 100 años, se han recogido numerosos casos en la literatura. Este tumor se encuentra en la dermis y tejido celular subcutáneo, generalmente en los pulpejos de los dedos y menos frecuentemente en el tronco, brazos y piernas, habiéndose encontrado también en el estómago, mediastino, sinovial y muy raramente en la cavidad medular (3).

Revisando la literatura, se han encontrado 9 casos descritos de localización intraósea en las falanges de los dedos (4), presentando un patrón característico en la radiografía que le haría tener un lugar en el diagnóstico dife-

rencial de las lesiones líticas de las falanges.

El caso que se presenta fue diagnosticado anatomopatológicamente. Treinta años antes, la paciente presentó exactamente la misma sintomatología. Se hace referencia a la importancia del correcto planteamiento terapéutico.

Caso clínico. Mujer de 59 años de edad que consulta en Enero de 1997 en el Servicio de Reumatología de nuestro Hospital por artralgias en articulaciones interfalángicas distales (IFD) y trapecio-metacarpianas de ambas manos, más dolor continuo ligero con episodios de dolor paroxístico al roce o a la presión a nivel de la articulación interfalángica distal y falange distal del 4º dedo de la mano derecha. A la exploración se apreciaban nódulos de Heberden en IFD de segundo y tercer dedos de ambas manos y una cicatriz en la cara lateral externa de la falange distal del 4º dedo de la mano derecha, palpándose una tumoración de partes blandas adheri-

Correspondencia:

Dra. C. Blasco Mollá
Gran Vía, 14

46135 Albalat dels Sorells (Valencia).

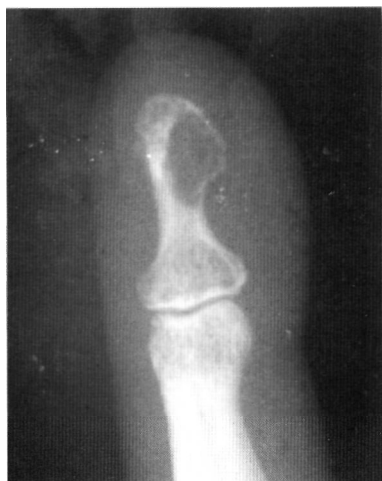

Fig. 1. Imagen radiográfica, en visión anteroposterior, de la falange distal del 4º dedo mostrando la lesión osteolítica.

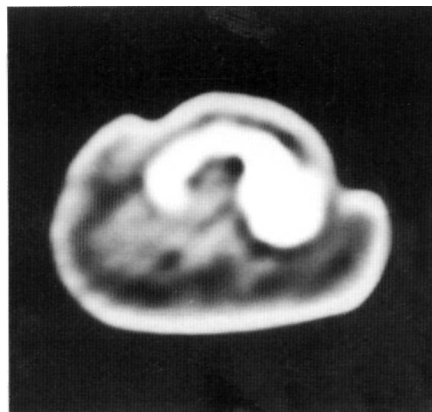


Fig. 2. Imagen tomográfica de la lesión.

da a planos profundos y del tamaño de un grano de arroz. Preguntada la paciente por la cicatriz, refirió haber sido intervenida 30 años atrás, en otro centro, a causa de un "quiste" en la falange distal de ese dedo, relatando tener desde hacía un par de años la misma sensación de dolor y "descarga eléctrica" al roce y a la presión que presentaba entonces. La paciente fue remitida al Servicio de Ortopedia para exéresis de la tumoración.

En el estudio radiográfico simple se apreciaban cambios artrósicos típicos en ambas manos y una imagen quística intraósea en el extremo distal de la última falange del 4º dedo de la mano derecha (Fig. 1) que abombaba y afectaba la cortical. La paciente no presentaba ninguna alteración analítica. El estudio con TAC evidenciaba, en un corte transversal, una lesión de características líticas y una rotura de la cortical de la falange (Fig. 2).

Se decidió resección de la tumoración y comprobación anatomopatológica de su etiología. Bajo anestesia perivenosa e isquemia preventiva y abordando sobre la antigua cicatriz, se expuso la falange distal, comprobándose osteolisis de la misma, provocada por una masa tumoral encapsulada de unos 0.3 x 0.3 cm que usuraba la cortical, así como una fractura patológica de la cortical contralateral. Se decidió escisión parcial de la falange conservando la porción proximal de la misma (Fig. 3). Se procedió a inmovilización

digital hasta retirada de la sutura, iniciando seguidamente la movilidad activa. Al mes de la intervención la paciente se reincorporó plenamente a su rutina normal como ama de casa. Revisada a los 9 meses no presentaba molestias ni limitación de la movilidad de la IFD del 4º dedo (Fig. 4). Desde el postoperatorio inmediato la paciente no volvió a presentar clínica de dolor paroxístico.

La Anatomía Patológica informó como "lesión tumoral caracterizada por proliferación de células monomorfas de núcleo redondeado y citoplasma claro que se disponen alrededor de luces de aspecto vascular", dando el diagnóstico de "tumor glómico intraóseo de falange con afectación de partes blandas".

Discusión. En su descripción original del tumor glómico, Masson atrajo la atención sobre las inusuales células epiteloides vistas rodeando espacios vasculares, ambas en el cuerpo glómico y en el tumor relacionado (2). Varios estudios microscópicos han mostrado que las células glómicas derivan de los pericitos, células modificadas de músculo liso de la pared vascular (5) y que están rodeadas de elementos nerviosos (4). Está ampliamente distribuido sobre toda la superficie del cuerpo en el estrato reticular, la capa más profunda de la dermis, siendo más abundante en el extremo distal de las extremidades (1).

El tumor glómico intraóseo es raro. Hemos encontrado 9 casos reflejados en la literatura. Todos los casos, excepto uno recogido por Bjorkengren (3,4) en que el tumor aparecía en la falange media, se han encontrado en la mitad terminal de la falange distal, haciendo que Rypins (6) llegara a afirmar que cuando una radiografía muestra una clara lesión lítica que erosiona la falange terminal, lo más posible es que se trate de un tumor glómico.

Jaffe (7) consideró la idea de que existirían organelas glómicas normales en la cavidad medular del hueso de donde se originaría el tumor glómico intraóseo y Lattes y Bull (8), por el contrario, afirmaron que el

tumor podría ocurrir en regiones desprovistas de organelas glómicas asumiendo que aparecerían durante la diferenciación de las células mesenquimatosas multipotenciales.

La típica triada de síntomas: dolor lancinante y paroxístico, hipersensibilidad e hiperalgesia a las variaciones de la temperatura, sobre todo al frío (9), orientan el diagnóstico, aunque en muchos casos no aparecen juntos los tres síntomas, lo que hace que algunos de ellos sean diagnosticados de neuroma (1,10) y encondroma (4) en los casos intraóseos que muestran la típica imagen lítica en la radiografía.

El tumor glómico localizado fuera de la mano es más frecuente en los varones, mientras que los casos que se dan en las manos son más frecuentes en las mujeres de mediana edad y muy raro en niños y en ancianos. La edad media encontrada por Carroll y colaboradores en una revisión de 28 casos fue de 40 años (1), siendo el diagnóstico tardío, varios meses después de comenzada la sintomatología.

Aunque el diagnóstico definitivo es anatomopatológico, el diagnóstico de sospecha fundamentalmente es clínico, pudiendo prestar ayuda la radiografía en los casos que se trate de un tumor glómico intraóseo y en el 25-30 % de casos de tumores glómicos extraóseos en que se encuentra evidencia de erosión de la cortical indicando presión extrínseca (1) (algunos autores han llamado a estas lesiones tumor glómico osteolítico) (11).

En casos en que la clínica es dudosa y poco concluyente, se pueden realizar pruebas complementarias como gammagrafía ósea (9), en la que se aprecia un aumento de captación en el pulpejo del dedo, ecografía (12) y RNM (10) que presenta gran sensibilidad y especificidad dado el elevado turnover arteriovenoso de esta lesión.

El tratamiento es quirúrgico. La lesión debe ser resecada de forma completa y minuciosa después de ser localizada exactamente con la ayuda del paciente; la compresión directa ejercida sobre el tumor por un pequeño objeto firme, como la cabeza de un alfiler, provoca intenso dolor, mien-

tras que la presión suave sobre sus costados es indolora (13).

Rara vez recidiva una vez extirpado, y la recurrencia de los síntomas se debe probablemente a una exéresis incompleta de la lesión, aconteciendo a los pocos meses de la cirugía y permaneciendo la sintomatología aunque de una forma más larvada (1.3).

En el caso presentado la paciente refirió la reaparición, tras más de 30 años sin clínica alguna, de la misma sintomatología que años antes; pensamos que podría tratarse de una recidiva de la lesión, aunque no disponemos de la Anatomía Patológica del primer episodio para confirmarlo.

Dada la fractura de la cortical y la ocupación amplia de la falange por la masa tumoral, se decidió descartar el curetaje y relleno de la cavidad y resecar la mitad distal de la falange, manteniendo el dedo la longitud completa.

El resultado fue bueno estando la paciente asintomática al año de la intervención. ■■■■■

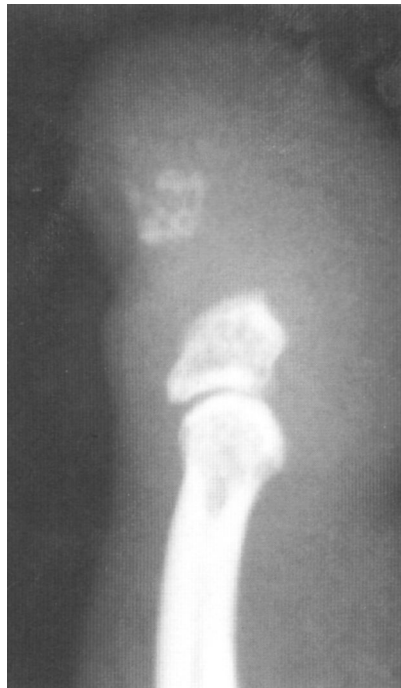

Fig. 3. Radiografía, en visión perfil, del dedo mostrando la falangectomía parcial.

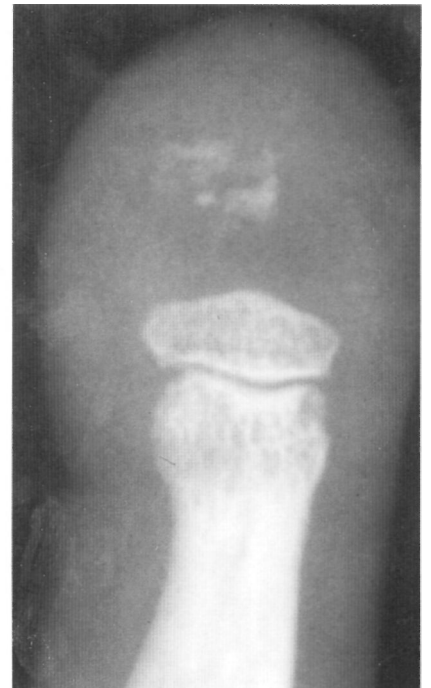

Fig. 4. Imagen radiográfica del dedo al mes de la intervención en proyección anteroposterior.

Bibliografía

1. **Carroll RE, Berman AT.** Glomus tumor of the hand. Review of the literature and report of twenty-eight cases. *J Bone Joint Surg* 1972; 54A: 691-703.
2. **Masson P.** Le glomus neuromyo-artériel des régions tactiles et ses tumeurs. *Lyon Chirurgical* 1924; 21: 257-280.
3. **Sigiura I.** Intra-osseous tumour. A case report. *J Bone Joint Surg* 1976; 58B:245-7.
4. **Bjorkengren AJ, Resnick D, Haghghi P, Sartorius DJ.** Intraosseous Tumor: report of a case and review of the literature. *Am J Roentgenol* 1986; 147: 739-41.
5. **Khang-Loon H et al.** Glomus tumor of the Coccygeal Region. Case report. *J Bone Joint Surg* 1980; 62A: 141-2.
6. **Rypins EL.** The Roentgenological Aspects of the Subungual Glomus Tumor. *Am J Roentgenol* 1945; 70: 462-74.
7. **Jaffe HL.** Glomus tumor of bone. En: *Tumors and Tumorous Conditions of the Bones and Joints*. London: Henry Kimpton; 1958. p. 254.
8. **Lattes R, Bull DC.** A case of glomus tumor with primary involvement of bone. *Ann Surg* 1948; 127: 187-91.
9. **Curtis.** Tumores de los vasos sanguíneos y linfáticos. En Flynn JE. editores. *Cirugía de la mano* 2ª ed. Barcelona: Toray; 1984. p. 972-88.
10. **Proubast I, del Pozo Manrique P.** Tumor glómico digital. Importancia de la RNM en su diagnóstico. *Avances Traum.* 1997:29-31.
11. **Apfelberg DB, Teasley JL.** Unusual Locations and Manifestations of Glomus Tumor (Glomangiomas). *Am J Surg* 1968;116:62-4.
12. **Fornage DB.** Glomus Tumor in the Fingers: Diagnosis with US. *Radiology.* 1988; 167: 183-5.
13. **Campbell.** Tumores y lesiones seudotumorales de la mano en Cirugía Ortopédica. 8ª Ed Panamericana 77: 3262-3.