

Lesiones de la articulación tarso-metatarsiana

Tarsometatarsal joint injuries.

J.M. GÓMEZ CANEDO*, F. FRANCO CASTRO**, C. IRIRARRI CASTRO**, JOSÉ R. TRONCOSO DURÁN**

* SERVICIO MÉDICO DE IBERMUTUAMUR. VIGO. ** SERVICIO TRAUMATOLOGÍA Y CIRUGÍA ORTOPÉDICA. POLICLÍNICO DE VIGO. POVISA

Resumen. Se presentan 16 casos de fractura-luxación tarso-metatarsiana. El objetivo de este trabajo ha sido la valoración de los resultados finales en este tipo de patología. La etiología del accidente ha sido en 6 ocasiones casual o deportiva, en 5 laboral, en 4 accidente de tráfico y 1 caída de un caballo. Las fractura-luxaciones han sido clasificadas según los criterios de Hardcastle, resultando 3 casos tipo A externo, 6 B externo, 6 B interno y 1 C total. El tratamiento realizado fue mayoritariamente reducción y osteosíntesis con agujas de Kirschner, predominando la reducción abierta. Se han considerado parámetros radiográficos y clínicos, siguiendo los criterios del Baltimore Painful Foot Score para la valoración de resultados finales, obteniéndose 9 casos excelentes, 4 buenos, 2 regulares y 1 malo. Se concluye que es fundamental el diagnóstico y tratamiento precoz, considerando básica la reducción anatómica estabilizada con agujas de Kirschner.

Summary. We report 16 cases of tarsometatarsal fracture-dislocation. The purpose of this work was the assessment of the final outcome of these cases. The etiology was casual or sport injuries in 6 cases, industrial accidents in 5, traffic accidents in 4 and fall of a horse in 1 case. The injuries have been classified according to the Hardcastle modified classification, being 3 cases type A external, 6 B external, 6 B internal and 1 C total. In most cases the treatment was open reduction and internal fixation with Kirschner wires. According to the guidelines of the Baltimore Painful Foot Score for the evaluation of final outcome, there were 9 excellent results, 4 good, 2 fair and 1 poor. We conclude that the best results were obtained in those cases with early diagnosis and treatment, looking for an anatomical reduction and fixation with Kirschner wires.

Correspondencia :

Juan Manuel Gómez Canedo
C/ Tarragona N° 39, 2° D
36211 Vigo

Introducción. La articulación tarso-metatarsiana, comúnmente denominada articulación de Lisfranc, en memoria a Jacques Lisfranc (1790-1847), cirujano del ejército de Napoleón que describió por primera vez una amputación a dicho nivel, aunque nunca se refirió en la literatura a la fractura-luxación de esta articulación (1), está formada por la base de los 5 metatarsianos (MTT) y su relación con las 3 cuñas y el cuboides.

Las luxaciones y fracturas-luxaciones de esta articulación son poco frecuentes (2,3), pero en muchas ocasiones dejan secuelas importantes, entre las que destacan los cambios degenerativos y el pie plano. El mecanismo lesional, aunque no está claramente definido, se asocia comúnmente a fractura de los huesos del tarso o base de los MTT, pudiendo estar causado por la aplicación de

fuerzas directas o indirectas de alta energía, siendo estas últimas las más frecuentes (4-7).

Clásicamente este tipo de lesiones se asociaba a caídas de un caballo, quedando el pie preso en una posición de equino forzado, aunque en la actualidad predomina la etiología de accidentes deportivos, de circulación y laborales (2,8). Existen referencias en la literatura de casos de luxaciones espontáneas a dicho nivel en pacientes con enfermedades neurológicas (9), diabéticos, por microtraumatismos repetitivos (10) y enfermedades sistémicas (11).

El principal elemento estabilizador de esta articulación es el ligamento de Lisfranc que se extiende dorsalmente desde la primera cuña a la base del segundo MTT y la mortaja entre las tres cuñas y la base del segundo MTT, siendo débil el resto del complejo ligamentario dorsal tarso-mera-

tarsiano, en relación al potente complejo plantar (fascia plantar, músculos intrínsecos y tendones tibiales y peroneos), lo cual explica que la luxación de la base de los MTT se produzca generalmente en sentido dorsal en relación al retropie (12).

Con este trabajo pretendemos aportar los resultados que hemos obtenido en este tipo tan complejo de lesiones del pie, al tiempo que realizamos una revisión bibliográfica.

Material y métodos. Se revisan 16 casos de fractura-luxación de la articulación tarso-metatarsiana tratadas en nuestro servicio en un total de 16 pacientes, 15 varones y 1 mujer, con una edad media de 37 años (min: 17, max: 67). La etiología ha sido en 6 ocasiones casuales por mecanismo de alta energía o deportivos, accidente laboral en 5, accidente de tráfico en 4, y 1 caída de un caballo.

Como lesiones asociadas se presentaron en un 37% de los casos fractura de MTT a otro nivel, 1 pie catastrófico, 1 fractura de columna asociada a luxación de codo, 1 fractura de escafoides y pericarditis postraumática, y 1 caso de fractura L4-L5 con fractura de ambos calcáneos.

Las fracturas-luxaciones de Lisfranc se han clasificado siguiendo los criterios de Hardcastle (2) (Fig. 1), resultando 3 casos tipo A externo, 6 B externo, 6 B interno y 1 C total.

Se han valorado los parámetros clínicos siguiendo los criterios del Baltimore Painful Foot Score (Meyerson/Kenzora) (13) para la valoración de resultados finales, escala que puntúa el dolor, función, actividad, aspecto del pie y marcha, con un rango de puntuación total de 0 a 100, considerándolos excelente (90 a 100), bueno (75 a 90), regular (60 a 75) o malo (menor de 60). Los parámetros radiográficos valorados han sido la calidad y pérdida de reducción, distancia entre la base del 1°-2° MTT, signo de Fleck, presencia de signos degenerativos y ángulo talo MTT. Los resultados radiográficos fueron valorados de forma independiente, con especial atención a la calidad y pérdida de reducción, y presencia de signos degenerati-

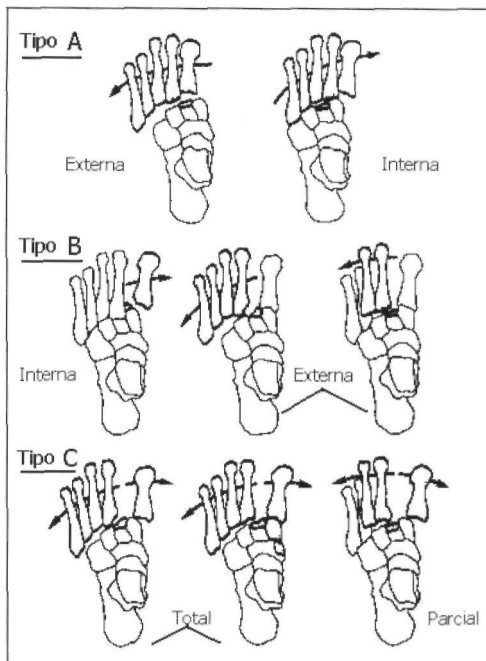


Fig.1. Clasificación de Hardcastle.

vos, considerando, según los criterios de Meyerson (13) un resultado excelente aquel con buena congruencia articular, resultado bueno aquel con relativa congruencia y distancia base 1°-2° MTT < 5 mm., regular aquel con una relativa incongruencia, distancia inter MTT de 5 mm. o más y ángulo talo MTT > 15°, y un resultado malo aquel con incongruencia o mala reducción, con o sin fragmentos intraarticulares.

Hemos seguido como criterio el tratamiento de urgencia, consistente en intentar una reducción cerrada con el paciente en decúbito supino bajo anestesia, realizando tracción con flexión plantar y supinación del antepié seguido de dorsiflexión y pronación, para posteriormente inmovilizar con una bota de yeso cuando la estabilidad y calidad de la reducción eran buenas (5 casos: 1 A ext., 2 B int., 2 B ext.). Cuando no era así, se procedía a la estabilización con agujas de Kirschner percutáneas (1 caso), y reducción abierta estabilizada con agujas de Kirschner si la reducción no era la adecuada o existía una importante conminución articular (10 casos). En los casos de reducción abierta se realizó siempre una incisión longitudinal a nivel del 1er ó 2° espacio intermetatarsiano, teniendo un especial respeto por la arteria pedía y los nervios sensitivos

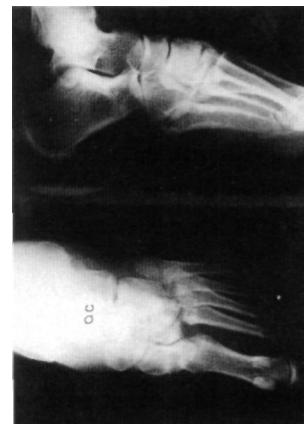

Fig. 2. Fractura-luxación de Lisfranc Tipo B externa.

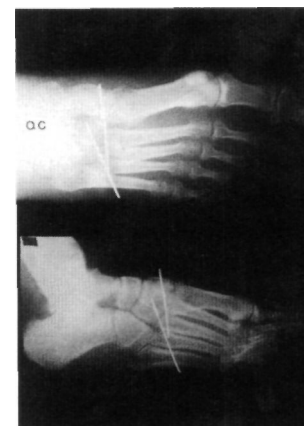


Fig. 3. Control postoperatorio.

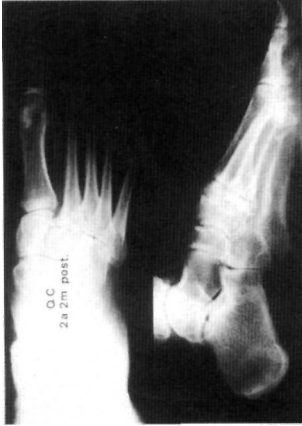

Fig. 4. Control a los 2 años y 2 meses.

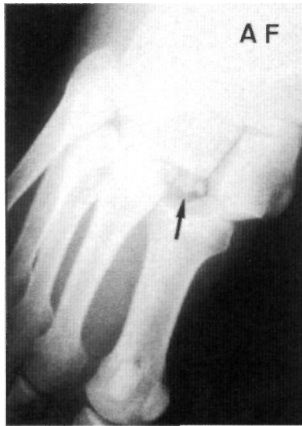

Fig. 5. Fleck sign (flecha).

dorsales. Si el tipo de lesión precisaba abordajes más externos se realizaron por vías paralelas a la mencionada. En ningún caso se realizó artrodesis ni de entrada ni en un segundo tiempo.

Resultados.

Radiográficos: siguiendo los criterios de Meyerson (13), como se ha indicado anteriormente, hemos obtenido 12 casos de reducción excelente-buena (Fig. 2-4) y 4 regular-mala, con 2 casos de pérdida de reducción y 8 casos con presencia de signos degenerativos, pese a los cuales en 6 casos el resultado clínico fue excelente y en 2 regular. Salvo 1 caso de 9 mm de distancia base 1°-2° MTT, de un paciente con una fractura luxación tipo B externa que no se dejó intervenir por presentar una coagulopatía (resultado final regular), todos resultaron con una distancia menor de 5 mm. El denominado "fleck sign" (Fig. 5), pequeño fragmento que representa una fractura por avulsión de la zona medial de la base del 2° MTT o de la zona lateral de la base de 1er MTT, ha sido encontrado en nuestra serie en el 31% de los casos, alejándonos bastante del 90% que publica Myerson en su serie (13), sin encontrar una influencia clara en el resultado final.

Resultado Final (Tabla 1): en función de la puntuación de P.F.S. hemos obtenido 9 casos excelentes, 4 buenos, 2 regulares (1 B externa tratada ortopédicamente; 1 B interna tratada con una aguja de Kirschner percutánea, lesión esta última asociada a fractura subcapital del 2°, 3° 4° y 5° MTT con presencia de artrosis en articulación 1ª cuña-1er MTT) y 1 caso malo (una amputación por compromiso vascular en un pie catastrófico).

Complicaciones: 1 caso de pérdida de reducción, 1 Sudeck, 1 amputación antepié, 8 casos con presencia de cambios degenerativos y 5 pies plano grado I (comparados en el podoscopio con el contralateral).

Discusión. El correcto tratamiento de la fractura-luxación de Lisfranc tiene como

primera dificultad su diagnóstico, tal y como se refleja en las estadísticas de la literatura, donde puede llegar a pasar desapercibida o existir fallo de diagnóstico hasta en un 20% de los casos (14-16), siendo en muchas ocasiones no detectable con el estudio radiográfico convencional, sobre todo en aquellos casos donde existen subluxaciones de 1-2 mm, que sí serían puestas de manifiesto con otros estudios como el TAC, hecho que se refleja en distintos trabajos (17,18). En la actualidad el TAC tridimensional se muestra muy útil para valorar exactamente la magnitud y la dirección de la luxación (Fig. 6) en los casos complejos.

Está demostrado en la literatura que la base del éxito final depende del tratamiento precoz y adecuado de estas lesiones (15,19), con especial atención a la adecuada reducción y estabilización de las mismas (20-23), teniendo en cuenta que la correcta ubicación de la base del 2° MTT es la clave de la articulación, debiéndola considerar como el pivote central a la hora de la reconstrucción articular (21,24,25).

Esta correcta reducción y estabilización puede ser realizada ortopédicamente, aunque la literatura hace referencia a un porcentaje importante de desplazamientos secundarios (12,13,23), si bien es cierto que en nuestra serie no lo hemos apreciado claramente, siendo partidarios en la actualidad, al igual que otros grupos de trabajo (12,21,23,26) de la reducción abierta y osteosíntesis con agujas de Kirschner, intentando estabilizar siempre la base del 2° MTT, aunque en aquellos casos en que la reducción cerrada y osteosíntesis con agujas de Kirschner percutáneas sea de buena calidad, puede evitarse la apertura del foco, coincidiendo en este punto con Meyerson (13), evidenciando, por otro lado, en nuestra serie mejores resultados con la reduc-

Tabla 1.

Resultados finales

	Total	Excelente	Buena	Regular	Mala
Red Cerrada	5	1	3	1	0
Red Cerrada + Kirschner	1	0	0	1	0
Red Abierta + Kirschner	10	8	1	0	1

ción abierta y osteosíntesis, con respecto a los otros métodos empleados. Cuando la conminución es importante, o existe interposición de estructuras que impiden la correcta reducción del foco, como es el caso del tendón del Tibial anterior (27), que si bien es infrecuente, puede encontrarse, la reducción abierta es obligada, la cual no siempre garantiza un resultado excelente, pero minimiza la presencia de cambios degenerativos (22).

En nuestra serie no hemos encontrado una correlación sistemática entre la presencia de cambios degenerativos en la radiografía y el resultado final, ya que a pesar de encontrar estos cambios en el 50 % (8 casos) de la serie, 6 obtuvieron un resultado final excelente y 2 regular, hecho que también reflejan otros autores (13,28,29).

En cuanto a la pérdida de reducción, sólo la hemos observado presente en 2 casos, uno tratado ortopédicamente y otro con reducción abierta y osteosíntesis, pérdida que fue mínima en ambos casos (3 mm) y que a pesar de acompañarse de la presencia de signos degenerativos, no impidió que los resultados finales fuesen regular y bueno respectivamente.

Coincidiendo con García Rodríguez (30), en nuestra serie no hemos practicado artrodesis primaria alguna, que tampoco fue necesaria en un segundo tiempo hasta la

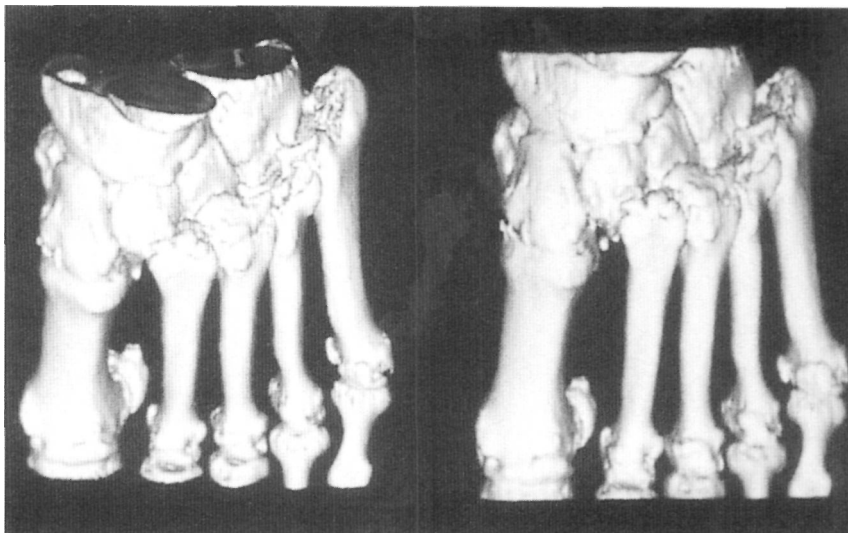

Fig. 6. TAC tridimensional de una fractura-luxación de Lisfranc tipo B externa.

fecha. Creemos que su realización de forma primaria sólo estaría indicada en aquellos casos en los que existiese una gran conminución (22).

En conclusión, es primordial el diagnóstico precoz y la reducción anatómica, y teniendo en cuenta que es un tipo de lesión inestable, se considera más aceptable el tratamiento quirúrgico, debiendo estabilizarse siempre con agujas de Kirschner. En casos de conminución o interposición de tejidos es preciso la reducción abierta y osteosíntesis. Existe una alta incidencia de cambios radiológicos degenerativos, aunque no siempre se traducen en un mal resultado funcional. ■■■■■

Bibliografía

1. **Cassebaum WH.** Lisfranc fracture-dislocations. *Clin Orthop* 1963; 30:116-28.
2. **Hardcastle PH, Reschauer R, Kutscha-Lissberg E, Schoffman W.** Injuries to the tarsometatarsal joint. *J Bone Joint Surg* 1982; 64B:349-57.
3. **English TA.** Dislocation of the metatarsal bone and adjacent toe. *J Bone Joint Surg* 1964; 46B:700-4.
4. **Wiley JJ.** The mechanism of tarso-metatarsal joint injuries. *J Bone Joint Surg* 1971; 53B: 474-82.
5. **Engber WD, Roberts JM.** Irreducible tarsometatarsal fracture-dislocations. *Clin Orthop* 1982; 168:102-4
6. **Jeffreys TE.** Lisfranc's fracture-dislocation. A clinical and experimental study of tarso-metatarsal dislocations and fracture-dislocations. *J Bone Joint Surg* 1963; 45B:546-51.
7. **La Tourette G, Perry J, Patzakis MJ, et al .** Fractures and dislocations of the tarsometatarsal joint. *The Foot and Ankle.* New York: Brian C Decker; 1980.p.40-51.
8. **Van Der Werf, GJIM, Tonino AJ.** Tarsometatarsal fracture-dislocation. *Acta Orthop Scand* 1984; 55:647-51.
9. **Giesecke SB, Dalinka MK, Kyle GC.** Lisfranc's fracture-dislocation: a manifestation of peripheral neuropathy. *Am J Roentgenol* 1978; 131:9
10. **Hennesy O:** Case report 264. *Skeletal Radiol* 11:1984; 155-6.
11. **Spinner S, McDonald TD.** Lisfranc's fracture-dislocation. *J Am Podiatr Med Assoc* 1994; 64:82-5
12. **Gustilo RB, Kyle RF, Templeman D.** Fracturas y luxaciones. Mosby, Division de Times Mirror de España, S.A.; 1995, pp.1173-83.
13. **Myerson M, Fisher R, Burgess A, Kenzora JE.** Fracture dislocations of the tarsometatarsal joints: End results correlated with pathology and treatment. *Foot Ankle* 1986; 6:225-42.
14. **Aitken AP, Poulson D.** Dislocations of the tarsometatarsal joint. *J Bone Joint Surg* 1963; 45A:246-60.
15. **Arntz CT, Veith RG, Hansen ST.** Fractures and fracture-dislocations of the tarsometatarsal joint. *J Bone Joint Surg* 1988; 70A:173-81.
16. **Goossens M, De Stoop N.** Lisfranc' s fracture-dislocations: Etiology, radiology and results of treatment. *Clin Orthop* 1983; 176:154-62.
17. **Lu J, Ebraheim NA, Skie M, Porshinsky B, Yeasting RA.** Radiographic and computed tomographic evaluation of Lisfranc dislocation: a cadáver study. *Foot Ankle* 1997; 18:351-5
18. **Leenen LP, Van der Werken C.** Fracture-dislocations of the tarsometatarsal joint, a combined anatomical and computed tomographic study. *Injury* 1992; 23:51-5.
19. **Blanco RP, Rodríguez-Merchán EC, Canosa R, Munuera L.** Tarsometatarsal fractures and dislocations. *J Orthop Traum* 1988;2:188-94.
20. **Petje G, Schiller C, Steinbock.** Mobile flatfoot as a sequela of dislocation injury of the Lisfranc joint. A retrospective analysis of 13 patients. *Unfallchirurg* 1997; 100:787-91.
21. **Juha-Pekka MD, Hannu MD.** Lisfranc joint injuries: Trauma mechanisms and associated injuries. *J Trauma* 1993; 35:40-5.
22. **Mulier T, Reynders P, Sioen W, Van Den Bergh J, De Reymaeker G, Reynaert P.** The treatment of Lisfranc injuries. *Acta Orthop Belg* 1997; 63:82-90.
23. **Buzzard BM, Briggs PJ.** Surgical management of acute tarsometatarsal fracture-dislocation in the adult. *Clin Orthop* 1998;353:125-33.
24. **Kaplan JD, Karlin JM, Scurran BL, Daly N.** Lisfranc's fracture-dislocation. *J Am Podiatr Med Assoc* 1991; 81:531 -9.
25. **Hesp W, Werken RJ.** Lisfranc dislocations: fractures and/or dislocations through the tarsometatarsal joints. *Injury* 1983; 15:261-6.
26. **Morris KL, Giacopelli JA, Granoff DP.** Medial column instability in the Lisfranc's fracture dislocation injury. *J Foot Surg* 1991; 30:513-23.
27. **Guiral J, Real Puerta JL, de Benito JI.** Fractura-luxación tarsometatarsiana irreductible por interposición del tendón tibial posterior. *Rev Ortop Traum* 1994; 38:528-9.
28. **Myerson MS.** The diagnosis and treatment of injuries to the Lisfranc joint complex. *Orthop Clin North Am* 1989; 20:655-64.
29. **Sangeorzan BJ, Veith RG, Hansen ST.** Salvage of Lisfranc's tarsometatarsal joint by arthrodesis. *Foot Ankle* 1990; 10:193-200.
30. **Gracia I.** Lesiones traumáticas de la articulación de Lisfranc. *Rev Ortop Traum* 1994; 38:505-7.