

Osteocondritis disecante de rótula.

A propósito de un caso

Osteochondritis dissecans of the patella.

Case report

J. RIBERA ZABALBEASCOA, A. SANTOS RODAS, R. MUELA VELASCO, A. CARRANZA BENCANO, F. MONTILLA JIMENEZ.

UNIDAD DE RODILLA. DEPARTAMENTO DE TRAUMATOLOGÍA Y CIRUGÍA ORTOPÉDICA.

HOSPITAL UNIVERSITARIO "VIRGEN DEL ROCÍO". SEVILLA.

Resumen. Presentamos un caso de Osteocondritis Disecante de inusual localización en rótula, con afectación bilateral y externa, tratado mediante perforaciones sin exéresis del fragmento, no descrito en la literatura previa para esta localización, consiguiendo un excelente resultado tras un seguimiento de 4 años.

Summary. A case of osteochondritis dissecans at an unusual localization is presented. The lesion affected both patellae, and was externally located. Surgical treatment was indicated by means of bone perforations without removal of the fragment. An excellent result was observed at 4 years follow-up. To the best of our knowledge, this is the first time this method has been applied for the described location.

Introducción. La osteocondritis disecante (O.D.), enfermedad descrita por Paget en 1870 y a la que dio nombre König en 1888, es una entidad relativamente frecuente en la que se produce una separación total o parcial de una porción de cartílago articular con el hueso subcondral subyacente (1). La localización sobre la rótula, descrita por primera vez por Rombold en 1933 es infrecuente, existiendo menos de 250 casos publicados en la literatura, lo cual representaría menos de 4 casos por año. En nuestro país han sido descritos 14 casos (2-4).

En la revisión bibliográfica el tratamiento ha sido generalmente conservador (4-6), consistiendo el tratamiento quirúrgico, por artroscopia o artrotomía, en la fijación del fragmento, en la extracción más curetaje simple o curetaje más perforaciones (7-10).

Se presenta un caso de osteocondritis disecante de rótula (ODR) con una serie de características clínicas atípicas cuya resolución mediante perforaciones y conservación del fragmento no están descritas para esta localización.

Caso clínico. Mujer de 17 años con dolor subagudo y crujidos articulares en la rodilla izquierda de 6-7 meses de evolución. En la exploración clínica presentaba crepitación a la movilización de la rótula. La radiografía simple, en proyección lateral, mostró un fragmento osteocondrítico en la zona media inferior de la rótula izquierda adherida a la superficie articular (Fig. 1). La Resonancia Magnética (RM) demostró una imagen de discontinuidad en el cartílago rotuliano en zona medio inferior externa de la rótula izquierda (Fig. 2). En la rodilla derecha, a pesar de no presentar sintomatología, se descubrió una imagen compatible con OD incipiente en la zona medio-inferior de la carilla lateral (Fig. 3).

El tratamiento conservador proporcionó una notable mejoría clínica durante los dos primeros años, aunque en el control radiológico y en la Tomografía Axial Computarizada (TAC) seguían presentando las mismas alteraciones (Fig. 4). Posteriormente por la reaparición del dolor se realizó artroscopia de la rodilla izquierda, visualizándose una imagen de osteocondritis en la carilla externa, bien adherida, irregular y de aspecto fibrilar. En el mismo acto

Correspondencia:

Prof. A. Carranza Bencano.

C/ Santa Clara 16-1°-D

41002 Sevilla

E-mail: acarranz@cica.es

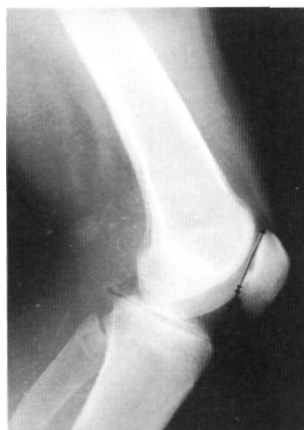

Fig. 1. Radiografía simple de rodilla izquierda en proyección lateral donde se aprecia el fragmento osteocondrítico en el tercio inferior de la rótula, observándose una línea radiolúcida que lo delimita claramente.

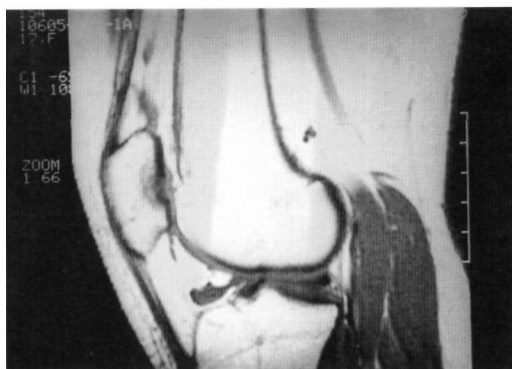

Fig. 2. RM de rodilla izquierda. Lesión osteocondrítica en tercio medio-inferior de rótula, con normalidad del resto de las estructuras.

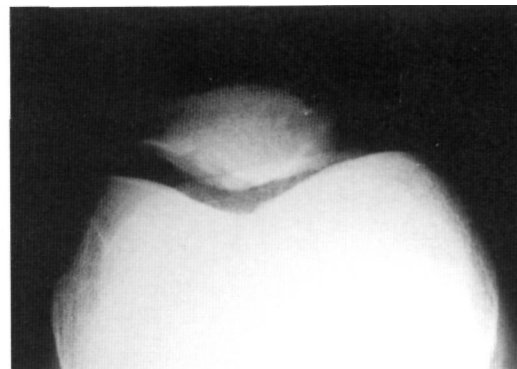

Fig. 3. Radiografía simple de rodilla derecha en proyección axial. Fragmento osteocondrítico en la carilla rotuliana externa.

se realizó miniartrotomía, se practicaron perforaciones con aguja de Kirschner y liberación del alerón rotuliano externo. A los tres meses, la paciente estaba clínicamente asintomática, mostrando la radiografía simple y la TAC la resolución del cuadro en la rodilla intervenida (Fig. 5 y 6), permaneciendo la rodilla derecha con los hallazgos iniciales. Tras un seguimiento de 4 años no se han presentado cambios clínicos ni radiológicos.

Discusión. La rodilla es la articulación que con mayor frecuencia se afecta en la OD, representando el 85% de los casos; de ellos, un 66% se localizan en cóndilo medial, un 20% en cóndilo lateral y un 15% en rótula. Globalmente la localización rotuliana ocuparía un cuar-

to lugar en frecuencia tras los cóndilos femorales, la cadera y el codo (1).

La etiopatogenia de la ODR es desconocida. La teoría más aceptada en la actualidad implica la presencia de microtraumatismos repetidos, siendo las zonas media e inferior las más expuestas normalmente al choque contra los cóndilos, y la región centro-medial en la subluxación externa. En nuestro caso, sólo la rodilla izquierda presentaba un ángulo de congruencia con valores compatibles con subluxación externa (+4), siendo normal en la derecha (-6).

No existían antecedentes familiares de la enfermedad, en contra de lo observado por otros autores (4,11), no había presentado traumatismo directo sobre la rodilla (12) pero tenía una práctica deportiva habitual (1).

La edad de aparición de los síntomas coincide con la media de 17 años de los

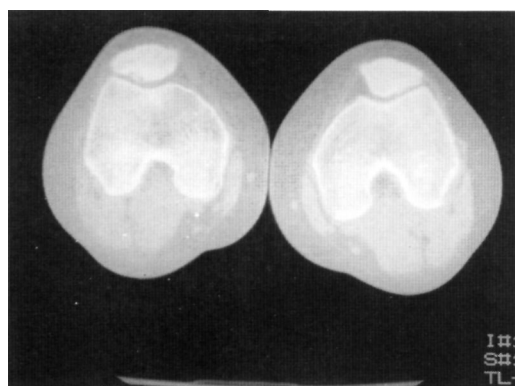


Fig. 4. TAC de ambas rodillas que demuestra ambos fragmentos osteocondrales sobre las carillas rotulianas externas.

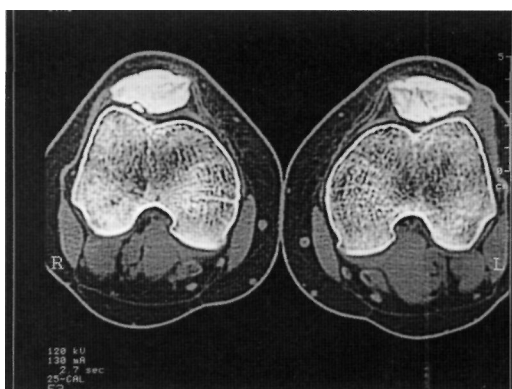

Fig. 5. TAC postoperatoria (1mes). Mejoría significativa en rótula izquierda, con persistencia del fragmento en la derecha.

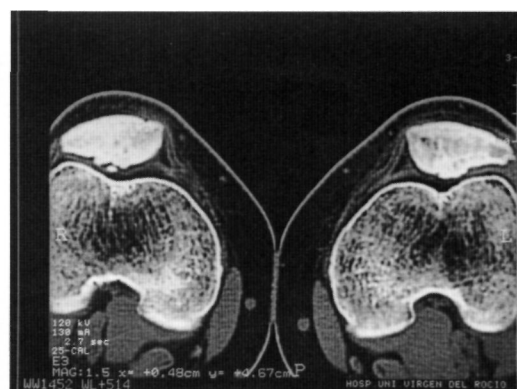

Fig. 6. TAC postoperatorio (3 meses). Desaparición de la lesión en rótula intervenida, sin cambios en la rótula derecha.

casos publicados en la literatura. La bilateralidad descrita en el 15% y el sexo femenino con una incidencia general del 33% le confieren características menos comunes.

La RM ha contribuido al diagnóstico, correlacionando los hallazgos artroscópicos (13,14) con la evolución de la enfermedad, facilitando la toma de decisiones terapéuticas pues la interfase de fluidos, puesta de manifiesto por esta técnica, puede predecir la viabilidad o tendencia al desprendimiento del fragmento (15). La visualización de esclerosis subcondral de un grosor superior a 3 mm. indica la presencia de lesión crónica con tendencia al desprendimiento y escasa capacidad de cicatrización.

El tratamiento conservador ha sido defendido (4-6) en estadios precoces de la enfermedad y en pacientes que no han completado la osificación del cartílago fisario, reservándose la cirugía, mediante

artroscopia o artrotomía, para casos sintomáticos a pesar del tratamiento conservador, cuando existe cuerpo libre articular o separación parcial del fragmento y cuando existe esclerosis subcondral evidente (1,7-10). Nuestra paciente, desde el momento del diagnóstico, siguió una actitud conservadora, fundamentalmente mediante restricción de la actividad deportiva, obteniendo una mejoría clínica evidente durante dos años, al cabo de los cuales, al persistir la clínica en rodilla izquierda, se intervino artroscópicamente, visualizando el fragmento firmemente adherido a la carilla externa. En el mismo acto, mediante miniartrotomía, se realizaron perforaciones con aguja de Kirschner, sin exéresis del fragmento, y liberación del alerón rotuliano externo. El resultado obtenido ha sido excelente durante los cuatro años de seguimiento ■■■■■

Bibliografía

1. Desai SS, Patel R, Michelli LJ, Silver JW, Lidge RT. Osteochondritis dissecans of the patella. *J Bone Joint Surg* 1987; 69B:320-5.
2. Arandes Renu JM, Vilalta Bou C, Ramon Soler R. Osteochondritis dissecans de Rótula. *Rev Ortop Traum* 1994; 38:464-70.
3. Nieva Navarro F, Lopez Alonso A, Barrueco Izquierdo JL. Osteochondritis Disecante de Rotula. *Rev Ortop Traum* 1982; 26:287-94.
4. Valenti Ardanuy J, Vall Pujol A. Osteochondritis completa disecante de rótula. *Rev Ortop Traum* 1997; 41:57-9.
5. Cahill BR. Osteochondritis dissecans of the knee treatment of juvenile and adult forms. *J Am Acad Orthop Surg* 1995; 3:237-47.
6. Edelstein JM. Osteochondritis dissecans with spontaneous resolution. In *Proceedings of the South African Orthopaedic Association*. *J Bone Joint Surg* 1954; 36B:343-7.
7. Ewing, JW, Voto SJ. Arthroscopic surgical management of osteochondritis dissecans of the knee. *Arthroscopy* 1988; 4:37-40.
8. Thomson NL. Osteochondritis dissecans and osteochondral fragments managed by Herbert compression screw fixation. *Clin Orthop* 1987; 224:71-8.
9. Anderson A, Lipscomb AB, Coulam C. Antegrade curettement bone grafting and pinning of osteochondritis dissecans in the skeletally mature knee. *Am J Sports Med* 1990; 18:254-61.
10. Johnson LL, Uitvlugt G, Austin MD, Detrisac DA, Johnson C. Osteochondritis dissecans of the knee: arthroscopic compression screw fixation. *Arthroscopy* 1990; 6:179-89.
11. Livesley PJ, Milliga GF. Osteochondritis dissecans patellae. Is there a genetic predisposition?. *Int Orthop* 1992; 16:126-9.
12. Schwartz Ch, Blazina ME, Sisto DJ, Hirsh LC. The result of operative treatment of osteochondritis dissecans of the patella. *Am J Sport Med* 1988; 16:522-6.
13. Dipaola JD, Nelson DW, Colville MR. Characterizing osteochondral lesions by magnetic resonance imaging. *Arthroscopy* 1991; 7:101-4.
14. Nelson DW, Di Paola J, Colville M, Schmidgall J. Osteochondritis dissecans of the talus and knee: prospective comparison of MR and arthroscopic classification. *J Comput. Assist. Tomog* 1990; 14:804-8.
15. Mesgarzadeh M, Sapega AA, Bonakdarpour A, Revesz G, Moyer RA, Maurer AH, Alburger PD. Osteochondritis dissecans: analysis of mechanical stability with radiography, scintigraphy, and MR imaging. *Radiology* 1987; 165:775-80.