

# Los tornillos como método suplementario de fijación de las cúpulas acetabulares.

## Utilidad de la digitalización de imágenes.

# Screws as supplementary fixation of non-cemented acetabular cups.

## Digitization of images.

J. L. BARRERA CADENAS, A. SUAREZ VAZQUEZ, J. GARCÍA GARCÍA, C. FERNÁNDEZ CORONA, D. HERNÁNDEZ VAQUERO  
DEPARTAMENTO DE CIRUGÍA. FACULTAD DE MEDICINA. OVIEDO. HOSPITAL SAN AGUSTÍN. AVILÉS.

**Resumen.** La fijación suplementaria con tornillos de los componentes acetabulares hemisféricos no cementados es utilizada para proporcionar estabilidad primaria al implante. No obstante su empleo se asocia a un mayor riesgo de lesiones neurovasculares, complicaciones propias de los tornillos e incremento de osteolisis. Se han estudiado retrospectivamente las radiografías de 30 cúpulas cotiloideas no cementadas modelo Bihapro, suplementadas con tornillos, con un seguimiento mínimo de 5 años. Se utilizó, además, un programa de análisis y procesamiento de imágenes por ordenador. No se produjeron lesiones neurovasculares o viscerales, no se apreció ninguna movilización de la cúpula y solo se observó un caso de osteolisis alrededor de un tornillo en un paciente sometido a cirugía de revisión. La digitalización de imágenes es una técnica que permite entre otras ventajas graduar densidades óseas periprotésicas facilitando un diagnóstico precoz de zonas líticas y microdeslizamientos protésicos, eliminando la subjetividad del observador.

**Summary.** The supplementary fixation with screws non-cemented acetabular hemispheric components is used to provide primary stability to the implants. However, their use has been associated to a bigger risk of neurological and vascular damage, characteristic complications of the screws and osteolysis. The X-rays of 30 non-cemented acetabular cups model Bihapro supplemented with screws have been studied retrospectively with a 5 year-old minimum follow-up. It was also used an analysis program and computer store of images. No neurological or vascular damage took place. Any mobilization of the cup was not appreciated and only in one case of an osteolytic area was observed around a screw in a patient who underwent revision surgery. The digitization of images is a technique that allows among other advantages to graduate periprosthetic bone densities facilitating an early diagnose of lytic areas and prosthetic micromovements eliminating the observer's subjectivity.

**Introducción.** La utilización de tornillos en los componentes acetabulares hemisféricos no cementados mejora la estabilidad primaria y encaje del implante en el lecho óseo, evitando así micromovimientos y provocando secundariamente un aumento de la integración ósea periprotésica además de reorientar las líneas de carga (1-3).

Sin embargo, la suplementación con tornillos no está exenta de inconvenientes, como un discreto aumento del tiempo quirúrgico, riesgo de lesiones neurovasculares o

viscerales e incluso su rotura o movilización (4,5). Por otro lado los tornillos se han implicado en la producción de partículas al contactar con el núcleo de polietileno y con el respaldo metálico provocando, además, el acceso de dichas partículas a través de los orificios de la cúpula a la interfaz hueso-implante, originando una osteolisis de problemático futuro (1,3-5).

En este trabajo nuestro objetivo ha sido valorar a medio plazo la aparición de estas zonas osteolíticas y las ventajas o posibles inconvenientes de la utilización de tornillos

**Correspondencia:**

Dr. J.L. Barrera Cadenas  
Servicio de Cirugía Ortopédica y  
Traumatología  
Hospital San Agustín.  
La Lleda.  
33400-Avilés. Asturias  
Tfno:985123000

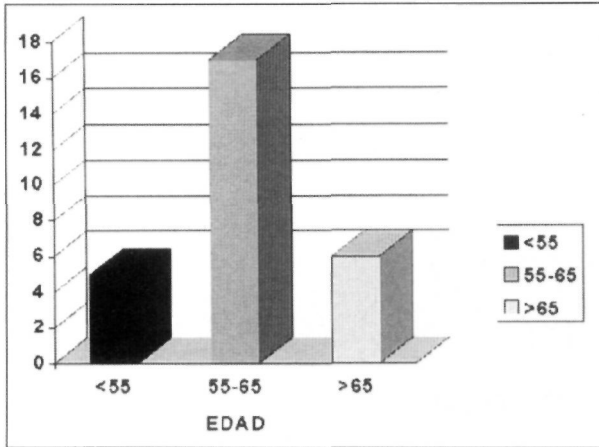


Fig. 1. Promedio de edades en que fueron colocados los implantes.

en componentes acetabulares hemisféricos no cementados impactados a presión. Para un estudio más detallado nos hemos valido de la digitalización de imágenes, que nos permite entre otras cosas graduar densidades, aumentar la definición de bordes y regiones de

interés, cálculo preciso de áreas, trayectorias y ángulos, etc.

**Material y métodos.** Hemos realizado un estudio retrospectivo de las imágenes radiográficas de 30 pacientes con artroplastia total de cadera no cementada modelo Bihapro, implantadas entre septiembre de 1992 y mayo de 1993, con un seguimiento clínico y radiológico mínimo de cinco años y suplementadas en todos los casos con tornillos en la cúpula acetabular. Veintiocho pacientes fueron sometidos a cirugía primaria. El diagnóstico preoperatorio fue artrosis primaria en el 70 % de los casos y en el resto los procesos responsables fueron necrosis óseas de cadera, displasia congénita y artritis reumatoide. Dos pacientes fueron intervenidos para revisar artroplastias previas; en un caso por movilización aséptica de artroplastia de Charnley y en otro por deslizamiento progresivo de una cúpula no cementada modelo PCA.

Veintiuno eran varones, con una edad media de 61 años (rango:43-70) y un peso de 79 kg. (rango:54-102), nueve eran mujeres con una edad media de 60 años (rango:47-69) y un peso de 76 (rango : 54-102) (Fig. 1). En dieciocho casos fue

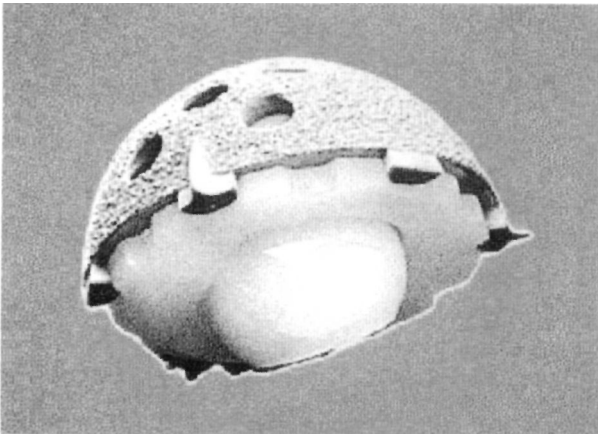
intervenida la cadera derecha y en doce casos la cadera izquierda.

En todos los pacientes se utilizó un cotilo Bihapro (Biomet,Inc) (Fig. 2) fabricado en titanio y con recubrimiento poroso de hidroxiapatita que se impacta a presión. Este cotilo posee tres aletas periféricas que evitan las fuerzas rotacionales así como varios orificios que permiten una fijación suplementaria con tornillos orientables y autoterrajantes si así es requerida. La cúpula metálica admite núcleos de polietileno moldeados por compresión que se ajustan a presión mediante un sistema de cierre "Ringloc" compuesto por un anillo de cierre metálico dentro de la periferia del cotilo que se cierra dentro de un surco en el interior del núcleo de polietileno. La técnica de implante consistió en colocar un componente de dimensiones similares a las de la cavidad acetabular y suplementar su fijación con tornillos. Se utilizaron de dos a cuatro tornillos, predominantemente dos (en el 61 % de los casos), y nunca colocados en la zona anteromedial del acetábulo para evitar la lesión de estructuras vasculares o viscerales.

Se realizó una evaluación clínica informatizada, según el protocolo de Jonhston (6) y un seguimiento radiográfico periódico anotando las mediciones recomendadas por Kobayashi (7). Dicha evaluación se realizó a los 3 y 6 meses del implante y luego anualmente. Se complementó el seguimiento radiográfico del cotilo protésico aplicando un programa de análisis y procesamiento de imágenes por ordenador (Scion Image, versión para Windows del NIH Image). Las imágenes fueron tomadas de las radiografías anteroposteriores de la cadera por una cámara digital Cannon, modelo Powershot 600. Se realizó ecualización de las radiografías seleccionando previamente las regiones de interés, que fueron consideradas las zonas de contacto entre cúpula y hueso y las áreas próximas a los tornillos. La densidad se ha controlado tomando como referencia el marcador de densidades.

**Resultados.** No se produjo ningún caso de movilización o deslizamiento del com-

Fig. 2. Cotilo no cementado recubierto de hidroxiapatita, modelo Bihapro.



ponente acetabular, su posición no se modificó a lo largo del estudio, no se precisó cirugía de revisión en ningún paciente ni se produjeron lesiones vasculares o viscerales. Como complicación postoperatoria apareció únicamente una luxación protésica a los 15 días del implante que fue reducida y tratada ortopédicamente mostrando buena evolución clínica hasta el momento actual. Tampoco se objetivó rotura o movilización de los tornillos; con la ayuda de la digitalización de imágenes no se encontraron osteolisis en la interfaz cúpula-hueso y solo se apreció una imagen de radiolucencia alrededor de un tornillo en un caso de cirugía de revisión. Esta radiolucencia se comprobó ya a los 3 meses del implante y mediante un aumento de la definición en la zona próxima a los tornillos (Fig. 3) y su posterior ecualización (Fig. 4), hemos observado que se ha ido incrementando ligeramente en los años sucesivos, no teniendo trascendencia clínica hasta la fecha.

**Discusión.** La estabilidad definitiva de los implantes acetabulares no cementados se basa en la aposición de tejido óseo sobre la superficie del componente (8,9). Para que la fijación de la artroplastia sea duradera es necesario que el tejido óseo se introduzca en la superficie del implante y que se reduzcan tanto la producción de residuos como el acceso de partículas a la interfaz entre hueso y artroplastia, circunstancias relacionadas con el desarrollo de osteolisis periprotésicas y aflojamientos secundarios (10). La penetración de tejido óseo en el material implantado depende de varios factores, como la distancia entre implante y superficie ósea, que debe ser menor de medio milímetro (11), la composición y superficie de la artroplastia (12), siendo mayor sobre recubrimientos porosos con hidroxapatita y de la ausencia de micromovimientos recomendándose que estos sean inferiores a 140 micras (1,13).

Existen dos mecanismos no excluyentes para proporcionar estabilidad primaria a una cúpula hemisférica cotiloidea: implan-

tar un componente de dimensiones similares a las de la cavidad acetabular y suplementar su fijación con distintos elementos (tornillos, aletas, tetones o espículas) o introducirlo a presión en una cavidad cotiloidea de menores dimensiones que las del propio componente. Esta última posibilidad ha sido cuestionada por el riesgo de producir fracturas acetabulares y se considera preferible conseguir una estabilidad primaria suficiente utilizando componentes hemisféricos del mismo

tamaño que la cavidad, asociando algún sistema que proporcione una estabilidad antirrotatoria. Las aletas periféricas que posee el cotilo Bihapro suponen una excelente alternativa para evitar la movilización rotatoria de la cúpula, aumentando, además, el encaje a presión y la sujeción definitiva del implante.

La utilización de tornillos en componentes acetabulares hemisféricos no cementados proporciona una mayor estabilidad primaria al implante disminuyendo los micromovimientos y produciendo un

aumento de la integración ósea como muestran distintos trabajos realizados en cadáveres (2,14). Además, los tornillos reorientan las líneas de carga, reconvirtiendo fuerzas torsionales en fuerzas compresivas dirigidas hacia la interfaz

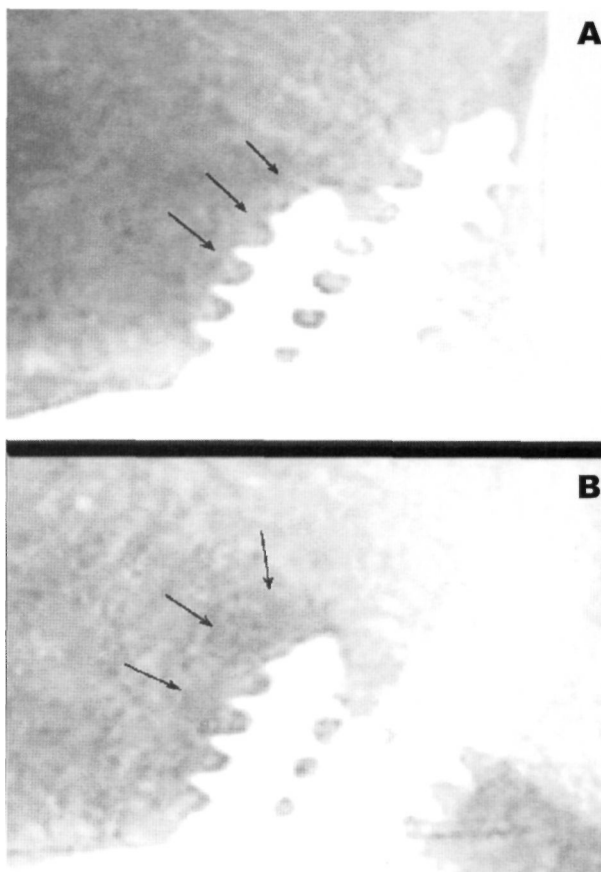


Fig. 3. Imagen obtenida tras un aumento de la definición de la zona adyacente a los tornillos. A: 3 meses. B: 5 años.

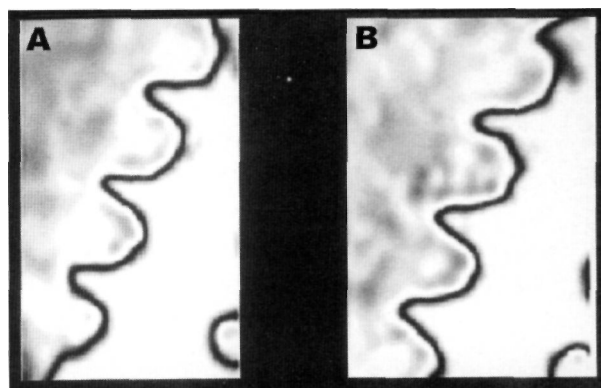


Fig. 4. Resultado tras la ecualización digital de la zona lítica. A: 3 meses. B: 5 años.

hueso-implante y mejoran el contacto como demuestra el mayor crecimiento óseo adyacente a los tornillos (3). Sin embargo, los tornillos no están exentos de inconvenientes y algunos autores no los recomiendan por aumentar el tiempo quirúrgico u originar posibles lesiones de estructuras neurovasculares o viscerales (14,15). Para evitar estas complicaciones Wasieliewski y cols. (15) dividen el acetábulo en cuatro cuadrantes trazando dos líneas que pasan por el centro del acetábulo, una desde la espina ilíaca anterosuperior hasta el isquión y otra perpendicular a la primera; cada cuadrante presenta un determinado riesgo de lesionar estructuras: vasos ilíacos externos en el cuadrante anterosuperior, paquete obturador en el anteroinferior y la zona polar, nervio ciático y paquete vasculonervioso glúteo superior en el cuadrante posterosuperior y paquetes vasculonervioso glúteo inferior y pudiendo en el posteroinferior. Se considera de elección el cuadrante posterosuperior para la utilización de tornillos acetabulares ya que en esa localización su comportamiento mecánico es mejor y existe un menor riesgo de lesionar estructuras pélvicas pudiendo introducirse tornillos de 25 mm o incluso de mayor longitud con escasa posibilidad de lesiones casuales.

Otras complicaciones descritas con el uso de tornillos son su rotura o movilización. Por otro lado, se han implicado en un aumento de la producción de partículas de polietileno al contactar la cabeza con el polietileno y de partículas metálicas por su roce con el respaldo metálico. Además, la presencia de orificios en la cúpula acetabular facilita el acceso de dichas partículas a la interfaz hueso-implante (8,16,17). Estas partículas han demostrado en múltiples trabajos su relación con la aparición de osteolisis periprotésicas y los estudios histológicos de esas regiones osteolíticas sugieren una reacción a cuerpo extraño en respuesta a partículas de polietileno y a partículas metálicas (8,16,18). La fagocitosis de esas partículas por macrófagos y células gigantes estimularía la producción de enzimas proteolíticas y mediadores inflamatorios que

conducirían a la destrucción tisular y consiguiente aparición de una osteolisis (18,19), principal responsable del aflojamiento de la artroplastia. No obstante la ausencia de osteolisis alrededor de componentes acetabulares recogida por Maloney y Harris (20) son argumentos en contra del desarrollo de estas osteolisis causadas por los tornillos.

En nuestra serie, analizada con un seguimiento mínimo de cinco años, hemos encontrado una excelente fijación primaria en componentes acetabulares hemisféricos no cementados suplementados con tornillos, sin haberse producido ninguna lesión neurovascular o visceral. Se observó una nula incidencia de osteolisis en cirugía primaria, si bien detectamos un caso de osteolisis alrededor de uno de los tornillos en un paciente sometido a cirugía de revisión; no sabemos si esa imagen puede atribuirse al propio tornillo, a lesiones asociadas a la artroplastia previa o al acto quirúrgico de revisión. Hasta ahora esta osteolisis no ha mostrado repercusión clínica o cambios en la situación de la cúpula, pero desconocemos si en el futuro aparecerá una movilización del tornillo o un aumento de detritus.

La digitalización de imágenes es un sistema de análisis y procesamiento de imágenes por ordenador que nos permite aumentar la definición de regiones de interés, realizar una graduación de densidades, cálculo de áreas, perímetros trayectorias o ángulos, resalte de contrastes, asociación de múltiples filtros, comparación de situaciones e incluso animación de imágenes. Gracias a la graduación de densidades, podría ser utilizada para realizar un diagnóstico precoz de posibles osteolisis o movilizaciones protésicas eliminando, además, la subjetividad del observador (21). A pesar de estas ventajas, aun no suficientemente valoradas en la literatura ortopédica, es una técnica con limitaciones que requiere la obtención de radiografías en similares posiciones, un procesamiento homogéneo de la película radiográfica, la aplicación de mediciones estandarizadas y un marcador externo que actúe como referencia de densidad. Por ello al ser una técnica incruenta, fácil, barata y accesi-

ble su utilidad real debe de ser valorada en un futuro en comparación con otros estudios, como los densitométricos.

En estos momentos y gracias a la estabilidad que proporcionan las aletas del cotilo Bihapro habitualmente no utilizamos tornillos en cirugía primaria, siempre que apreciemos una buena calidad ósea acetabular, un buen encaje del cotilo protésico a presión (22) y cuando intraoperatoriamente las aletas del implante se encuentran bien asentadas en el reborde óseo periférico. Este cambio de actitud se ha debido por una parte a la buena evolución del cotilo Bihapro, con una total ausencia de movilizaciones, y por otra a la mayor segu-

ridad en la fijación con la simple impactación. Así como en los años 1992 y 1993 se asociaron tornillos en más del 90% de nuestros casos (23), en los implantes efectuados en 1998 solo se han colocado tornillos en el 17% de los pacientes. No obstante y al igual que otros autores, creemos que cuando el cirujano tenga dudas razonables sobre la estabilidad primaria de la artroplastia, está indicada la suplementación con tornillos. Los problemas derivados de la utilización de tornillos en los tiempos de evolución que vamos conociendo no son suficientes como para desecharlos a costa de una defectuosa fijación primaria de la cúpula acetabular. ■■■■■

## Bibliografía

- Sánchez Sotelo J, Cabanela ME.** Componente acetabular no cementado hemisférico en artroplastia primaria de cadera. *Rev Ortop Traumatol* 1998; 42:141-55.
- Latimer HA, Lachiewicz PF.** Porous-coated acetabular components with screw fixation. Five to ten- years results. *J Bone Joint Surg*, 1996; 78A:975-81.
- Dearborn JT, Murray WR.** Arthopor 2 acetabular component with screw fixation in primary hip arthroplasty: A 7 to 9 year follow-up study. *J Arthroplasty* 1998; 13:299-310.
- Schmalzried TP, Wessinger SJ, Hill GE, Harris WH.** The Harris -Galante porous acetabular component press-fit without screw fixation: Five year radiographic analysis of primary cases. *J Arthroplasty* 1994; 9:253-42.
- Lawrence DD, Zhinian W, Jondy C.** Hemispheric titanium porous coated acetabular component without screw fixation. *Clin Orthop* 1998; 351:158-68.
- Johnston CR et al.** Clinical and radiographic evaluation of total hip replacement. *J Bone Joint Surg* 1990; 72 A:161-8.
- Kobayashi S, Terayama K.** Radiology of low friction arthroplasty of the hip. A comparison of socket fixation techniques. *J Bone Joint Surg* 1990; 72B:439-43.
- Schmalzried TR, Harris WH.** The Harris-Galante porous coated acetabular component with screw fixation. Radiographic analysis of eighty-three primary hip replacements at a minimum of five years. *J Bone Joint Surg* 1992; 74A:1130-39.
- Carrera Calderer L, Busquets Net, Navarro Quilis A.** Artroplastias primarias. En: Hernández Vaquero. La Cadera. Ed. Medica Panamericana; 1997, p. 231-40.
- Schmalzried TR, Guttman D, Grecula M, Amstutz HC.** The relationship between the design, position and articular wear of acetabular components inserted without cement and development of pelvic osteolysis. *J Bone Joint Surg* 1994; 76A:677-88.
- Sandborn PM, Cok SD, Anderson RC.** The effect of surgical fit on bone ingrowth into porous-coated implants. *Trans Orthop Res Soc* 1987; 12:217-21.
- Hungerford DS, Jones LC.** The rationale for cementless total hip replacement. *Orthop Clinic North Am* 1993; 24:617-26.
- Pilliar RM, Lee JM, Maaniatopoulos C.** Observations on the effect of movement on bone ingrowth into porous coated implants. *Clin Orthop* 1986; 208:108-13.
- Kirkpatrick JS, Callaghan JJ, Vandermark RM, Goldner RD.** The relationship of the intrapelvic vasculature to the acetabulum: Implications in Screw-fixation acetabular components. *Clin Orthop* 1990; 258:183-90.
- Wasielewski RC, Cooperstein IA, Kruger MP, Rubash HE.** Acetabular anatomy and the transacetabular fixation of screws in total hip arthroplasty. *J Bone Joint Surg* 1990; 72A:501-8.
- Maloney JW, Peters P, Chundler H.** Severe osteolysis of the pelvis in association with acetabular replacement without cement. *J Bone Joint Surg* 1993; 75A:1627-36.
- Santavirta S, Kontinen YT, Hoikka V, Eskola A.** Immunopathological response to loose cementless acetabular components. *J Bone Joint Surg* 1991; 73B:38-42.
- Buechel FF, Drucker D, Murali J, Jiranek W, Harris WH.** Osteolysis around uncemented acetabular components of cobalt-chrome surface replacement hip arthroplasty. *Clin Orthop* 1994;298:202-11.
- Berman AT, Avolio A Jr, Del Gallo W.** Acetabular osteolysis in total hip arthroplasty: prevention and treatment. *Orthopaedics* 1994; 17:963-5.
- Maloney JW, Jasty M, Harris WH, Galante JO, Callaghan JJ.** Endosteal erosion in association with stable uncemented femoral components. *J Bone Joint Surg* 1990; 72A:1025.
- Dooley RL, Engel C, Müller ME.** Automated Scanning and Digitizing of Roentgenographs for documentation and research. *Clin Orthop* 1992; 274:113-9.
- Murali J, Anderson JM, Harris WH.** Total hip replacement for developmental dysplasia of the hip. *Clin Orthop* 1995; 311:40-5.
- Hernández Vaquero D, Paz Jimenez J, Murcia Mazón A, Alegre Mateo R, Amador Mellado J, Rendueles Menendez C.** Artroplastia total de cadera Bihapro. Primeros resultados. *Rev Esp Cir Osteoart* 1994; 29:85-91.