

Fracturas por fatiga del cuello femoral. A propósito de un caso tratado quirúrgicamente

Fatigue fractures of the femoral neck. Report of a case managed surgically

A. ARENAS PLANELLES, C. ARIAS NIETO, E. ESLAVA ECHAVARREN, A. TEJERO IBÁÑEZ, A.J. GARBAYO MARTURET Y J. DE PABLOS FERNÁNDEZ.

SERVICIO DE CIRUGÍA ORTOPÉDICA Y TRAUMATOLOGÍA. HOSPITAL DE NAVARRA. PAMPLONA. NAVARRA.

Resumen. Se presenta un caso de fractura por fatiga de cuello femoral en un paciente de 26 años. Fue tratado quirúrgicamente realizándose osteosíntesis con 3 tornillos. La evolución fue satisfactoria, encontrándose el paciente sin dolor ni repercusión funcional a los 4 años de la lesión.

Summary. A case of stress fracture of the femoral neck in a 26-year-old patient is presented. Surgical treatment was indicated, by means of internal fixation with three screws. At four-year follow-up there was no pain or functional impairment.

Correspondencia:

Dr. A. Arenas Planelles
Servicio de Cirugía Ortopédica y
Traumatología
Hospital de Navarra.
C/ Irunlarrea, 3
31008 Pamplona. Navarra.
Tfno: 948-422100.

Introducción. Se denomina "fractura por estrés" a aquel tipo de fractura que se produce secundariamente a la incapacidad del hueso para soportar una fuerza de magnitud inferior al umbral de fractura, pero aplicada de forma repetitiva y rítmica (1). También puede ser definida como aquella fractura en la que inicialmente no hay evidencia de rotura, pero sí una alteración gradual del hueso que ocurre como resultado de unas sollicitaciones repetidas e inhabituales, que pueden terminar provocando al cabo del tiempo una fractura completa del hueso (2).

Las fracturas por estrés pueden ser clasificadas o divididas en 2 tipos, que quizás sean 2 tiempos de un mismo proceso (1,3):

1) Fractura por fatiga: es aquella fractura que se produce en el hueso normal de un individuo sano joven o de mediana edad, debido a la aplicación de una fuerza anormalmente intensa o secundariamente a un estrés no grande pero repetitivo. Esta carga repetitiva actúa sobre el hueso disminuyendo su resistencia mecánica a la ruptura.

2) Fractura por insuficiencia: ocurre como consecuencia de la aplicación de fuerzas fisiológicas sobre un hueso con resistencia disminuida. En el anciano, cuya resistencia ósea esta disminuida por osteoporosis

u otras enfermedades, sobrecargas bajas en su actividad normal o pequeñas cargas cíclicas pueden dar lugar a un fallo del hueso, ocurriendo una fractura. Este tipo de fractura es infrecuente pero puede ocurrir en cualquier parte del esqueleto, si bien son más frecuentes en las extremidades inferiores (4), y sobre todo en la tibia (5-7), en la que pueden localizarse hasta el 73 % de los casos según algunos autores (5). Otras localizaciones menos frecuentes son: diáfisis del peroné (6,7), maleólo interno del tobillo (8,9), calcáneo (6), escafoides tarsiano (10-12), metatarsianos (6,13), cuello femoral (1-3,14-16), diáfisis femoral (6), rótula (6,17,18), ramas pubianas (19,20) y sacro (21). También han sido descritas en las costillas (22), e incluso en la extremidad superior: apófisis estiloides del cúbito (6), hueso grande (23), etc. Presentamos un caso de fractura por fatiga del cuello femoral, tratado quirúrgicamente con buenos resultados.

Caso clínico. Paciente varón de 26 años de edad que acudió a Urgencias por presentar dolor intenso en región inguinal derecha. Se encontraba realizando el período de instrucción del Servicio Militar, realizando marchas frecuentes y prolongadas. Refería

que desde hacía unos días notaba dolor en cara anterior de zona inguinal derecha, de características mecánicas, siendo etiquetado de coxalgia derecha inespecífica y tratado con medicación sintomática antiinflamatoria. El dolor se había acentuado de forma brusca el día que acudió al Hospital, provocando que cayera al suelo mientras caminaba. A la exploración clínica destacaba una actitud en flexo de la cadera derecha, con una movilidad muy limitada y dolorosa. Existía una incapacidad total para la marcha. La palpación de la cara anterior de la cadera derecha despertaba dolor intenso. El resto de la exploración no aportaba datos de interés. El estudio radiográfico demostraba una fractura basicervical del fémur derecho, con desplazamiento en varo (Fig. 1).

Fue intervenido quirúrgicamente de urgencia, procediéndose a la reducción de la fractura y osteosíntesis mediante tres tornillos canulados (Fig. 2). Así mismo, se tomaron muestras de hueso para estudio anatomopatológico, que no objetivaron lesión ósea alguna. Durante el postoperatorio la evolución fue satisfactoria, iniciando la carga parcial aproximadamente al mes de la intervención. A los tres meses de ocurrida la lesión, la fractura estaba consolidada (Fig. 3), y se le permitió realizar una vida enteramente normal. El material de osteosíntesis fue extraído a los dos años de la intervención.

En la última revisión efectuada a los cuatro años de la lesión, el paciente se encontraba totalmente asintomático y llevaba una vida enteramente normal. El control radiográfico realizado mostró una consolidación satisfactoria de la fractura (Fig. 4).

Discusión. El hueso, como estructura, está constituido por un sistema de laminillas unidas por puentes transversales, orientadas longitudinalmente en el sentido de la carga a que está sometido (24). Algunos autores han demostrado la equivalencia de las líneas de tensión de un material sometido a una carga longitudinal, con la orientación de las trabéculas que constituyen el armazón del tejido óseo (24).

El tejido óseo posee la capacidad de remodelación para adaptarse a los cambios en la magnitud y distribución de las fuerzas que actúan sobre él. Es decir, las cargas aplicadas sobre un segmento esquelético determinan la densidad y dirección de las trabéculas óseas (18). Si la carga se mantiene dentro de los límites fisiológicos, el proceso de remodelación asume la acción de esta carga mediante la resorción osteoclástica y aposición osteoblástica (8,18). Es conocido que el hueso responde a la intensidad de la carga a que está siendo sometido, y en este sentido, una inmovilización prolongada podría provocar una rápida reabsorción osteoclástica, seguida a continuación de una disminución de la actividad osteoblástica; por el contrario, la actividad física continuada incrementa o mantiene la masa ósea en donde las fuerzas han sido aplicadas al hueso (16). Algunos autores han comprobado que la aposición ósea se produce como reacción a fuerzas intermitentes tanto de compresión como de tracción. Esta reacción se inicia cuando la intensidad de la fuerza excede un nivel determinado, mientras que por el contrario, la inactividad o el reposo corporal producen reabsorción ósea (25).

Sin embargo, este proceso de remodelación es insuficiente frente a la aplicación reiterada de cargas elevadas, que aunque no superen el límite de elasticidad del hueso, por su aplicación constante son capaces de generar microfracturas trabeculares. Cuando esto ocurre, la inflamación en la zona de fractura provoca dolor y posibilita su detección mediante un estudio gammagráfico (18). Trabajos recientes han sugerido que niveles bajos de un estrés repetitivo en el hueso normal, conducen a un incremento de la remodelación ósea y dan como resultado una osteoporosis localizada que debilita el hueso (2,3,26). Las microfracturas por sobrecarga pueden ser un estímulo normal para producir nuevo tejido óseo, allá donde exista una mayor necesidad, para aumentar la resistencia del hueso como respuesta al ejercicio (16). Estas fracturas ocurren como resultado de sobrecargas cíclicas

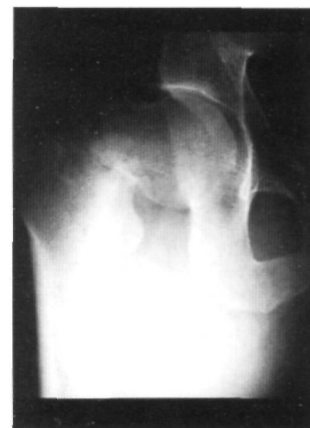

Fig. 1. Radiografía en proyección A-P de cadera derecha que muestra la fractura desplazada del cuello femoral.

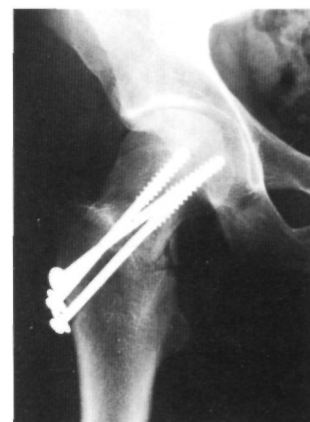

Fig. 2. Estudio radiográfico practicado tras la intervención quirúrgica.

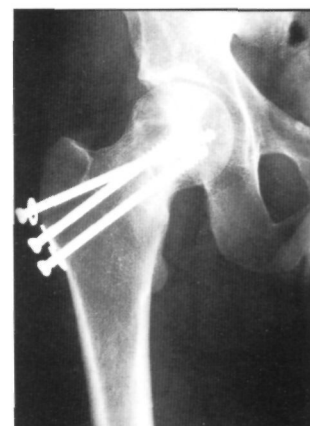


Fig. 3. Radiografía realizada a los 3 meses de la intervención que demuestra la consolidación de la fractura.

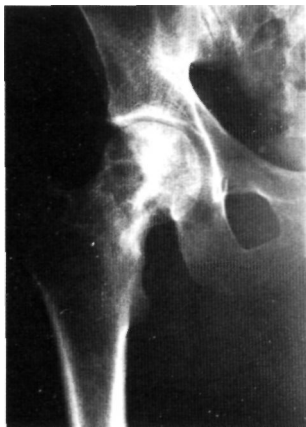

Fig. 4. Estudio radiográfico de la cadera derecha obtenido a los 4 años del tratamiento quirúrgico.

y repetitivas sobre el hueso, que superan la capacidad reparadora del sistema esquelético (3, 4).

Si tras la aparición de las microfracturas trabeculares continua la aplicación de las fuerzas que las provocaron, en la microfractura inicial se concentran las tensiones que hacen que progrese hasta la rotura completa del hueso (18). Por otra parte, se ha observado que las zonas óseas hipersolicitadas o sometidas a esfuerzos repetitivos e intensos, presentan grandes lagunas osteoclasticas (16,27,28), de la misma forma que ocurre en las fracturas por fatiga, definiéndose este proceso como "patología de adaptación del hueso al esfuerzo" (16).

Mecánicamente, tres situaciones pueden conducir a la fractura por fatiga: la carga aplicada al hueso puede estar incrementada; la frecuencia de las situaciones de sobrecarga puede estar también aumentada; y, por último, la superficie sobre la cual se aplica la carga puede estar disminuida (4).

Al analizar la patogenia de las fracturas por fatiga del cuello femoral, algunos autores han observado que la carga a la que está sometido cada fémur durante la marcha es aproximadamente el doble del peso corporal, incrementándose hasta 4 veces durante el apoyo monopodal, y hasta 7 veces durante la carrera. Este hecho explica que gran parte de los casos publicados guardan estrecha relación con esta actividad (1-3,16,29). Baker (1972) considera que un aumento del ejercicio físico provoca fatiga muscular y secundariamente una alteración en la marcha, lo que altera la distribución de las fuerzas y predispone a la fractura por fatiga (30). Otros apuntan que en las fracturas por fatiga del cuello femoral se produce inicialmente una solución de continuidad en la estructura ósea como consecuencia de fuerzas cíclicas. A esto sigue una fractura por insuficiencia ante la carga que antes era tolerable por el hueso pero que ahora es capaz de provocar su ruptura completa (31). En el caso descrito por Palanca Martín (1997), la fractura se debió a una alteración anatómica en el cuello femoral que presentaba una coxa vara, lo que origi-

nó incremento de las fuerzas de flexión a nivel del cuello femoral (16).

La fractura por fatiga del cuello femoral afecta habitualmente a pacientes jóvenes (1-3,15,16,32), e incluso ha sido observada en niños hiperactivos (16). Aparece en reclutas durante el período militar (3,5,6,14), y en deportistas que realizan una actividad física frecuente e intensa (1,3,4,16,29). El caso que presentamos era un paciente de 26 años y se encontraba realizando el servicio militar. Puede ocurrir durante la práctica de cualquier deporte, pero es más frecuente en corredores de larga distancia (4,8,33). No suele existir traumatismo previo (1,3,15,16). Cuando no existe desplazamiento de la fractura, la sintomatología suele ser poco clara e inespecífica, lo que hace que el diagnóstico precoz sea difícil (1,6). Lo más importante para el diagnóstico de esta lesión es sospechar su existencia (1,3,4,15,29). Algunos autores han apuntado una cierta relación entre estas fracturas y algunos trastornos de la alimentación y hormonales, como la amenorrea y la osteoporosis (4).

La exploración radiográfica convencional suele ser normal, especialmente en la fase más precoz de esta lesión, lo que dificulta su diagnóstico (4). Por ello, algunos trabajos proponen la realización de estudios radiográficos seriados que permiten un diagnóstico más preciso (4,9,13,34). En nuestro paciente, la radiografía convencional puso de manifiesto la fractura desplazada en varo.

También se ha recurrido a las tomografías que pueden mostrar la línea de la fractura (10,12,15), y a la TAC (4,9,12,21). Otros autores han recomendado el uso de los ultrasonidos para facilitar el diagnóstico (4). Otras pruebas, sin embargo, tienen una mayor sensibilidad. Este es el caso de la RNM (1,3,4,9,12,35) y de la gammagrafía ósea (1,3-5,9,10,12,21,22,34). En la última, el acumulo de radiotrazador es difuso en la fase inicial, y se hace más localizado cuanto mayor sea el tiempo de evolución de la lesión (10,12). Otros trabajos recomiendan realizar una densitometría y un estudio

metabólico óseo completo en pacientes jóvenes que hayan presentado una fractura del cuello femoral sin que haya existido un traumatismo previo importante que pueda justificarla (1).

Esta fractura ha sido clasificada en 2 tipos radiográficos distintos (1,14,15): 1) Fractura transversal por distracción o tensión: en ella aparece una fina línea esclerótica en la cara superoexterna del cuello femoral, que posteriormente se extiende transversalmente a todo el cuello. Se da con mayor frecuencia en pacientes mayores y está producida por fuerzas de tensión. Esta lesión tiene predisposición al desplazamiento. 2) Fractura por compresión: es más difícil de detectar pues aparece como una mínima línea esclerótica en la zona inferointerna del cuello, que al evolucionar puede hacerse mayor.

Por otra parte, Blickenstaff y Morris (1966), la han clasificado en 3 tipos, atendiendo al grado de desplazamiento. En el tipo I, sólo hay una reacción perióstica o formación de callo en la parte inferior del cuello femoral, sin que exista evidencia de líneas de fractura. En el tipo II, existe una solución de continuidad en el calcar o a través del cuello femoral, sin desplazamiento. Por último, en el tipo III, existe un claro desplazamiento a nivel de la fractura (2). Fullerton y Snowdy (1988) la dividen en 3 categorías: fractura por tensión, fractura por compresión y fractura desplazadas (36). La fractura que presentamos puede catalogarse dentro del tipo III de estas 2 últimas clasificaciones.

En cuanto al tratamiento, existen discrepancias en si debe ser conservador o quirúrgico (2,16). La clave está en el diagnóstico precoz y preciso (3,37), es fundamental diferenciar el tipo de fractura, ya que su pronóstico y tratamiento son diferentes (13).

Las fracturas por distracción o tensión son potencialmente inestables porque se produce una solución de continuidad en la zona de tensión del cuello femoral. Por este motivo, con el fin de prevenir su desplazamiento, algunos autores recomiendan la

fijación interna de urgencia utilizando agujas o tornillos (1-4,14-16,32,38). Durante la intervención, el área de la fractura puede ser cureteada, con el fin de inducir una reacción biológica e incrementar de esta forma la posibilidad de consolidación, evitando así la pseudoartrosis (3). Otros autores optaron, en pacientes con fracturas por tensión del cuello femoral sólo visibles por gammagrafía, por un tratamiento no quirúrgico que consistía en un seguimiento meticuloso de las lesiones y prohibición de la carga de peso en la extremidad hasta la completa desaparición del dolor. Tras esta experiencia, consideran que el riesgo de complicaciones en estas lesiones altamente inestables desaconseja dicho tratamiento conservador (36). En otros trabajos tampoco se considera necesaria la fijación interna profiláctica en las fracturas por tensión. En ellos, para prevenir el desplazamiento de la fractura, recomiendan reposo absoluto en cama con tracción, hasta que los movimientos pasivos de la cadera afectada no provoquen dolor y el control radiográfico demuestre signos de formación de callo óseo (al menos 3 semanas). A continuación permiten la marcha con bastones sin carga hasta que las radiografías muestran signos de unión ósea a través de la línea de fractura (alrededor de 9 semanas). A partir de entonces introducen la carga parcial de peso con ayuda de bastones que se continua hasta la completa consolidación de la fractura (entre las 6 y las 14 semanas) (37).

Las fracturas por compresión se localizan en la zona del cuello donde predominan las fuerzas de compresión y por este motivo son fracturas estables. Debido a esto, el tratamiento de elección es el conservador (1,3,4,14,29,34,36,38): cese de la actividad deportiva que la ha condicionado y un tiempo de reposo en cama, seguido a continuación de un período de descarga con bastones; además, deben realizarse controles radiográficos frecuentes para detectar rápidamente cualquier cambio en el tipo de fractura o la aparición de desplazamiento; si esto ocurre, debe optarse por la estabilización interna de la fractura (3,36). A pesar

de que son estables, las consecuencias graves que pueden darse si se produce desplazamiento de la fractura, hacen que se considere la fijación profiláctica una alternativa válida para su tratamiento, especialmente en pacientes que toleren mal un tratamiento conservador prolongado (1).

Las fracturas por fatiga del cuello femoral, cuando están desplazadas y ocurren en pacientes jóvenes, deben ser tratadas quirúrgicamente de forma urgente mediante reducción abierta y estabilización interna (2,3,16,32,36,39), tal como se realizó en nuestro paciente. En el caso que se produzcan en el anciano (fracturas por insuficiencia), el tratamiento consistirá en la reducción abierta y fijación interna, o en el remplazo protésico de la cabeza femoral, dependiendo del nivel de la fractura (3). Existen, sin embargo, autores que en las

fracturas por fatiga del cuello femoral desplazadas en varo proponen el tratamiento conservador mediante reposo en cama con una tracción esquelética, hasta la completa consolidación de la fractura, apoyándose en los buenos resultados obtenidos con dicha forma de tratamiento (15). Otras posibilidades de tratamiento descritas en la bibliografía son el uso de férulas neumáticas para inmovilizar la extremidad y la terapia con campos electromagnéticos (4).

Respecto a las complicaciones de este tipo de fracturas, la mayoría de ellas están asociadas al desplazamiento de la fractura o al retraso en su diagnóstico (32,33). Entre dichas complicaciones se pueden citar el retraso de la consolidación, la pseudoartrosis, la refractura y la necrosis avascular (32,33,39), aunque ninguna de ellas ha ocurrido en el caso que presentamos. ■■■■■

Bibliografía

1. Calvo Crespo E, De Lucas García JC, Gil Garay E, Álvarez Galovich L. Fractura de fatiga del cuello femoral. *Rev Ortop Traum* 1994; 38B:393-6.
2. Blickenstaff LD, Morris JM. Fatigue fracture of the femoral neck. *J Bone Joint Surg* 1966; 48A:1031-47.
3. Egol KA, Koval KJ, Kummer F, Frankel VH. Stress fractures of the femoral neck. *Clin Orthop* 1998;348:72-8.
4. Reeder MT, Dick BH, Atkins JK, Pribis AB, Martínez JM. Stress fractures. Current concepts of diagnosis and treatment. *Sports Med* 1996; 22:198-212.
5. Greaney RB, Gerber FH, Laughlin RL, Kmet JP, Metz CD, Kilcheski TS, Rao BR, Silverman ED. Distribution and natural history of stress fractures in U.S. Marine recruits. *Radiology* 1983; 146:339-46.
6. Santiago Casal JA, Romero Fernández J, Rivas Montero A. Fracturas de fatiga en el adulto joven. Nuestra experiencia clínica. *Rev Ortop Traum* 1983; 27B:483-9.
7. Lidor C, Ferris LR, Hall R, Alexander IJ, Nunley JA. Stress fracture of the tibia after arthrodesis of the ankle or the hindfoot. *J Bone Joint Surg* 1997; 79A:558-64.
8. Shelbourne KD, Fisher DA, Rettig AC, McCarroll JR. Stress fractures of the medial malleolus. *Am J Sports Med* 1988; 16:60-3.
9. Orava S, Karpakka J, Taimela S, Hulkko A, Permi J, Kujala U. Stress fracture of the medial malleolus. *J Bone Joint Surg* 1995; 77A:362-5.
10. Torg JS, Pavlov H, Cooley LH, Bryant MH, Arnoczky SP, Bergfeld J, Hunter LY. Stress fractures of the tarsal navicular. A retrospective review of twenty-one cases. *J Bone Joint Surg* 1982; 64A:700-12.
11. Fitch KD, Blackwell JB, Gilmour WIN. Operation for non-union of stress fracture of the tarsal navicular. *J Bone Joint Surg* 1989; 71B:105-10.
12. Viladot Voegli A, Bada JL, Aragón J, Borrell J, Viladot R. Fracturas de stress del escafoides tarsiano. A propósito de seis casos. *Rev Ortop Traum* 1992; 36B:181-5.
13. Delahaye RP, Doury P, Pattin S, Metges PJ, Mine J. Les fractures de fatigue des métatarsiens. *Rev Rhum Mal Osteoartic* 1976;43:707-13.
14. Devas MB. Stress fractures of the femoral neck. *J Bone Joint Surg* 1965; 47B:728-38.
15. Kaltsas DS. Stress fractures of the femoral neck in young adults. A report of seven cases. *J Bone Joint Surg* 1981; 63B:33-7.
16. Palanca Martín D, Segura Mata J, Albareda Albareda J, Seral Íñigo F. Fracturas de estrés del cuello femoral. *Rev Ortop Traum* 1997; 41B:132-5.
17. Jerosch JG, Castro WH, Jantea C. Stress fracture of the patella. *Am J Sports Med* 1989; 17:579-80.
18. López Peris JL, Juan Fenollosa JA, Vila Donat E. Fractura de rótula por sobrecarga. Presentación de un caso. *Rev Ortop Traum* 1991; 35 IB:93-4.
19. Hallel T, Malkin C. Fatigue fracture of the pubic ramus following total hip arthroplasty with unusual delayed healing. *Clin Orthop* 1982; 166:162-4.
20. Algora Lillo J, García del Cid JM, Quiles Galindo M. Fractura por fatiga de las ramas del pubis tras prótesis total de cadera sin cementar. *Rev Ortop Traum* 1992; 36 IB:465-6.
21. Haasbeek JF, Green NE. Adolescent stress fractures of the sacrum: two case reports. *J Pediatr Orthop* 1994; 14:336-8.
22. McKenzie DC. Stress fracture of the rib in an elite oarsman. *Int J Sports Med* 1989; 10:220-2.
23. Vizkelety T, Wouters HW. Fractures de fatigue du grand os. *Rev Chir Orthop* 1971; 57:243-6.

- 24. Mijares Grau JA.** Fisiopatología de las fracturas por sobrecarga: concepto de fractura por fatiga y fractura por insuficiencia. *Rev Ortop Traum* 1979; 23B:87-92.
- 25. Rubin CT, Lanyon LE.** Regulation of bone formation by applied dynamic loads. *J Bone Joint Surg* 1984; 66A:397-402.
- 26. Schaffler MB, Boyd RD.** Bone remodeling and micro-damage accumulation in experimental stress fracture. *Trans Orthop Res Soc* 1997; 113:19.
- 27. Goodship AE, Lanyon LE, McFie H.** Functional adaptation of bone to increased stress. An experimental study. *J Bone Joint Surg* 1979; B1A:539-46.
- 28. Uthoff HK, Jaworski ZF.** Periosteal stress-induced reactions resembling stress fractures. A radiologic and histologic study in dogs. *Clin Orthop* 1985; 199: 284-91.
- 29. Belkin SC.** Stress fractures in athletes. *Orthop Clin North Am* 1980; 11:735-41.
- 30. Baker J, Frankel VH, Burstein A.** Fatigue fractures: Biomechanical consideration. *J Bone Joint Surg* 1972; 54A:1345-6.
- 31. Freeman MA, Todd RC, Pirie CJ.** The role of fatigue in the pathogenesis of senile femoral neck fractures. *J Bone Joint Surg* 1974; 56B:698-702.
- 32. Visuri T, Vara A, Meurman KO.** Displaced stress fractures of the femoral neck in young male adults: a report of twelve operative cases. *J Trauma* 1988; 28:1562- 9.
- 33. Johansson C, Ekenman I, Tornkvist H, Eriksson E.** Stress fractures of the femoral neck in athletes. The consequence of a delay in diagnosis. *Am J Sports Med* 1990; 18:524-8.
- 34. Stanitski CL, McMaster JH, Scranton PE.** On the nature of stress fractures. *Am J Sports Med* 1978; 6:391-6.
- 35. Rizzo PF, Gould ES, Lyden JP, Asnis SE.** Diagnosis of occult fractures about the hip. Magnetic resonance imaging compared with bone-scanning. *J Bone Joint Surg* 1993;75A:395-401.
- 36. Fullerton LR Jr, Snowdy HA.** Femoral neck stress fractures. *Am J Sports Med* 1988; 16:365-77.
- 37. Aro H, Dahlström S.** Conservative management of distraction-type stress fractures of the femoral neck. *J Bone Joint Surg* 1986; 68B:65-7.
- 38. Tountas AA, Waddell JP.** Stress fractures of the femoral neck. A report of seven cases. *Clin Orthop* 1986;210:160-5.
- 39. Méndez AA, Eyster RL.** Displaced nonunion stress fracture of the femoral neck treated with Internal fixation and bone graft. A case report and review of the literature. *Am J Sports Med* 1992; 20:230-3.