

Osteogénesis Imperfecta en la infancia: Consideraciones clínicas y aspectos del tratamiento quirúrgico

Childhood Osteogenesis Imperfecta: clinical considerations and surgical management

F. J. LORENTE MOLTÓ, D. BONETE LLUCH, J. SOTORRES SENTANDREU

SERVICIO DE TRAUMATOLOGÍA Y CIRUGÍA ORTOPÉDICA INFANTIL. HOSPITAL INFANTIL UNIVERSITARIO "LA FE". VALENCIA.

Resumen. Se ha llevado a cabo un estudio retrospectivo de los pacientes afectados de Osteogénesis Imperfecta que fueron diagnosticados durante los últimos 20 años en nuestro Hospital Infantil. Comprende un total de 26 casos que se han clasificado siguiendo los criterios de Silience. El estudio se centró especialmente en aquellos enfermos incluidos en el tipo III, que precisaron tratamiento quirúrgico para tratar de conseguir la deambulación. Describimos las técnicas quirúrgicas empleadas, en función del diámetro de la cavidad medular, ya que la utilización de los clavos telescópicos, que es la preferible, sólo es posible en los niños mayores. Fueron precisas varias intervenciones en cada paciente para corregir y mantener la alineación de los huesos largos durante el crecimiento y permitir la marcha. Se analizan las complicaciones más frecuentes asociadas al tratamiento quirúrgico así como las anomalías del desarrollo derivadas de la propia afección.

Summary. A retrospective review was made of 26 patients with Osteogenesis Imperfecta treated in our Hospital during the past 20 years. All of them were classified according to the Silience criteria. The study was focused on the type III patients, who underwent surgical treatment in order to achieve ambulation. We also describe the surgical technique, which was chosen according to the width of the medullary channel, being extensible nails the best choice; they could only be used in older children. Several surgical procedures were needed on each patient to correct or maintain the normal alignment of the long bones during the growth period. Surgical complications were analyzed as well as those produced by the natural course of the disease.

Correspondencia:

Departamento de Cirugía Pediátrica. Servicio de Traumatología y Cirugía Ortopédica Infantil. Hospital Infantil Universitario "La Fe". Valencia. Avda. de Campanar 21. 46009 VALENCIA. Teléfono 96 3862700 Extensión 50346

Introducción. La osteogénesis imperfecta (O.I.) es la primera causa de fractura patológica unida a una enfermedad ósea constitucional sin predominio de raza o sexo y sin distribución geográfica preferente. Se caracteriza por un polimorfismo acusado tanto por el modo de transmisión hereditaria como por sus manifestaciones clínicas, siendo su denominador común la fragilidad ósea. La alteración primaria tiene lugar en una mutación del colágeno tipo I, que constituye la principal proteína estructural de la matriz extracelular del hueso, modificándose la secuencia de sus

tres aminoácidos o sustituyéndose por otro, produciéndose finalmente una desorganización de la matriz ósea que queda así debilitada.

La osteogénesis imperfecta es un trastorno hereditario que afecta principalmente al esqueleto, limitando la capacidad funcional de los pacientes en grado variable, hasta llegar, en algunos casos, a impedir la marcha por la severidad de las deformidades provocadas por las fracturas repetidas. Puede presentarse en las formas más graves al nacimiento (Fig. 1), o bien desarrollarse más tardíamente.

La clasificación propuesta por Silience y col. (1,2), (tabla 1), basada en el modo de transmisión hereditaria, autosómica dominante o recesiva, y que permite predecir su comportamiento clínico, ha sido la más aceptada. Posteriormente, Saphiro (3) se centra sobre todo en los aspectos clínicos y radiológicos y en la presencia o no de fracturas al nacimiento, estableciendo también cuatro grupos que permiten encuadrar mejor a los pacientes de inmediato, y emitir un pronóstico adecuado de la posibilidad de supervivencia y capacidad de marcha.

En 1959 Sofield y Millar (4) describieron su técnica de corrección de las deformidades severas mediante la práctica de osteotomías múltiples seguida de un enclavijado intramedular, método que fue generalmente aceptado como principio de tratamiento. Finalmente Bailey y Dubow (5-7) introdujeron el uso de un clavo endomedular extensible que se adaptaba al crecimiento longitudinal del hueso, reduciéndose el número de intervenciones necesarias. Además de corregir la deformidad angular, el enclavijado endomedular disminuye notablemente el número de recidivas y de fracturas.

Material y métodos. Se realizó un estudio retrospectivo de los pacientes afectos de

osteogénesis imperfecta tratados en nuestro hospital desde 1980. Se estudiaron los datos demográficos, edad al diagnóstico, número de fracturas, afectación del raquis, tratamiento realizado y deformidades. Un total de 26 pacientes, 15 niñas (58%) y 11 niños (42%) han sido valorados.

La edad de los pacientes en el momento del diagnóstico varió desde recién nacidos hasta 5 años, siendo más frecuente en los primeros meses de vida. El seguimiento ha oscilado entre 20 meses y 18 años, momento en el que se remitieron para su control al departamento de adultos y que suman diez casos. Los pacientes recibieron asistencia integrada, por un equipo multidisciplinario de especialistas (neonatólogos, neuropediatras, endocrinólogos y ortopedas) y se realizó el estudio del desarrollo mediante las gráficas de crecimiento.

Para la clasificación de los enfermos se utilizaron los criterios establecidos por Silience (1,2), así como los propuestos por Saphiro (3), (tabla 1) y que correspondieron: 12 al tipo I; 6 al tipo II; 7 al tipo III y 1 al tipo IV. No se han podido revisar otros posibles casos del tipo IV ya que suponen una forma generalmente más benigna de la enfermedad, que cursa con escleróticas de color normal y cuyos sínto-

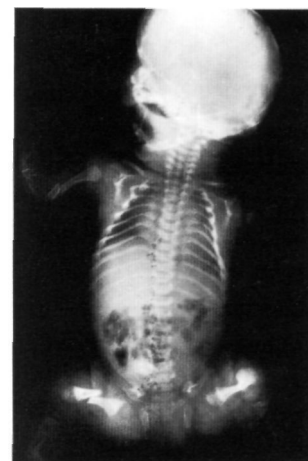

Fig. 1. Radiografía de un recién nacido donde se observan múltiples fracturas (fémures, tibias, húmero, clavícula y costillas). Diagnosticado de osteogénesis imperfecta tipo III.

Tabla 1.

Clasificación de Silience (modificada)

TIPO	Herencia	Características clínicas y radiológicas	Frecuencia
TIPO I	Autosómica dominante	Escleróticas azules permanentes Fragilidad ósea moderada Deformidades óseas posibles Disminución de talla Sordera en edad adulta frecuente	Formas frecuente
TIPO II	Autosómica recesiva	Escleróticas azules Múltiples fracturas al nacimiento Muerte en período perinatal	Poco frecuente
TIPO III	Autosómica recesiva	Escleróticas azules al nacimiento, (se normalizan con el crecimiento) Fragilidad ósea muy severa Fracturas múltiples al nacimiento Deformidades óseas importantes Severa reducción de la talla	Muy rara
TIPO IV	Autosómica dominante	Escleróticas normales Fragilidad ósea moderada Deformidades óseas posibles Disminución de la talla	Frecuencia desconocida

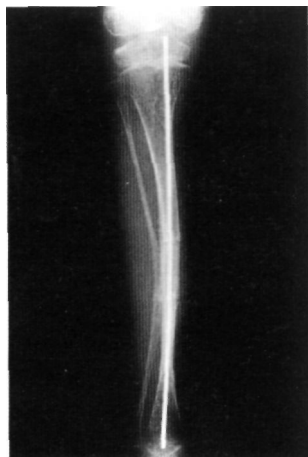

Fig. 2. Radiografía A-P de tibia con enclavado profiláctico mediante aguja de Kirschner y doble osteotomía para alineación. Obsérvese que las fisas están rebasadas por la osteosíntesis.

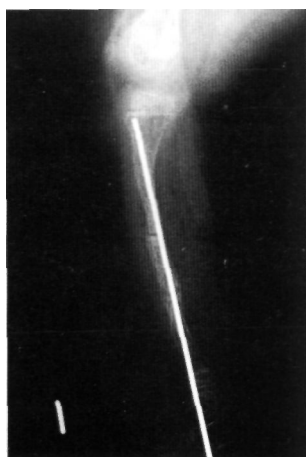

Fig. 3. Radiografía lateral de tibia en la que se realizó doble osteotomía correctora. Fijación de tobillo y articulación talocalcánea.

mas son de aparición más tardía y de menor intensidad.

En ningún paciente se utilizó tratamiento farmacológico alguno para intentar aumentar la resistencia del tejido óseo para disminuir el riesgo de fracturas.

El manejo de las manifestaciones esqueléticas varió desde el tratamiento ortopédico (reposo, inmovilización con yeso, corsé de Milwaukee, fisioterapia activa y pasiva diaria, ortesis), hasta el tratamiento quirúrgico que consistió en: fijaciones y estabilizaciones con agujas de Kirschner, osteotomías correctoras, reducciones cruentas, osteosíntesis tipo obengue en fracturas de olécranon y el enclavado endomedular para la corrección y prevención de deformidades.

La fijación intramedular se hizo siempre a cielo abierto. No la practicamos en ningún caso de modo percutáneo (9). Se llevó a cabo con clavos de Roux finos o, con mayor frecuencia, con agujas de Kirschner del calibre 0.8, 1, 1.2, 1.5 y 2 mm. Se realizó el enclavado retrógrado desde el foco de la primera osteotomía. No hemos seguido estrictamente la técnica de fragmentación ósea y enclavado(4,10), sino que se practicaron las osteotomías, a medida que se introdujo el clavo, en el punto en que la angulación ósea no permitía proseguir la introducción del mismo, reduciendo al mínimo el despegamiento del periostio, que en cualquier caso se ha preservado adherido en un tercio del perímetro óseo (Fig. 2 y 3). En un paciente

de cuatro años, hemos utilizado un clavo telescópico (5-7) en fémur, en el que se combinó el enclavado con la corrección de las deformidades (Fig. 4).

Para el análisis de los resultados y la elaboración de las conclusiones sólo se han considerado los pacientes que han sobrevivido hasta el momento, un total de 19, por lo que no se han incluido las formas letales al nacimiento, del tipo II, que sumaron un total de 6 casos, ni otro paciente del tipo III, que falleció a los tres años. Tampoco se analizan las manifestaciones extraesqueléticas de la enfermedad.

Resultados. En la tabla número 2 se presenta el total de los casos agrupándolos según los criterios expuestos de Sillence (1,2), así como en la propuesta por Saphiro (3), observando que los tipos II y III son semejantes a las formas congénitas A y B respectivamente. Para un mejor análisis de los resultados hemos estudiado los casos estableciendo dos grupos: el primero, más numeroso que corresponde a los pacientes del tipo I, y el segundo incluye a los del tipo III (tabla 3 y 4).

En todos los casos del tipo I se consiguió una correcta reducción y consolidación de las fracturas, mediante tratamiento ortopédico o quirúrgico, en los plazos normales para cada fractura y edad. Seis pacientes precisaron tratamiento quirúrgico para el control de sus fracturas, con un total de siete intervenciones. Observamos dos frac-

Tabla 2.

Clasificación de los pacientes, según Sillence y Shphiro

SILLENCE 1979

TIPO I	TIPO II	TIPO III	TIPO IV
12	6	7	1

SAPHIRO 1985

Congénita A Fract. al nacer, huesos deformes	Congénita B Fract. al nacer, huesos normales	Tardía A Fract. antes del primer año	Tardía B Fract. después del primer año
6	7	5	

Distribución de los 26 pacientes estudiados, según la clasificación de Sillence y Saphiro. Obsérvese que los tipos II y III son superponibles a las formas congénitas A y B respectivamente.

turas de olécranon con mínimos traumatismos directos del codo en estos pacientes, que se resolvieron satisfactoriamente con tratamiento quirúrgico (Fig. 5).

Sólo en un caso se practicó una osteotomía para corregir una angulación residual del codo inaceptable. En los dos casos en que la cifosis torácica secundaria a los aplastamientos vertebrales obligó al uso del corsé de Milwaukee hasta el final del crecimiento se consiguieron unas curvas finales de cifosis de 40° y 50° respectivamente (Figura 6). En dos casos se detectaron disimetrías secundarias a las fracturas, que no superaron un centímetro de diferencia.

No se observaron alteraciones rotatorias o angulares de los miembros inferiores fuera de los valores normales para cada edad.

La edad de la marcha sufrió un retraso manifiesto en sólo dos pacientes, en los que se produjeron fracturas de fémur en los primeros meses de vida (11), consiguiéndose ésta finalmente antes de los dos años. Ningún paciente de este grupo necesitó el uso de ortesis o dispositivos externos para la marcha independiente a lo largo del crecimiento. En todos los casos se apreció una

disminución de la talla corporal final con reducción del tronco en relación con la talla global (12) al final de la adolescencia, edad en la que se reducen significativamente la incidencia de nuevas fracturas o aparición de deformidades.

En el segundo grupo (tipo III) se realizó la mayor cantidad de intervenciones quirúrgicas. En los casos más severos, los enclavados fueron necesarios para evitar las continuas fracturas que se producían en el manejo diario del paciente, a pesar de las extremadas precauciones adoptadas por la familia. No se observaron complicaciones anestésicas ni postoperatorias inmediatas en relación con la enfermedad. No se precisó vigilancia intensiva postoperatoria. Todos los pacientes precisaron reintervenciones en un plazo de tres o cuatro años para efectuar un recambio de la aguja intramedular (12), bien por la desproporción creada por el crecimiento longitudinal del hueso con la consiguiente pérdida de protección, o por emigración proximal o distal de la misma, o por la progresiva protusión transcortical desde su extremo inferior en el punto en que se inicia una deformidad angular ósea por microfracturas subclínicas.

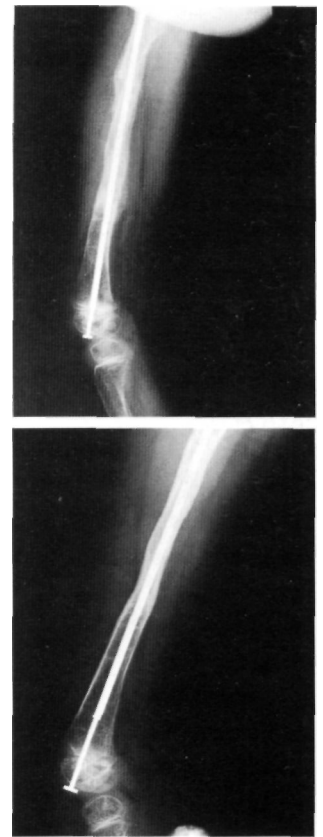

Fig. 4 A v B. Ejemplo de enclavado intramedular mediante clavo telescopado. Alargamiento del fémur con tres años de evolución. Nótese que tras el alargamiento el extremo del clavo permanece en la epifisis.

Tabla 3.

Pacientes tipo I. Datos clínicos más característicos

Caso	Edad al diagnóstico ¹	Edad actual	Sexo	Fracturas y/o deformidades	Tipo de Tt°	Edad	Otras marcha ²
1	4 años	20	Niño	1 Frac. Fémur	Ortopédico	14	
2	3 años	17	Niña	Pies plano-valgos	Ortopédico	11	
3	17 meses	17	Niño	1 Frac. Fémur	Quirúrgico (K)	13	
4	14 meses	14	Niño	3 Frac. Fémur	Quirúrgico (K)	19	
5	5 años	21	Niña	---	----	13	Control y Observación por Ortopedia infantil
6	2 meses	17	Niño	Múltiples, metacarpo, metatarso, olécranon, escoliosis. Acuñaientos T9-T12	Ortopédico	11	
7	2 meses	20	Niña	Fracturas de fémur y tibias. Fractura de olécranon, disimetría <1 cm	Ortopédico Quirúrgico (osteotomía de codo)	12	
8	3 meses	3	Niña	Clavícula, Tibia y Húmero. Acuñaimiento T6	Ortopédico	14	
9	2 meses	18	Niña	Fémur y costillas	Ortopédico Quirúrgico	11	
10	4 años	10	Niño	Frac. Olécranon	Quirúrgico (obenque)	12	
11	3 años	19	Niño	Rodetes en antebrazo, tibia y supracondílea. Cifosis con graves acuñaientos	Ortopédico Quirúrgico (K)	13	
12	6 meses	12	Niña	Fémur, tibia y antebrazo. Disimetría <1 cm	Ortopédico	18	

1. La edad a la que fue diagnosticada la enfermedad. Especificada en meses o años.

2. Edad de la marcha en meses.

K. Aguja de Kirschner.

En la tabla podemos observar las características de los pacientes encuadrados en el tipo I. Predomina fundamentalmente el tratamiento ortopédico para el control de los problemas óseos. No se observa un retraso considerable para la edad de la marcha en ningún paciente.

Fig. 5 A y B. Fractura espontánea de olécranon en paciente afecto de Ol (I). Resultado del tratamiento quirúrgico realizado, técnica de obenque.

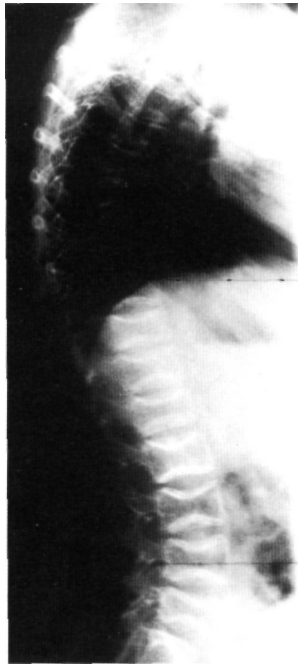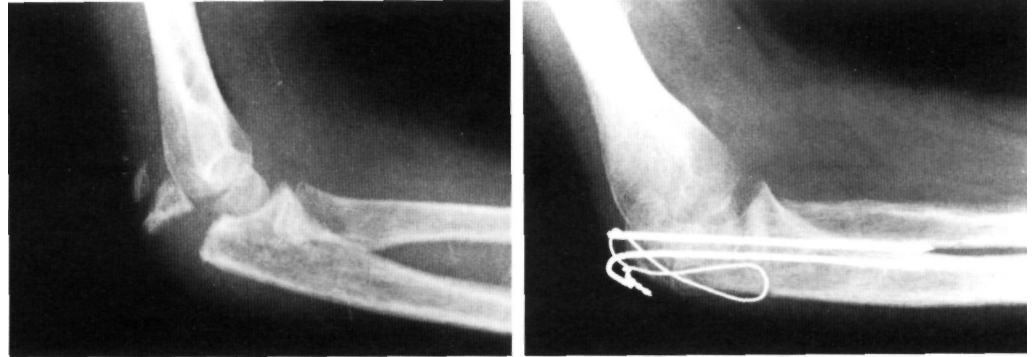


Fig. 6. Radiografía lateral de columna donde se constata la existencia de aplastamientos vertebrales. Platyspondilia.

Debido a la frecuencia con que se produce emigración de las agujas endomedulares (Fig. 7), o que, con el crecimiento corporal, se van produciendo angulaciones por microfracturas en el extremo de las agujas, que en ocasiones llegan a hacerse superficiales, y protuir debajo de la piel (13,14,12), en cinco enfermos han sido precisas varias operaciones de enclavijamiento endomedular de los miembros inferiores, (mínimo de tres, máximo de siete, en cuatro tiempos quirúrgicos distintos, en los que debido al reducido diámetro de la cavidad medular han sido sólo posibles en los primeros años de vida utilizando clavos de Roux finos o agujas de Kirschner del calibre más pequeño. Entre una y tres osteotomías, en cada procedimiento quirúrgico, han sido necesarias para poder alinear satisfactoriamente la extremidad. En la mayor parte de los casos se precisó atravesar una o ambas fisis (Fig. 2), para conseguir la máxima protección en longitud del hueso y para reducir la posibilidad de angulación evolutiva a partir del

final del clavo. En cuatro ocasiones y con el mismo objetivo se han incluido también el tobillo y la articulación talocalcánea (Fig. 3). En el caso en que se utilizó un clavo telescópico en el fémur, y transcurridos dos años, no se ha producido complicación alguna.

La consolidación de las osteotomías y de las fracturas espontáneas se produjo dentro del período habitual en huesos normales. No hemos observado formación de callo de consolidación de aspecto pseudotumoral como han señalado otros autores (15).

En un caso de severa afectación hubo que proceder asimismo a la práctica de osteotomías y enclavijados en los miembros superiores. Las complicaciones evolutivas fueron debidas a la emigración de los clavos durante el crecimiento, y obligaron a su sustitución por otros de mayor longitud y calibre, cuando hubo que realizar el enclavijado antes de los cuatro años de vida.

La necesidad de atravesar las fisis para dar mayor solidez y duración a la protec-

Tabla 4.

Pacientes tipo III. Datos clínicos más característicos

Caso	Edad al diagnóstico	Edad actual ¹	Sexo	Fracturas y/o deformidades	Tipo de Tt ^o	Edad marcha ²
1	nacimiento	2	Niña	Múltiples	Ortopédico	30 meses
2	nacimiento	3 +	Niño	Múltiples		
3	nacimiento	20	Niña	Múltiples. Platyspondilia severa	QuirúrgicoMúltiples enclavados	No marcha
4	nacimiento	7	Niña	Múltiples	QuirúrgicoClavo expansible	No marcha
5	nacimiento	21	Niña	Todos los huesos largos Ambos fémures en dos ocasiones	QuirúrgicoEnclavijado profiláctico	39 mesesdepende silla ruedas
6	nacimiento	6	Niña	Dos fract. fémur y 2 fract. húmero	QuirúrgicoEnclavijado	34 meses
7	nacimiento	9	Niña	Todos los huesos largos	QuirúrgicoMúltiples enclavados y osteotomías	No marcha

1. Edad actual en años.

+ Falleció a los 3 años de edad por patología cardio-respiratoria

En la tabla observamos las características de los pacientes tipo III. Predomina fundamentalmente el tratamiento quirúrgico para el control de la patología ósea. Los pacientes lograron la marcha de forma asistida mediante instrumentos ortopédicos

ción que proporciona el enclavijado, no produjo ninguna alteración del crecimiento longitudinal, ni cierre fisario asimétrico o parcial. Tampoco se observó restricción permanente de la movilidad articular cuando hubo que atravesar la articulación del tobillo, una vez que, con el crecimiento longitudinal del hueso y el consiguiente ascenso de la aguja de Kirschner se liberó la articulación, o su emigración distal obligó a retirarla.

De los 6 casos encuadrados dentro del segundo grupo, sólo tres consiguieron una marcha independiente con ayuda de soporte ortésico, que se inició pasados los tres años de vida y que se ha mantenido durante el crecimiento, aunque uno de ellos, al llegar a la edad adulta, depende de la silla de ruedas para sus desplazamientos fuera de su domicilio. Todos ellos presentaron una grave reducción de la talla corporal, por debajo del percentil 3

El único caso del tipo IV, de ocho años de edad, que presenta una grave deformidad cervical angular, sólo tuvo una fractura de fémur a los dos años que se trató ortopédicamente sin secuelas; tampoco ha conseguido caminar. .

Discusión. La osteogénesis imperfecta, aunque poco frecuente, sigue presentando serias dificultades para el tratamiento durante los años del crecimiento. La gran expresividad clínica de la enfermedad hace que estos pacientes puedan presentar fracturas desde antes del nacimiento, o aparecer en cualquier momento de la vida. Las clasificaciones utilizadas, no siendo perfectas, nos pueden acercar al pronóstico y orientarnos sobre la evolución de la enfermedad. Hemos de resaltar que, en nuestra serie, dos pacientes incluidos en el grupo III de Sillence, de seis y nueve años en la actualidad, que presentaban múltiples fracturas al nacimiento, con huesos deformes en el examen radiológico y con escleróticas de color azul que aun persisten aunque de menor intensidad, presentaban rasgos que los aproximan al tipo II, en el que no los hemos incluido al prolongarse su supervi-

vencia a pesar de una gravísima afectación clínica y por no disponer de los pertinentes estudios bioquímicos e inmunológicos. Probablemente, los avances en el área de la neonatología han permitido la supervivencia de alguno de estos enfermos que antes fallecían poco después del nacimiento (1,2), por lo que se estableció el carácter letal de esta forma de afectación. Saphiro (3) incluye en su serie un paciente de diez años con hallazgos clínicos y radiológicos similares a los que presentan nuestros dos casos citados.

En los pacientes que corresponden al tipo I de Sillence, el más numeroso, presentaban como síntoma común, el color azul permanente de las escleróticas, asociado a la fragilidad ósea, necesitando, en menor número de ocasiones, del tratamiento quirúrgico y ha estado en relación con el tratamiento específico de alguna fractura ocasional. El riesgo de fracturas en el curso de la actividad ordinaria ante traumatismos mínimos, reduce la participación del niño en actividades deportivas (11,13), al mismo tiempo que requieren una rehabilitación general para mejorar el trofismo muscular. En casos de alteración de la alineación del raquis, es imprescindible el uso del corsé de Milwaukee. En nuestra experiencia la práctica sistemática de la natación ha resultado de gran utilidad como deporte alternativo. El tratamiento de las fracturas en este grupo de pacientes no difiere del que se emplearía en las situaciones normales. Hemos constatado en dos ocasiones las características especiales de la fractura del olécranon ante mínimos traumatismos directos del codo en estos pacientes (16), que se resolvieron satisfactoriamente con tratamiento quirúrgico. La capacidad de la marcha (3,11,17), tampoco se vio afectada ni en la edad de inicio ni durante todo el tiempo de crecimiento en nuestra serie.

Siendo extremadamente raras las formas que corresponden al tipo III (8), sorprende que en nuestra serie los casos diagnosticados supongan un 26.9 % del total. Ha sido en este grupo de pacientes en el que se ha concentrado la mayor necesidad de cirugía

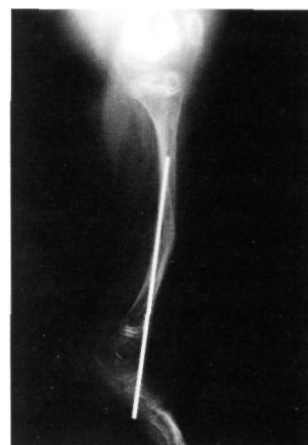

Fig. 7. Radiografía lateral de tibia donde se observa migración de la aguja endomolecular

correctora de las deformidades de los miembros inferiores, y en el que se han presentado problemas más graves de tratamiento, ya que las múltiples fracturas sucesivas constituyeron una seria amenaza para el desarrollo físico normal y la capacidad de deambulación. A pesar de las complicaciones de los enclavamientos intramedulares descritas por varios autores (10,12,18), y que nosotros también hemos experimentado, siguen siendo imprescindibles para el control y prevención de las fracturas, así como para prevenir las deformidades angulares que aparecen a lo largo del crecimiento. Esta cirugía deberá hacerse con la mayor precocidad ante el inicio de deformidades de los huesos largos. La familia deberá ser advertida de la necesidad de efectuar revisiones quirúrgicas en plazos relativamente cortos (10,18). Recientemente, la posibilidad de disponer de clavos telescópicos en pacientes de más de cuatro años de edad, y utilizados en un caso muy satisfactoriamente, abre mejores expectativas para el control y prevención de las fracturas en estos enfermos, reduciendo también el número de intervenciones quirúrgicas necesaria, mejorando por tanto la calidad de vida del paciente (5,6,7,17,19,20), y aunque no exentos de complicaciones (21-23), son la mejor posibilidad de tratamiento a partir de los cuatro años de edad cuando el diámetro de la cavidad medular de los

huesos lo permite. Nuestra experiencia en un solo caso ha sido muy alentadora.

A pesar del tratamiento general, la capacidad de marcha en estos pacientes está muy reducida (3,17), como también lo ha sido en nuestra serie. Es de esperar también una reducción muy severa de la estatura en estos enfermos (11), con tallas cercanas al enanismo en los casos de mayor severidad.

A corto plazo, los pacientes afectos de O.I. podrán ser correctamente clasificados ateniéndose a los resultados de los análisis bioquímicos (2), sumados a los datos clínicos y rasgos hereditarios familiares.

Aunque históricamente se han ensayado diversos fármacos para tratar de mejorar esta afección, sin mejorías relevantes, hemos de destacar la esperanza que abren los resultados recientemente publicados por Glorieux y col. (24,25), con el empleo cíclico de los difosfonatos para disminuir la reabsorción ósea, combinados con el resto de medidas previamente descritas.

Probablemente el futuro del tratamiento de la osteogénesis imperfecta, dado el substrato genético de la misma, radique en el empleo de terapéuticas génicas, de las que ya se han iniciado estudios (23), y de restaurar la producción normal de colágeno. Hasta que llegue ese momento, el tratamiento quirúrgico será imprescindible para procurar una calidad de vida digna a muchos de estos enfermos. ■■■■■

Bibliografía

1. **Sillence DO, Senn A, Danks DM.** Genetic heterogeneity in osteogenesis imperfecta. *J Med Genet* 1979; 16:101-16.
2. **Sillence DO.** Osteogénesis Imperfecta: An expanding Panorama of Variants. *Clin Orthop* 1981; 159:11-25
3. **Shapiro F.** Consequences of an osteogenesis imperfecta diagnosis for survival and ambulation. *J Pediatr Orthop* 1985; 5:456-62.
4. **Sofield HA, Millar EA.** Fragmentation and intramedullary rod fixation of deformities of long bones in children; a ten-year appraisal. *J Bone Joint Surg* 1959; 41A:371-91.
5. **Bailey RW, Dubow HL.** Studies of longitudinal bone growth resulting in an extensible nail. *Surg Forum* 1963; 14:455-458.
6. **Bailey RW.** Further clinical experience with the extensible nail. *Clin Orthop* 1981; 159:171-6.
7. **Bailey RW, Dubow HI.** Evolution of the concept of an extensible nail accommodating to normal longitudinal bone growth. Clinical considerations and implications. *Clin Orthop* 1981; 159:157-70.
8. **Tachdjian MO.** *Pediatric Orthopedics*. 2nd edition. Philadelphia: WB Saunders, 1990.
9. **McHale K, Tenuta, J J, Tosi L, McKay DW.** Percutaneous intramedullary fixation of long bone deformity in severe osteogenesis imperfecta. *Clin Orthop* 1994; 305:242-8.
10. **Porat U, Heller E, Seidman DS, Meyer S.** Functional results of operation in osteogenesis imperfecta: elongation and non-elongation rods. *J Pediatr Orthop* 1991; 11:200-3.
11. **Gerber LH, Binder H, Weintrob J, Grange DK, Shapiro J, Fromherz W, Berry R.** Rehabilitation of children and infants with osteogenesis imperfecta. *Clin Orthop* 1990; 251:254-62.

12. **Lund AM, Müller J, Skovy F.** Antropometry of patients with osteogenesis imperfecta. *Arch Dis Child* 1999; 80:524-8.
13. **Williams PF.** Fragmentation and rodding in osteogenesis imperfecta. *J Bone Joint Surg* 1965; 47B:23-31.
14. **Bada Jaime JL, Viladot Pericé R.** Actualización de conceptos en la osteogénesis imperfecta. A propósito de cinco casos. *Avances Traumatología* 1990; 20:21-8.
15. **Gomar F.** Patología quirúrgica osteoarticular. Valencia: Ed. Saber, 1973
16. **Stott NS, Zions LE.** Displaced fractures of the apophysis of the olecranon in children who have Osteogénesis Imperfecta. *J Bone Joint Surg* 1993; 75A:1026-33.
17. **Daly K, Wisbeach A, Sanper JR, Fixen JA.** The prognostic for walking in Osteogenesis Imperfecta. *J Bone Joint Surg* 1996; 78B:477-81
18. **Albright JA.** Management overview on osteogenesis imperfecta. *Clin Orthop* 1981; 159:80-7.
19. **Nicholas RW, James P.** Telescoping intramedullary Stabilization of the lower extremities for severe osteogenesis imperfecta. *J Pediatr Orthop* 1990; 10:219-23.
20. **Valverde Mordt C.** Dispositivo intramedular extensible como tratamiento y prevención de fracturas en osteogénesis imperfecta. *Rev Ortop Traum*, 1985; 29B:81-7.
21. **Lang-Stevenson AL, Sharrard WJW.** Intramedullary rodding with Bailey-Dubow extensible rods in osteogenesis imperfecta: an interim report of results and complications. *J Bone Joint Surg* 1984; 66B:227-32.
22. **Marafioti RI, Westin GW.** Elongating intramedullary rods in the treatment of osteogenesis imperfecta. *J Bone Joint Surg* 1977; 59A:467-72.
23. **Stockley I, Beli, MJ, Sharrad WJW.** The role of expanding intramedullary rods in Osteogenesis Imperfecta. *J Bone Joint Surg* 1989; 71B:422-7.
24. **Gorieux FH, Bishop NJ, Plotkin H, Chabot G, Lanoue G, Travers R.** Cyclic administration of pamidronate in children with severe osteogenesis imperfecta. *N Eng J Med* 1998; 333:947-52.
25. **Marini JC.** Osteogenesis imperfecta. Managing brittle bones (editorial). *N Eng J Med* 1998; 333:986-7.