

Consumo de tabaco y pseudoartrosis en cirugía lumbar instrumentada.

Estudio comparativo.

Smoking and pseudoarthrosis in lumbar instrumentation surgery.

A comparative study.

L. MORO BARRERO, G. ACEBAL CORTINA, A. MURCIA MAZÓN, J. MARTÍNEZ, C. GARCÍA MENÉNDEZ

SERVICIO DE TRAUMATOLOGÍA Y CIRUGÍA ORTOPÉDICA HOSPITAL DE CABUEÑES. GIJÓN

Resumen. El objetivo de este estudio fue determinar si en los pacientes fumadores de más de 20 cigarrillos al día había una incidencia más alta de pseudoartrosis que en los pacientes no fumadores. El estudio retrospectivo se efectuó en un grupo de 100 pacientes (50 fumadores y 50 no fumadores), intervenidos por problemas degenerativos del raquis mediante artrodesis instrumentada posterolateral a nivel lumbosacro. Cincuenta y tres pacientes eran varones y 47 mujeres, con una edad media de 49 ± 10 años. Para determinar la incidencia de pseudoartrosis se valoraron las masas de fusión a los 6 y 24 meses de la intervención y la situación clínica del paciente. A siete de los 100 pacientes se les diagnosticó pseudoartrosis (2 no fumadores y 5 fumadores); los 93 restantes que no presentaron pseudoartrosis, 48 correspondían a pacientes no fumadores y 45 eran fumadores ($p = 0,24$). No hemos podido demostrar la asociación entre consumo de tabaco y mayor índice de pseudoartrosis en pacientes intervenidos de artrodesis lumbosacra.

Summary. The aim of this study was to determine whether smokers (more than 20 cigarettes per day) had higher rate of pseudoarthrosis than the non-smokers after lumbar fusion. A retrospective study was designed with 100 patients (50 smokers and 50 non-smokers). All the patients were operated on, by doing a posterolateral fusion with instrumentation (transpedicular fixation), due to degenerative pathology of the lumbar spine. Fifty-three patients were males and 47 were females, with an average age of 49 ± 10 years. To determinate pseudoarthrosis two types of evaluation were performed: Radiographic evaluation in plain radiographs at 6 and 24 months after surgery and clinical assessment. Seven out of 100 patients were diagnosed as pseudoarthrosis (2 non-smokers and 5 smokers) and, of the remaining 93 patients, 48 were non-smokers and 28 smokers ($p=0.24$). No evidence was found of correlation between cigarette smoking and a higher rate of pseudoarthrosis in patients with an instrumented arthrodesis of the lumbar spine.

Correspondencia:

Luis Alfonso Moro Barrero
 Urb. Parque Somio, nº3
 Ctra. Piles-Infanzón
 33203 - Gijón, Asturias.
 Tfno y Fax: 985369724
 E-mail : lmorob@medynet.com

Introducción. El principal objetivo de una artrodesis lumbar es obtener una fusión mediante la correcta incorporación de los injertos que se aportan durante el acto quirúrgico. Los porcentajes de pseudoartrosis publicados son muy variables y oscilan entre un 0 y un 40%, estos últimos en artrodesis no instrumentadas. Los factores que influyen en la falta de fusión han sido vinculados a hechos conocidos y, así, se citan defectos de técnica, no instrumentación, inmovilización postoperatoria, número de niveles fusionados, tipo de injertos utilizados, consumo de tabaco y

uso postoperatorio de antiinflamatorios no esteroideos (1).

Son muchos los autores que han estudiado la posible relación entre masa ósea, consumo de tabaco y degeneración discal (2-6); en el mismo sentido están descritos los riesgos que este hábito conlleva en pacientes que precisan determinados procedimientos quirúrgicos (7,8).

La relación entre pseudoartrosis y hábito de fumar ha sido bien documentada experimentalmente, si bien son escasas las publicaciones que analizan el problema desde el punto de vista clínico (7,9,10,11,12,13,14).

La finalidad de este estudio ha sido verificar si existe una asociación significativa entre el consumo de tabaco y pseudoartrosis, en pacientes con historia de consumo de más de una cajetilla de cigarrillos al día con una artrodesis instrumentada del raquis lumbosacro.

Material y método. Se diseñó un estudio retrospectivo que permitiese comparar 2 grupos de 50 pacientes. En un grupo los pacientes eran no fumadores y en el otro eran fumadores de, al menos, una cajetilla de cigarrillos al día, como mínimo los 4 años previos a la intervención (rango 4-36 años). Cincuenta y tres pacientes eran varones y 47 mujeres. La edad media fue de 49 ± 10 años. Se establecieron las siguientes categorías diagnósticas: enfermedad discal degenerativa (40 casos), estenosis con espondiloartrosis (39 casos), espondilolistesis degenerativa (11 casos), espondilolistesis ístmica (6 casos), cirugía discal fallida (4 casos). En 64 casos se artrodesó un segmento, en 31 dos, en 4 tres y en 1 caso cuatro segmentos.

En todos los casos se realizó una artrodesis instrumentada rígida con tornillos pediculares, cruentación de las articulaciones interapofisarias y preparación del lecho óseo mediante la decorticación de apófisis transversas, rampas sacras y caras laterales de las facetas articulares, se colocó injerto óseo autólogo de la cresta ilíaca derecha en articulaciones interapofisarias e intertransverso ó transversosacro. Se utilizó una ortésis semirrígida diurna durante tres meses.

Se efectuaron dos tipos de valoraciones: (a) Sobre las radiografías obtenidas en proyección A-P y lateral a los 6 y 24 meses de postoperatorio se analizaron signos de fracaso de la instrumentación (rotura o movilización), así como la evaluación de las masas de fusión basándose en la clasificación propuesta por Sánchez-Mariscal (15), que divide los injertos en tres categorías:

- Excelente cuando hay un bloque óseo bilateral con anchura del 75-100% de la apófisis transversa, homogéneo.
- Suficiente cuando las características anteriores se cumplen en un solo lado.

- Insatisfactorio cuando dichas características no se cumplen en ninguno de los lados.

(b) Valoración de la situación clínica del paciente según la clasificación de Herkowitz (16) que divide a los pacientes en cuatro categorías:

- Excelente: asintomático y sin restricción de las actividades habituales.
- Bueno: dolor ocasional que no requiere analgésicos, sin restricción de las actividades habituales.
- Regular: mejoría del dolor con respecto a la situación preoperatoria, que le ocasiona restricción de las actividades habituales y le obliga a tomar analgésicos no narcóticos de forma intermitente.
- Malo: Falta de mejoría del dolor, restricción severa de las actividades habituales precisando de analgésicos no narcóticos de forma habitual y narcóticos de forma ocasional.

Puesto que el fin perseguido era efectuar una correlación clínico-radiológica para determinar la presencia ó ausencia de pseudoartrosis, los resultados clínicos se clasificaron en satisfactorios (excelentes y buenos de la clasificación de Herkowitz) o insatisfactorios (regulares y malos de la mencionada clasificación).

Hemos asumido que había una fusión sólida en pacientes clínicamente clasificados como satisfactorios, con masas de fusión de tipo excelente ó suficiente e integridad del implante, basado en una modificación los criterios de Lorenz (17). Así mismo, los pacientes con resultado clínico insatisfactorio, masas de tipo insuficiente y signos de fallo del implante, se clasificaron como pseudoartrosis.

En los pacientes que presentaron un resultado clínico insatisfactorio a los 5-6 meses de la intervención, sin signos de fallo del implante e independientemente del estado radiológico de las masas de fusión (pacientes con sospecha de evolucionar hacia una pseudoartrosis), se les efectuaron una serie de pruebas a fin de descartar las causas más comunes de dolor lumbar en pacientes operados. Estas consistieron en

Tabla 1.

Valoración radiológica a los 24 meses.

	No Fumador	Fumador	Total
Injerto excelente	31	28	59
Injerto suficiente	14	18	32
Injerto satisfactorio	5	4	9
Total	50	50	100

$\chi^2=0,764$ P=0,683

Tabla 2.

Valoración de Pseudoartrosis

	No Fumador	Fumador	Total
No Pseudoartrosis	48	45	93
Si Pseudoartrosis	2	5	7
Total	50	50	100

$\chi^2= 1,382$ P=0,24(Fisher=0,436)

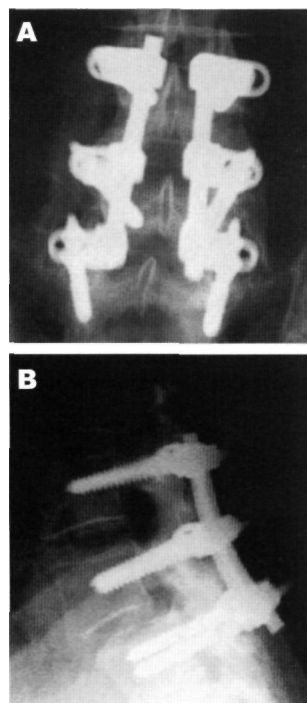


Fig. 1. Espondilolistesis degenerativa L4-L5; 18 meses postoperatorio con resultado clínico satisfactorio.

A) injertos tipo excelentes.

B) rotura de ambos tornillos en L5

radiografías funcionales para descartar inestabilidad de niveles superiores a la instrumentación, resonancia magnética con contraste para descartar fibrosis ó recidiva discal y comprobar la correcta colocación de los tornillos pediculares y, eventualmente, se realizaron electromiografía ó mielografía si el caso lo requería. La valoración conjunta de estas pruebas, junto a la sintomatología y el estado radiológico de las masas, lleva al diagnóstico (a veces de presunción) de pseudoartrosis, que se confirma durante el acto quirúrgico al apreciar movilidad cuando, una vez expuestas las masas de fusión y retiradas las barras, se efectúa distracción segmentaria entre dos tornillos según la técnica de Kant y cols. (18).

Los datos cualitativos se analizaron con el programa SPSS, aplicando la prueba del chi-cuadrado (χ^2) con el test exacto de Fisher si se requería. Las diferencias se consideraron estadísticamente significativas cuando el valor de la p fue menor o igual a 0,05.

Resultados. En la valoración radiológica efectuada a los 24 meses, se obtuvieron los siguientes resultados: 59 pacientes presentaban injertos excelentes (de los cuales 31 eran no fumadores y 28 eran fumadores), 32 pacientes presentaban injertos de tipo suficiente (14 eran no fumadores y 18 eran fumadores) y 9 pacientes presentaban injertos de tipo insuficiente (5 no fumadores y 4 fumadores). No había diferencias estadística-

mente significativas entre ambos grupos ($\chi^2=0,76$; $p=0,68$) (Tabla 1). El fracaso de la instrumentación (rotura de tornillos) se detectó en 4 pacientes (2 de ellos con resultado clínico insatisfactorio e injertos insuficientes y 2 satisfactorios e injertos excelentes. Fig. 1).

Se obtuvo un resultado clínico satisfactorio en 64 pacientes (35 no fumadores y 29 fumadores) y en 36 fue insuficiente (15 no fumadores y 21 fumadores), diferencias estadísticamente no significativas ($\chi^2=1,56$; $p=0,21$).

En 93 pacientes se obtuvo la fusión posterior (48 eran no fumadores y 45 eran fumadores); de los 7 restantes que fueron diagnosticados de pseudoartrosis, 2 pacientes eran no fumadores y 5 eran fumadores, sin diferencias significativas entre ambos grupos ($\chi^2=1,38$; $p=0,24$) (Tabla 3). De los 7 pacientes con pseudoartrosis, 5 tenían injertos insatisfactorios, 1 suficiente y otro excelente. El diagnóstico de pseudoartrosis se estableció en 5 casos tras la revisión quirúrgica en pacientes sintomáticos (3 tenían injertos insatisfactorios, 1 suficiente y otro excelente), en los 2 restantes el diagnóstico fue clínico, ya que se negaron a la reintervención (presentaban injertos insatisfactorios, rotura de tornillos y resultado clínico insatisfactorio). Las pseudoartrosis se localizaron en 4 casos en artrodesis a dos niveles y en 3 casos a un nivel.

A 11 pacientes se les propuso la reintervención; los 7 pacientes con pseudoartrosis mencionados, 3 casos diagnosticados de estenosis e inestabilidad en el nivel superior a la instrumentación, en los que se comprobó buenas masas de fusión, y 1 caso con injertos excelentes y pruebas de diagnóstico por la imagen negativas, a quien le desapareció toda la sintomatología tras la retirada de material.

Discusión. La determinación de pseudoartrosis lumbar ha sido problemática desde siempre. Cuando las artrodesis no eran instrumentadas el uso de las radiografías funcionales era de gran valor diagnóstico para analizar la movilidad intersegmentaria. Hoy en día, la presencia de los implantes tiene varias repercusiones significativas. En pri-

mer lugar, dificulta la adecuada visualización de la masa del injerto (18). En segundo lugar, la osteosíntesis rígida provoca un fenómeno de stress shielding sobre el injerto que favorece su reabsorción (19). En tercer lugar, invalida el uso de las radiografías funcionales como medio para demostrar movilidad en alguno de los segmentos intervenidos. Obviamente, el único método fiable para el diagnóstico preciso sería la revisión quirúrgica, que desde el punto de vista práctico es poco viable, no solo por el elevado coste económico, sino también por el aumento de la morbilidad. Cualquiera de los otros métodos indirectos es impreciso, así, Kant (18) encuentra sólo un 68 % de eficacia en la valoración mediante radiografías en proyecciones A-P, lateral y oblicuas, cuando las compara con las observaciones intraoperatorias realizadas al retirar el implante. Toribatake (20) demuestra experimentalmente que, aún en ausencia de una masa homogénea intertransversa (presencia de hendiduras en las masas de fusión, formadas por tejido cartilaginoso desde el punto de vista histológico), se pueden lograr columnas estables con ausencia de movimiento. En el presente trabajo se han podido comprobar estos dos puntos; en uno de los pacientes etiquetado de pseudoartrosis tras la revisión quirúrgica, que radiográficamente se había clasificado de injertos excelentes, intraoperatoriamente comprobamos que a nivel de las apófisis transversas los injertos no estaban integrados sino superpuestos. De los 9 pacientes que radiográficamente presentaban injertos insatisfactorios (Tabla 2), a sólo 5 se les diagnosticó de pseudoartrosis. Los 4 casos restantes no presentaban síntomas que aconsejasen una revisión quirúrgica, bien porque tuviesen una fusión a nivel de las apófisis articulares, por la presencia del implante, por una hendidura de escasa magnitud ó, lo que parece más probable, por la suma de todos ellos.

Establecer el diagnóstico de pseudoartrosis en base a un resultado clínico deficiente es, obviamente incorrecto, ya que aproximadamente, sólo el 50 % de los

malos resultados clínicos se corresponden con una pseudoartrosis (21,22), en nuestra serie el 54% (7 de 13).

La influencia que el consumo de nicotina pudiera tener en la incorporación de los injertos óseos ha sido, y es, una clara fuente de controversia. Los estudios farmacológicos sobre la nicotina sugieren que el efecto vasoconstrictor que provoca en la microcirculación, pudiera inhibir la respuesta angioblástica durante la revascularización de los injertos (23). Un estudio experimental en conejos bajo la acción de la nicotina (12), apunta a que ésta inhibe la revascularización temprana del injerto, lo que evita su incorporación y aumenta la cantidad de pseudoartrosis (en su modelo, el 100 % de los conejos). No obstante, dicho estudio presenta algunas deficiencias de método (de los 28 conejos iniciales, 11 mueren antes del final del estudio y en los 17 restantes, que se sacrifican prematuramente a las 5 semanas, hubo 4 infecciones). Hay otros autores que opinan que, aunque la nicotina inhibe la temprana revascularización del injerto, no la impide (23), y sus efectos vasculares son reversibles a las 2 semanas de suprimirla (24). En este mismo sentido, Ueng (14), en un trabajo sobre alargamientos de tibia en conejos bajo la acción de la nicotina (condiciones extrapolables a las artrodesis instrumentadas, es decir: fijación, nicotina e injertos) concluye que la nicotina retrasa la formación de hueso nuevo pero no la impide, aunque el hueso formado tiene peores características mecánicas.

Fue a partir de la publicación de Brown (9), quien comparó la artrodesis L4-S1 no instrumentada en pacientes fumadores y no fumadores y encontró un aumento significativo de las pseudoartrosis en los pacientes fumadores (40% en fumadores frente a 8% en no fumadores), cuando se comenzó a publicar sobre la influencia nociva de la nicotina. En la revisión de las publicaciones clínicas (8,10,11,13,22) pocos son los trabajos que específicamente están dirigidos a estudiar el tema que nos ocupa. En casi todos los estudios se hace una referencia al tabaco en los resultados globales, con datos a veces poco explícitos,

Tabla 3.

Valoración radiológica a los 6 meses.

	No Fumador	Fumador	Total
Injerto excelente	26	19	45
Injerto suficiente	18	23	41
Injerto satisfactorio	6	8	14
Total	50	50	100

X²-1,98 P-0,37

que lleva a conclusiones erróneas. Zdeblick (26), en un estudio prospectivo y aleatorio, publica porcentajes de fusión menores en fumadores, en los tres grupos que su estudio contempla; grupo de no instrumentados (53%), instrumentados con un sistema semirígido (73%) e instrumentados con un sistema rígido (87%), comparado con el 69%, 80% y 100% de los grupos respectivos de no fumadores. Lo que no dice es que si efectuamos la validación estadística adecuada de sus resultados, ninguno de ellos es estadísticamente significativo (la p es igual a 0,33; 0,37 y 0,07 respectivamente). McGuire y Amundson (25), en otro estudio prospectivo y aleatorio sobre pacientes con espondilolistesis ístmicas a los que efectúa descompresión tipo Gill, asociado a artrodesis con ó sin instrumentación, obtiene globalmente una correlación significativa entre pseudoartrosis y tabaco ($p < 0,001$). Ahora bien, si efectuamos la comprobación estadística por grupos, no hay datos estadísticamente significativos (test exacto de Fisher de 0,25 en el grupo de los no instrumentados y 0,19 en el grupo de los instrumentados). Recientemente, Carragee (8) publica un mayor número, aunque no significativo, de pseudoartrosis en el grupo de no fumadores y no instrumentados, comparado con otro grupo de fumadores e instrumentados.

Prácticamente en todas las publicaciones se recomienda la supresión preoperatoria del tabaco, al menos 6 semanas, ya que con ello aumentan los índices de fusión vertebral

(5,9,10,24,25). Carpenter (10) efectúa las mismas consideraciones al no encontrar pseudoartrosis en los pacientes que habían dejado de fumar preoperatoriamente (7 pacientes). Recientemente Deguchi (11) publica que no encuentra diferencias estadísticamente significativas entre los pacientes que han dejado de fumar preoperatoriamente y los que continúan fumando después de la intervención. Respecto a este punto, no podemos emitir nuestra opinión, puesto que sólo 2 de nuestros pacientes habían dejado de fumar preoperatoriamente.

Experimentalmente se ha comprobado que la revascularización y formación de hueso nuevo en presencia de nicotina sólo está retardada (14, 23). Basándonos en esta aseveración: ¿no es de suponer que si mantenemos unas condiciones de inmovilización mediante la instrumentación, al final, aunque más alejado en el tiempo, obtengamos unas buenas masas de fusión?. Hemos observado que en la valoración radiológica a los 6 meses había peores resultados en el grupo de los fumadores, no de forma significativa pero sí porcentual, que iban desapareciendo en el transcurso de los meses. Tabla 3.

La fusión vertebral es un proceso complejo que esta influenciado por múltiples causas mecánicas y fisiológicas. Con los conocimientos actuales, tanto a nivel experimental como clínico, no cabe duda que el consumo de tabaco incrementa la aparición de pseudoartrosis en las artrodesis no instrumentadas; no ocurre lo mismo en presencia de una artrodesis instrumentada y rígida ya que los resultados clínicos publicados no son tan unánimes y, además, se han podido constatar errores metodológicos en algunos. En el presente trabajo no se ha podido demostrar que en los pacientes fumadores haya un significativo aumento de pseudoartrosis en presencia de una instrumentación vertebral rígida. ■■■■■

Bibliografía

1. **Glassman SD, Rose SM, Dimar BE, Puno RM, Campbell MJ, Jhonson JR.** The effect of postoperative nonsteroidal antiinflammatory drug administration on spinal fusion. *Spine* 1998; 23:834-8.
2. **Battie MC, Videman T, Gill K, Moneta GB, Nyman R, Kaprio J, y cols.** Smoking and lumbar intervertebral disc degeneration: An MRI study of identical twins. *Spine* 1991; 16:1015-21.
3. **Emery SE, Smith MD, Bohlman HH.** Upper-airway obstruction after multilevel cervical corpectomy for myelopathy. *J Bone Joint Surg* 1991; 73A:544-51.
4. **Frymoyer JW, Pope MH, Clements JH, Wilder DG, MacPherson B, Ashokaga T.** Risk factors in Low-Back pain. An epidemiological Survey. *J Bone Joint Surg* 1983; 65A:213-8.
5. **Hanley EN, Shapiro DE.** The development of low-back pain after excision of a lumbar disc. *J Bone Joint Surg* 1989;71A:719-21.
6. **Schofferman J, Schofferman L, Zucherman J, Hsu K, White A.** Metabolic bone disease in lumbar pseudoarthrosis. *Spine* 1990; 15:687-9.
7. **Brown MD, Seltzer DG.** Perioperative care in lumbar spine surgery. *Orthop Clin North Am* 1991; 22:353-8.
8. **Carragee EJ.** Single-level posterolateral arthrodesis, with or without posterior decompression, for the treatment of isthmic spondylolisthesis in adults. A prospective, randomized study. *J Bone Joint Surg* 1997; 79A: 1175-80.
9. **Brown CW, Orme TJ, Richardson HD.** The rate of pseudoarthrosis (surgical nonunion) in patients who are smokers and patients who are nonsmokers: A comparison study. *Spine* 1986;11:942-3.
10. **Carpenter CT, Dietz JW, Leung KYK, Hanscom DA, Wagner TA.** Repair a pseudoarthrosis of the lumbar spine. A functional outcome study. *J Bone Joint Surg* 1996; 78A:712-20.
11. **Deguchi M, Rapoff AJ, Zdeblick TA.** Posterolateral fusion for isthmic spondylolisthesis in adults: Analysis of fusion rate and clinical results. *Spine* 1998; 11:459-64.
12. **Silcox DH, Daftari D, Boden SD, Schimandle JH, Hutton WS, Whitesides Jr.** The effect of nicotine on spinal fusion. *Spine* 1995; 20:1549-53.
13. **Silcox DH, Boden SD, Schimandle JH, Johnson P, Whitesides TE, Hutton, WC.** Reversing the inhibitory effect of nicotine on spinal fusion using an osteoinductive protein extract. *Spine* 1998; 23:291-6.
14. **Ueng SWIM, Lee MY, Li AFY, Lin SS, Tai CL, Shin CH.** Effect of intermittent cigarette smoke inhalation on tibial lengthening: experimental study on rabbits. *J Trauma* 1997; 42:231-8.
15. **Sánchez-Mariscal F, Izquierdo E.** Resultados preliminares del tratamiento quirúrgico del dolor lumbar con el sistema compacto C-D. *Rev Ortop Traum* 1994; 38 IB : 136-40.
16. **Herkowitz HN, Kurz LT.** Degenerative lumbar spondylolisthesis with spinal stenosis. *J Bone Joint Surg* 1991; 73A:802-8.
17. **Lorenz M, Zindrick M, Schwaegler P, Vrbos L, Collatz MA, Behal R, y cols.** A comparison of single-level fusions with and without hardware. *Spine* 1991; 16 (suppl 8):455-8.
18. **Kant AP, Dain WJ, Dean M, Uchida T.** Evaluation of lumbar spine fusion (plain radiographs versus direct surgical exploration and observation). *Spine* 1995; 20:2313-7.
19. **Heggness MH, Esses SI.** Clasificación de pseudoarthrosis of the lumbar spine. *Spine* 1991; 16 (supl 8):449-54.
20. **Toribatake Y, Hutton WS, Tomita K, Boden SD.** Vascularization of the fusion mass in a posterolateral intertransverse process fusion. *Spine* 1998; 23:1149-54.
21. **Bago J, Leon A, Pisa J, Villanueva C.** Aloinjerto o autoinjerto en las artrodesis lumbosacras. *Rev Ortop Traum* 1994; 38:127-31.
22. **Davne SH, Myers DL.** Complications of lumbar spine fusion with transpedicular instrumentation. *Spine* 1992; 17 (supl 6):184-9.
23. **Daftari TK, Whitesides TE, Heller JG, Goodrich AC, McCarey BE, Hutton WC.** Nicotine on the revascularization of bone graft. An experimental study in rabbits. *Spine* 1994;19:904-11.
24. **Riebel GD, Boden SD, Whitesides TE, Hutton WC.** The effect of nicotine on incorporation of cancellous bone graft in an animal model. *Spine* 1995; 20:2198-202.
25. **McGuire RA, Amundson GM.** The use of primary internal fixation in spondylolisthesis. *Spine* 1993; 18:1662-72.
26. **Zdeblick TA.** A prospective, randomized study of lumbar fusion. (Preliminary results). *Spine* 1993;18:983-91.