

# Fractura de Bennet con luxación metacarpofalángica del pulgar asociada

## Associated Bennett's fracture and metacarpophalangeal dislocation of the thumb

A. MARTÍNEZ MARTÍN, J. CUENCA ESPIÉRREZ, A. HERRERA RODRÍGUEZ, L. PÉREZ SERRANO

SERVICIO DE CIRUGÍA ORTOPÉDICA Y TRAUMATOLOGÍA. HOSPITAL UNIVERSITARIO MIGUEL SERVET. ZARAGOZA.

**Resumen.** Se presenta un raro caso de fractura de Bennett y luxación metacarpofalángica volar abierta del pulgar combinadas. La fractura de Bennett fue tratada mediante fijación percutánea con agujas. La luxación abierta volar fue reducida, y los ligamentos colaterales, los tendones extensores, y la cápsula dorsal, reparados quirúrgicamente. Cuatro semanas después apareció una infección de la articulación metacarpofalángica, que fue tratada mediante drenaje quirúrgico y antibioterapia. El daño resultante de esta articulación fue tratado mediante artrodesis con un fijador externo.

**Summary.** We report a rare case of simultaneous Bennett's fracture and metacarpophalangeal open volar dislocation of the thumb. The Bennett's fracture was treated by percutaneous pinning. The open volar dislocation was reduced and the collateral ligaments, the extensor tendons, and the dorsal capsule, were surgically repaired. An infection of the metacarpophalangeal joint appeared four weeks later, which was treated by surgical drainage and antibiotic therapy. The resultant damage of this joint was treated by arthrodesis with an external fixator.

### Correspondencia:

Ángel Antonio Martínez Martín  
C/Princesa, 11-13, 1ºC,  
50005 Zaragoza  
e-mail: anmarti@wanadoo.es

**Introducción.** Es relativamente frecuente la coincidencia de lesiones asociadas en varias articulaciones del primer radio de la mano.

La fractura de Bennett en ocasiones se asocia a otras lesiones, como fracturas del trapecio (1,2,3) o lesiones ligamentosas de la articulación metacarpofalángica del pulgar (4). En la literatura también se han comunicado casos de luxación simultánea de las articulaciones interfalángica y metacarpofalángica del pulgar (5,6), así como luxación simultánea de la articulación trapezometacarpiana y metacarpofalángica del pulgar (7). Existe un caso comunicado de fractura de Bennett asociada a una luxación

dorsal metacarpofalángica (8), pero no existe ningún caso de fractura de Bennett y luxación metacarpofalángica palmar del pulgar asociada. Se presenta un caso en el que se produce esta asociación.

**Caso clínico.** Se presenta el caso de un varón de 46 años que jugando al frontón se golpeó su mano derecha contra la pared, sufriendo una luxación palmar abierta metacarpofalángica del pulgar con una fractura de Bennett asociada. En la exploración clínica se observó una sección traumática completa de ambos tendones extensores y de la cápsula. Las estructuras vasculonerviosas estaban íntegras. La placa volar esta-

ba arrancada del metacarpiano. La radiología evidenció una luxación metacarpofalángica palmar y una fractura de Bennett asociada (Fig. 1). Se redujo la luxación, se repararon los ligamentos colaterales y los tendones extensores, y se estabilizó la fractura de Bennett con una aguja de Kirschner para mantener el fragmento fracturado de la base del metacarpiano en su posición, y dos agujas desde el primer al segundo metacarpiano para estabilizar el primer metacarpiano (Fig. 2). El dedo fue inmovilizado con un vendaje de yeso, pero en la cuarta semana postoperatoria se produjo una infección de la herida y de la articulación metacarpofalángica. Se retiraron las agujas de Kirschner, se drenó quirúrgicamente la articulación y se instauró una antibioterapia intravenosa. La infección se solucionó pero la articulación resultó muy dañada (Fig. 3) y fue necesario realizar una artrodesis de dicha articulación, para lo cual se utilizó un fijador externo (Fig. 4), consiguiéndose la artrodesis a las 11 semanas (Fig. 5).

Un año después el rango de flexión-extensión y de adducción-abducción de la articulación carpometacarpiana del pulgar era el 75% de lo normal. El paciente refería dolor moderado en la articulación carpometacarpiana cuando realizaba actividades de fuerza manual. La articulación artrodesada era indolora, y el paciente solo presentaba una limitación leve de su actividad habitual.

**Discusión.** Una combinación de lesiones como la descrita nunca se ha comunicado en la literatura. Las luxaciones palmares de la articulación metacarpofalángica del pulgar son poco frecuentes. Suelen presentar una rotura de los ligamentos colaterales y ser irreductibles debido a la interposición de la cápsula dorsal o uno o ambos tendones extensores (9, 10, 11). Se producen como consecuencia de un golpe directo en el dorso de la falange proximal que resulta en una hiperflexión de dicha articulación.

En nuestro caso, el impacto sobre la

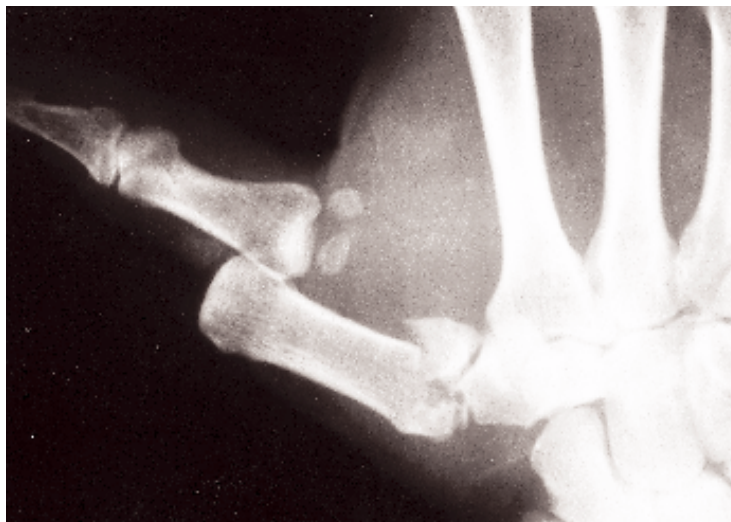

Figura 1. Fractura de Bennett con luxación metacarpofalángica palmar del pulgar asociada.

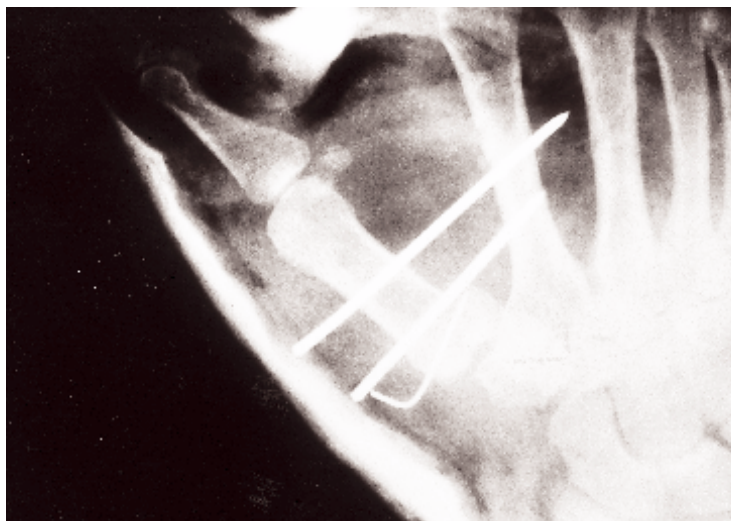
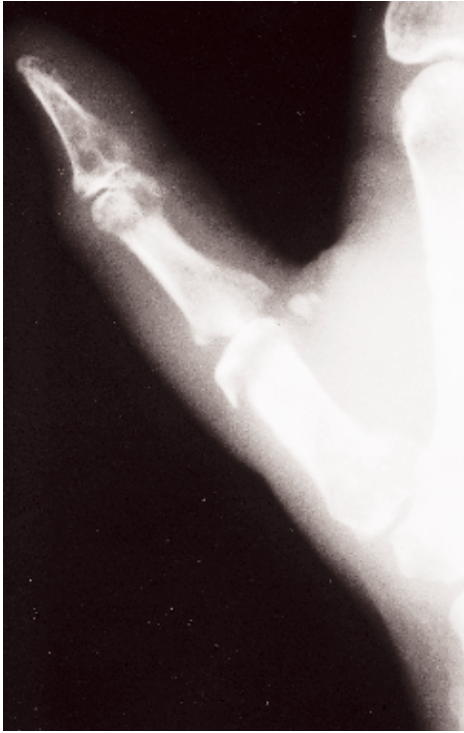
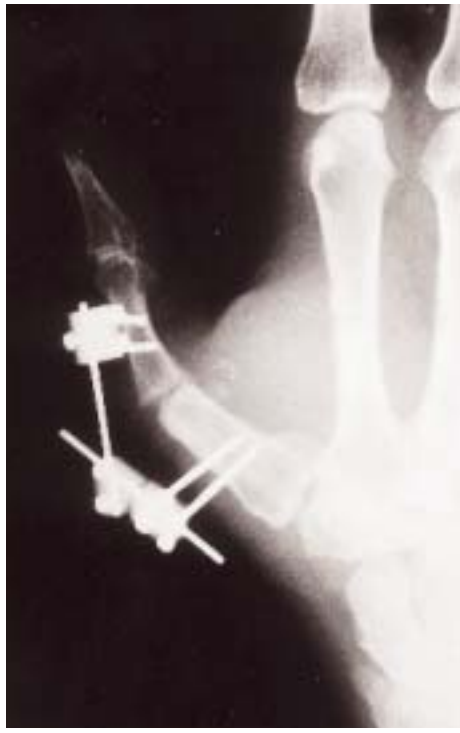
Figura 2. Radiografía que muestra la reducción de la luxación y la fijación percutánea de la fractura con agujas.

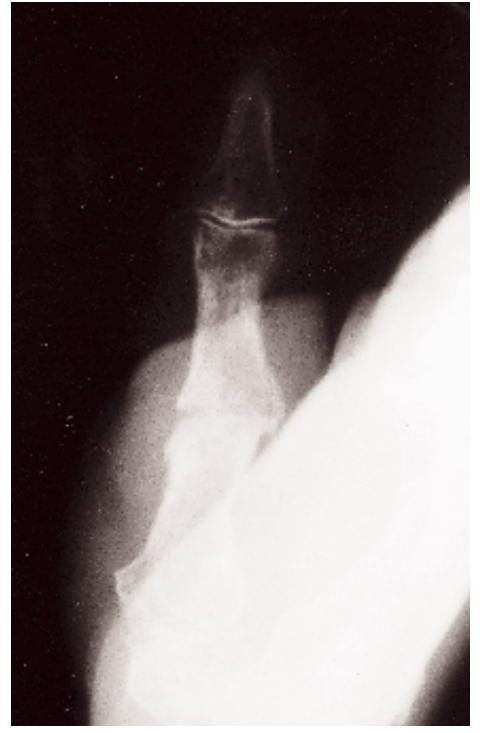articulación metacarpofalángica flexionada seccionó los tendones extensores y la cápsula dorsal, luxando la articulación hacia palmar y produciendo la rotura de los ligamentos colaterales y la placa volar. La fuerza del impacto continuó actuando a través de la diáfisis del primer metacarpiano que estaba parcialmente flexionada, causando la fractura de Bennett. En el caso de fractura de Bennett asociada a luxación dorsal metacarpofalángica del pulgar que hemos encontrado en la literatura (8), el mecanismo lesional fue una hiperextensión forzada de la articulación carpometacarpiana que luxó dorsalmente



**Figura 3.** Destrucción de la articulación metacarpofalángica.



**Figura 4.** Artrodesis con un fijador externo.



**Figura 5.** Consolidación de la artrodesis 11 semanas después.

dicha articulación y produjo posteriormente la fractura de Bennett.

En las luxaciones volares metacarpofalángicas del pulgar suele ser precisa la reducción abierta de la articulación porque la interposición de la cápsula dorsal, los tendones extensores, o la placa volar, la hacen irreduc-

tible (10,11). Es aconsejable la reparación de los ligamentos lesionados (10,11).

En nuestro caso aprovechamos la herida para reparar los ligamentos, la cápsula y los tendones, pero la infección de la articulación causó una destrucción importante que hizo aconsejable la artrodesis. ■

---

## Bibliografía

- 1. García-Elías A, Henríquez-Lluch A, Rossignani P, Fernández de Retama P, Orovio de Elizaga J.** Bennett's fracture combined with fracture of the trapezium. A report of three cases. *J Hand Surg* 1993; 18B:523-26.
- 2. Mody BS and Dias JJ.** Carpometacarpal dislocation of the thumb associated with fracture of the trapezium. *J Hand Surg* 1993; 18B:197-9.
- 3. Radford PJ, Wilcox DT, Holdsworth BJ.** Simultaneous trapezium and Bennett's fractures. *J Hand Surg* 1992; 17A:621-3.
- 4. Kjaer-Petersen K, Andersen K, Langhoff O.** Combined basal metacarpal fracture and ligament injury of the metacarpophalangeal joint of the thumb. *J Bone Joint Surg* 1991; 73B:176-7.
- 5. Lee JCH, See HF, Low CO.** Simultaneous open dislocations of the interphalangeal and metacarpo-phalangeal joints in a thumb-A case report. *Singapore Med J* 1996; 37:318-9.
- 6. Meriaux JL, Leviet D, Djermağ Y, Vilain R.** Un cas de luxation simultanée des articulations métacarpophalangienne et inter-phalangienne du pouce. *Rev Chir Orthop* 1983; 69:481-2.
- 7. Gerard F, Tropet Y, Obert L.** Trapezo-metacarpal and metacarpo-phalangeal dislocation of the thumb associated with a carpo-metacarpal dislocation of the four fingers. *Ann Chir Main* 1999; 18:205-8.
- 8. Jari S, Waseem M, Srinivasan MS.** Simultaneous Bennett's fracture and metacarpophalangeal dislocation of the same thumb in a soccer player. *Br J Sports Med* 2000; 34:463-4.
- 9. Gunther SF and Zielinski CJ.** Irreducible palmar dislocation of the proximal phalanx of the thumb-Case report. *J Hand Surg* 1982; 7:515-7.
- 10. Miyamoto M, Hirayama T, Uchida M.** Volar dislocation of the metacarpophalangeal joint of the thumb-A case report. *J Hand Surg* 1986; 11B:51-4.
- 11. Moneim MS.** Volar dislocation of the metacarpo-phalangeal joint. Pathologic anatomy and report of two cases. *Clin Orthop* 1983; 176:186-9.



Fotocopie y envíe este boletín

Deseo suscribirme a la Revista Española de Cirugía Osteoarticular por el plazo de un año a partir del número

**Datos personales**

Institución: .....  
Nombre y apellidos: .....  
Cargo: .....  
Especialidad: .....  
Dirección: ..... N.º ..... Piso: .....  
Cód. Postal: ..... Población: .....  
Provincia: ..... País: .....  
Tel.: ..... Fax: .....  
E-mail: .....

**Estudiante / MIR (Acreditación)**

Especialidad: .....  
Institución: .....  
Año en curso: .....

**Suscríbese ahora:**

Por teléfono:  
96 315 89 00

Por correo:  
Gobernador Viejo, 29  
46003 Valencia

Por fax:  
96 392 62 20

Vía Internet:  
engloba@engloba.net

**Importante:** Indíquenos su actividad y forma de pago para aplicarle la tarifa adecuada.

- Empresa/Institución (83 €)\*
- Profesional (67 €)\* (adjuntar justificación)
- MIR/Estudiante (53 €)\* (adjuntar justificación)

\* IVA: 4% incluido

**Forma de pago:**

- Talón bancario

**Orden de Pago. Domiciliación bancaria:**

Nombre del titular de la cuenta: .....  
Banco: .....  
Dirección: .....  
Cuenta:

Ruego a ustedes tomen nota de que hasta nuevo aviso deberán adeu-  
dar en mi cuenta el recibo presentado anualmente.

..... de ..... de 200....

Firma:

