

Osteolisis en artroplastia total de cadera metal-metal de segunda generación. Aportación de un caso

Osteolysis in total hip arthroplasty metal on metal of second generation. Case report

BELEN SERAL GARCÍA*, FERNANDO SERAL IÑIGO*, JOSE ANTONIO BEA***, TOMAS CASTIELLA MURUZABAL**.

*SERVICIO DE TRAUMATOLOGÍA Y CIRUGÍA ORTOPÉDICA. HOSPITAL CLÍNICO UNIVERSITARIO. ** SERVICIO DE ANATOMÍA PATOLÓGICA. HOSPITAL CLÍNICO UNIVERSITARIO. *** DEPARTAMENTO DE INGENIERÍA BIOMECÁNICA. CENTRO POLITÉCNICO SUPERIOR. UNIVERSIDAD DE ZARAGOZA.

Resumen. Presentamos un caso de un paciente de 63 años, portador de una prótesis total de cadera no cementada metal-metal, que a los quince meses de postoperatorio presentó una fractura periprotésica tras una caída. El paciente presentaba osteolisis y aflojamiento del cotilo y del vástago, con gran cantidad de líquido articular. Se practicaron estudios histológicos de los tejidos periprotésicos y un análisis de las superficies de contacto del cono del vástago. Se observaron pequeños infiltrados de células linfocíticas, y macrófagos de localización perivascular con partículas metálicas en su interior. Los cultivos fueron negativos para infección. Se detectó desgaste en la zona del cono del vástago en contacto con la cabeza, lo que justifica un rozamiento mecánico cabeza-cono. Se trata de un caso de osteolisis de presentación precoz, con movilización de los implantes no cementados, probablemente secundario a un aumento de la presión del líquido intraarticular.

Summary. A seventy-six-year-old patient was seen at our hospital, because he suffered a periprosthetic fracture 15 months after performing a metal-on-metal uncemented total hip arthroplasty. He had severe osteolysis and loosening of the total hip components, with a lot of intraarticular fluid. Histological examination of the periprosthetic tissues and biomechanical study of the damage of the materials were done. There were macrophages around the vessels with metal particles inside. All of the intraoperative cultures were negative for infection. This is an early loosening uncemented total hip arthroplasty due to osteolysis probably secondary to fluid pressure.

Correspondencia:

Dra. B. Seral García.
Pº Constitución 25, 2º dcha.
50001 Zaragoza.

Introducción. La osteolisis, acetabular ó femoral, en la evolución de la artroplastia de cadera se relaciona con la liberación de partículas de polietileno, metálicas, de cemento ó cerámica, que provocan un reclutamiento de macrófagos y una cascada bioquímica que lleva a la reabsorción ósea (1,2). Las partículas de polietileno serían las que tendrían un papel más importante, necesitando concentraciones de 1x10¹⁰ partículas/gramo de tejido, con tamaños inferiores a una micra para producir osteolisis progresiva (3).

La observación de que en las artroplastias totales de cadera metal-metal de primera generación tipo McKee-Farrar (4), aunque fueron abandonadas por tener más aflojamiento asépticos que la prótesis de Charnley, había poco desgaste de las superficies articulares, llevó a Müller (5) y a Weber (6) a volver a plantear las posibles ventajas del par de fricción metal-metal. En 1988, después de estudiar algunos casos de evolución favorable de 25 a 27 años, se desarrolla una segunda generación de artroplastias de cade-

ra metal-metal (Metasul de Sulzer Orthopaedics, Winterthur, Suiza).

En las artroplastias metal-metal de primera generación (7) la osteolisis se presentaba entre el 4,5% y el 35,5%. Con la segunda generación de metal-metal se ha visto que este problema vuelve a plantearse en algunos casos. (7,8).

En este trabajo aportamos un caso de osteolisis que evolucionó con fractura periprotésica en un paciente al que se le intervino por pseudoartrosis del cuello femoral con implantes no cementados (vástago de Zweymüller Alloclasic SL, cotilo no cementado Allofit, cabeza metasul y núcleo de Metasul incluido en el polietileno del cotilo).

Caso clínico. Paciente de 63 años de edad que tras sufrir un accidente de tráfico en 1998 fue intervenido quirúrgicamente de una fractura subcapital de cadera derecha realizándole una osteosíntesis con sistema DHS de AO. La evolución fue hacia la pseudoartrosis del cuello femoral por lo que se le implantó una prótesis de cadera derecha no cementada en febrero del 2000 con un vástago de Zweymüller Alloclasic SL del número 3, cotilo no cementado Allofit del 54 y cabeza Metasul de 28 mm de diámetro. (Fig.1A, 1B)

En mayo del 2001 ingresa tras caída de la bicicleta presentando una fractura periprotésica tipo I de Vancouver (Fig. 2), motivo por el que fue intervenido quirúrgicamente con los siguientes hallazgos intraoperatorios: gran cantidad de líquido marrónáceo en la cavidad articular y en la diáfisis femoral con metalosis, gran cavidad articular hasta el trocánter mayor con paredes de tejido reactivo gris oscuro, osteolisis y aflojamiento del cotilo y del vástago. No se observaron signos sépticos. Tras un abordaje de Watson-Jones modificado, se realizó un vaciado del líquido articular, se resecaron las paredes articulares, se extrajeron los componentes protésicos realizando un curetaje del cotilo y resección de la peana con extracción de la membrana a través de una ventana en la diáfisis femoral. Se realizó una osteosíntesis de la fractura con una

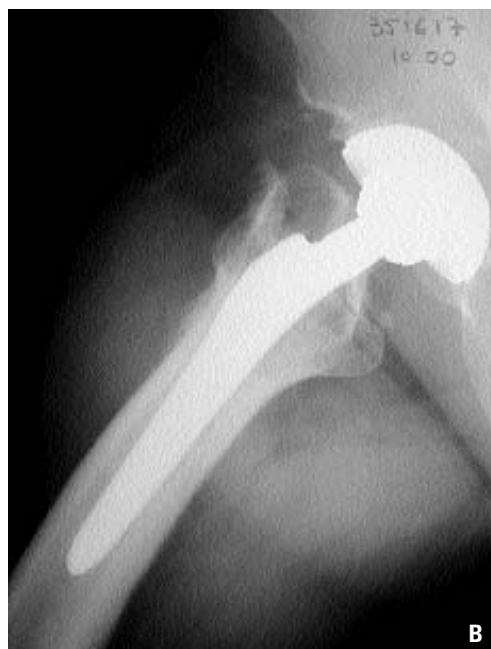
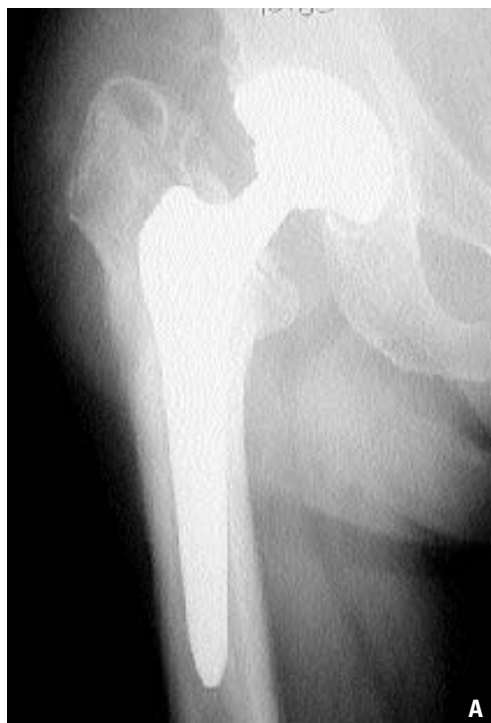
Figura 1. Control radiológico de la prótesis total de cadera en el postoperatorio inmediato. A) visión anteroposterior. B) visión axial.

placa de Dall-Miles.

La evolución ha sido favorable iniciando la deambulacion con ayuda de muletas a los 5 meses del postoperatorio.

Material y método. Se incluyeron en parafina las muestras de cápsula, las membranas femoral y acetabular, y los legrados

Tabla 1.
Características de los casos publicados

	Lida y cols (8)	Beaulé y cols (7)	Seral y cols
Nº casos	1	1	1
Cotilo	Weber cementado	No cementado	Allofit
Vástago	No cementado	No cementado	No cementado
Tiempo a revisión	16 meses	24 meses	15 meses
VSG		48 nm/h	19 nm/h
Aflojamiento aséptico del cotilo	SI	NO	SI
Aflojamiento aséptico del vástago femoral	NO	SI	SI
Localización osteolisis:			
- cálcár	SI	SI	SI
- trocánter menor	SI	SI	SI
- distal al vástago		SI	SI
Fractura periprotésica	NO	NO	SI
Rozamiento cotilo-vástago	SI	NO	NO

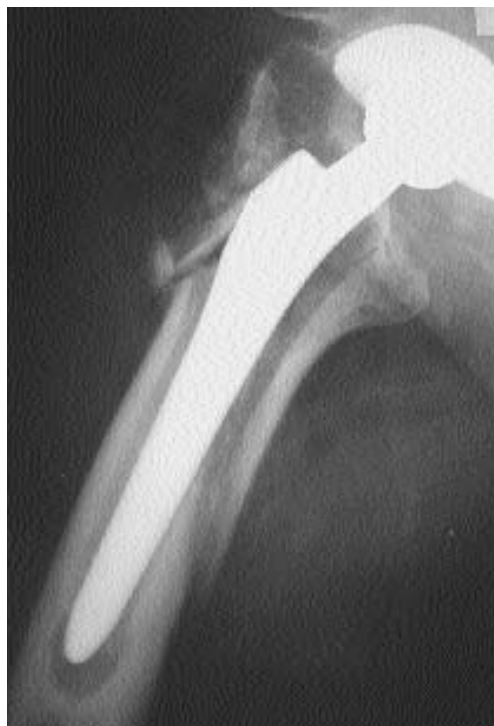

Figura 2. Fractura periprotésica. Osteolisis en zonas 1,2,3,5,6 y 7 de Gruen y en zonas II y III de Lee.

de la lesión femoral distal. Se practicaron cortes seriados y se tiñeron las muestras tisulares con hematoxilina y eosina. Se determinó la presencia de partículas metálicas (partículas densas, oscuras, con un borde refringente bajo luz polarizada) siguiendo el trabajo de Beaulé y cols (7).

Se analizó el desgaste de la superficie de

contacto del cono del vástago con la cabeza protésica mediante microscopio electrónico de barrido JEOL JSM 6400, de 3,5 nm de resolución, que lleva acoplado un sistema computerizado de análisis eXL-10 de LINK ANALYTICAL para el análisis de la energía de los rayos X dispersados.

Resultados. En el análisis histológico de la cápsula se observaba en algunas zonas necrosis, trombosis secundaria a la necrosis, y fibrosis. Existía alguna célula gigante multinucleada alrededor de los focos de necrosis. El tejido del fémur consistía en una membrana de colágena, láminas óseas necrosadas sin células en su interior y englobadas por tejido fibroso, macrófagos de localización perivascular que contenían partículas de metal en su interior (Fig. 3). Existía alguna zona de infiltrado linfocítico que sugiere una respuesta inmune, sin embargo no encontramos células inflamatorias como leucocitos polimorfonucleares. Todos los cultivos intraoperatorios fueron negativos para infección.

En el estudio del cono protésico se observaron signos de desgaste consistentes en bandas ó estrías con una orientación común, lo cual sugiere un origen mecánico (Fig. 4). En la Figura 5 se observaba que cada marca de erosión afecta a varias estrías de mecanizado. Tras el estudio de sendos espectros de rayos X correspondientes a la zona sin erosiones y a la zona erosionada, respectivamente, encontramos en ambos casos espectros idénticos cuyo pico máximo se situaba en 5,283 KeV, característico del titanio (Fig.6). No encontramos presencia de átomos de hierro ó cromo, procedentes del material quirúrgico. El estudio de la zona demostró que las marcas que se observaban correspondían al arranque del material, y no a una deposición. La Figura 7 mostraba una zona ampliada correspondiente a las erosiones de la Figura 5, donde se aprecian pequeñas virutas a punto de desprenderse de la prótesis. Esto puede verse también en la Figura 8, junto con unas marcas de desgaste orientadas todas ellas en la misma dirección.

Discusión. La presencia de osteolisis en las artroplastias de cadera metal-metal de primera generación es bien conocida. Schmalzried y cols (4) aportaron 4 casos (3 femorales y 1 acetabular), Szuszewicz y cols (9) un caso y otro caso Klapperich y cols (10). Todos los casos correspondían a implantes cementados lo cual influye en sus características clínicas, radiológicas e histológicas.

Willert y cols (11) estudiaron los hallazgos anatomopatológicos en 9 McKee-Farrar, 7 Müller y 3 Hugler artroplastias metal-metal. La reacción tisular a las partículas metálicas no era dominante, encontrando macrófagos que las contenían en la vecindad de los vasos, lo que pensaron era debido a su transporte por linfáticos perivasculares.

Doorn y cols (12) estudiaron 4 McKee-Farrar y 5 artroplastias de distintos modelos de segunda generación. A diferencia de las partículas de polietileno ó de cemento acrílico, las partículas metálicas no parecían estimular la producción de células gigantes. La necrosis, que en ocasiones era masiva, creen era de origen vascular por isquemia.

Seral y cols (13) estudiaron comparativamente la interfaz en un caso de artroplastia metal-polietileno y en un caso de metal-metal, ambas cementadas. En el caso de metal-metal las células gigantes eran escasas, siendo muy abundantes en el caso de metal-polietileno.

Howie y cols (14) estudiaron los efectos biológicos del cobalto y del cromo en modelos celulares y animales. La liberación de metales tanto por desgaste como por corrosión, tenía efectos tóxicos celulares. Antes de producirse la muerte celular, los macrófagos y los fibroblastos liberaban mediadores inflamatorios que actuaban sobre las células osteoblásticas y que "in vitro" inducían la reabsorción ósea.

Los casos publicados por Iida y cols (8) y Beaulé y cols (7) (Tablas 1 y 2) son similares al nuestro, con la diferencia de que Iida y cols encontraron un cotilo cementado movilizado, lo cual parece influir en el

Tabla 2.
Estudio de los implantes, análisis histológicos e identificación de los metales

	Lida y cols. (8)	Beaulé y cols. (7)	Seral y cols.
Alteración del cuello del implante.	SI	SI	SI
Macroscópicos	Tejidos negros	Tejidos grisáceos	Tejidos grisáceos
Titanio	SI	-	-
Cobalto	NO	-	-
Cromo	NO	-	-
Polietileno	NO	NO	NO
Partículas metálicas	SI	SI	SI
Células gigantes	Muchas	Escasas	Escasas
Necrosis	-	SI	SI
Linfocitos	-	NO	SI
Polimorfonucleares	-	NO	NO

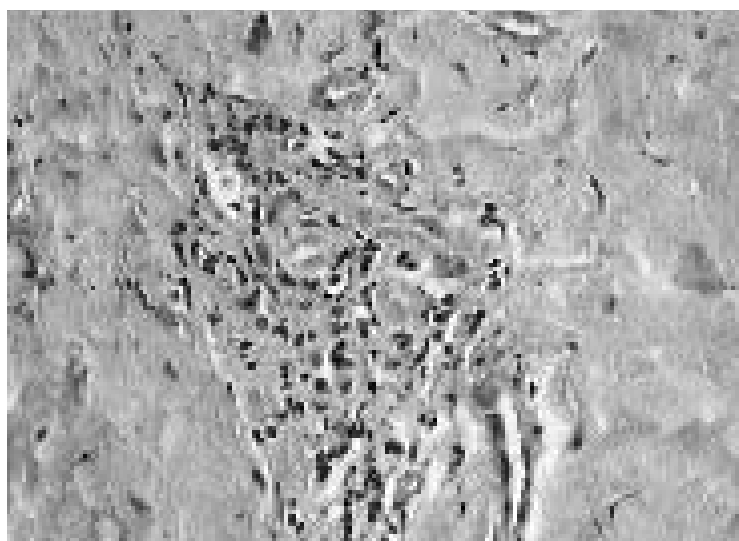


Figura 3. Estudio histológico con metalosis en la interfaz femoral (hematoxilina-eosina, x20).




Figura 4. Aspecto macroscópico de los componentes protésicos. Detalle del desgaste en el cono del vástago.




Figura 5. Microscopía electrónica del cono. Huellas del desgaste.




Figura 6. Estudio con rayos X de la zona sin erosionar y la zona erosionada.

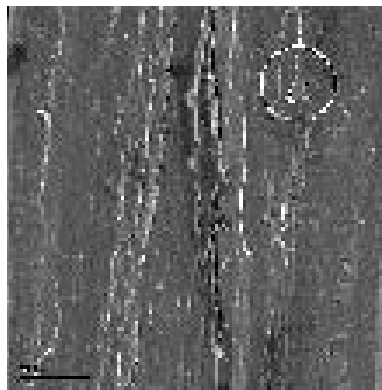


Figura 7. Microscopía electrónica del cono. Detalle de la zona de desgaste, con evidencias de arranque de viruta por procesos de desgaste.




Figura 8. Microscopía electrónica del cono. Zona erosionada con bandas de desgaste y virutas a punto de desprenderse.

hallazgo de abundantes células gigantes y de que su hallazgo metálico es de titanio y no de cromo ó cobalto. Nuestros hallazgos anatomopatológicos coinciden con los de Beaulé y cols (Tabla 2)

La osteolisis en artroplastia total de cadera de segunda generación tiene una expresión clínica, radiológica y anatomopatológica muy particular. Su presentación es precoz entre los 16 y 24 meses de la artroplastia primaria, provocando manifestaciones clínicas que exigen una revisión tanto con implantes fijos ó aflojados. En nuestro caso lo más llamativo fue el acúmulo de exudado seroso en el llamado espacio articular efectivo de Schmalzried (15), lo que como proponen Beaulé y cols (7) provoca una presión en los fluidos que según Van der Vis (16) determina la osteolisis. No hemos encontrado un

gran número de partículas metálicas en el tejido periprotésico femoral. Pero sí hemos observado tras estudio con microscopio electrónico zonas de desgaste a nivel del contacto del cono del vástago con la cabeza, con evidencias de arranque de viruta, lo que estaría justificado por un rozamiento mecánico cabeza- cono.

Pensamos como Beaulé y cols que la osteolisis se trata de un problema multifactorial. Serían factores desfavorables en la evolución del metal-metal de segunda generación el rozamiento codo-vástago, la luxación de la prótesis y la mala orientación de los implantes.

La fricción entre la cabeza de cromo y cobalto y el cono de titanio podría ser otro factor negativo a valorar dados los hallazgos en nuestro caso. ■

Bibliografía

1. **Harris WH.** The problem is osteolysis. *Clin Orthop* 1995; 311:46-53.
2. **Wright TM, Goodman SB.** Implant wear. The future of total joint replacement. Rosemont: AAOS 1996; p. 29-65.
3. **Kadoya Y, Kobayashi A, Ohashi H.** Wear and osteolysis in total joint replacements. *Acta Orthop Scand* 1998; 278(supl):1-16.
4. **Schmalzried TP, Szuszcwicz ES, Akizuki KH, Petersen TD, Amstutz HC.** Factors correlating with long term survival of McKee-Farrar total hip prostheses. *Clin Orthop* 1996; 329(supl):48-59.
5. **Müller ME.** The benefits of metal on metal total hip replacements. *Clin Orthop* 1995; 311:54-9.
6. **Weber BG.** Experience with the Metasul total hip bearing system. *Clin Orthop* 1996; 329(supl):69-77.
7. **Beaulé PE, Campbell P, Mirra J, Hooper JC, Schmalzried TP.** Osteolysis in a cementless second generation metal on metal hip replacement. *Clin Orthop* 2001; 386:159-65.
8. **Iida H, Kanedo E, Takada H, Uchida K, Kawanabe K, Nakamura T.** Metallosis due to impingement between the socket and the femoral neck in a metal on metal bearing total hip prosthesis. *J Bone Joint Surg* 1999; 81A:400-3.
9. **Szuszcwicz ES, Schmalzried TP, Petersen TD.** Progressive bilateral pelvic osteolysis in a patient with McKee-Farrar metal-metal total hip prostheses. *J Arthroplasty* 1997; 12:819-24.
10. **Klapperich C, Graham J, Pruitt L, Ries MD.** Failure of a metal on metal total hip arthroplasty. *J Arthroplasty* 1999; 14:877-881.
11. **Willert HG, Buchhorn GH, Göbel D, Köster G, Schaffner S, Schenk R, Semlitsch M.** Wear behavior and histopathology of classic cemented metal on metal hip endoprotheses. *Clin Orthop* 1996; 329(supl):160-86.
12. **Doorn PF, Mirra JM, Campbell PA, Amstutz HC.** Tissue reaction to metal on metal total hip prostheses. *Clin Orthop* 1996; 329(supl):187-205.
13. **Seral García B, Castiella Muruzabal T, Paniagua Royo L, Segura Mata J, Seral Iñigo F.** Interfase patológica por fricción metal-metal y metal-polietileno. Diferencias microscópicas. *Rev Esp Cir Osteoast* 1996; 31:171-6.
14. **Howie DW, Rogers SD, McGee MA, Haynes DR.** Biologic effects of cobalt chrome in cell and animal models. *Clin Orthop* 1996; 329(supl):217-32.
15. **Schmalzried TP, Jasty M, Harris WH.** Periprosthetic bone loss in total hip arthroplasty. Polyethylene wear debris and the concept of the effective joint space. *J Bone Joint Surg* 1992; 74A:849-63.
16. **Van der Vis HM, Aspenberg P, Marti RK, Tigchelaar W, Van Noorden CJF.** Fluid pressure causes bone resorption in a rabbit model of prosthetic loosening. *Clin Orthop* 1998; 350:201-8.