

# Acrometástasis. A propósito de dos casos

## Acrometastases. Report of two cases

J. REPÁRAZ PADRÓS, A. J. ARENAS PLANELLES, J. MARTÍNEZ MARISCAL, A. J. GARBAYO MARTURET  
SERVICIO DE CIRUGÍA ORTOPÉDICA Y TRAUMATOLOGÍA. HOSPITAL DE NAVARRA. PAMPLONA.

**Resumen.** Se presentan dos casos de acrometástasis localizados en la falange distal de los dedos de un pie y de una mano. Ambos casos habían sido diagnosticados previamente de lesiones malignas (carcinoma epidermoide de pulmón en el primer caso y carcinoma folicular de tiroides en el otro caso). El tratamiento consistió en la amputación del dedo afectado en ambos pacientes.

**Summary.** Two cases of acrometastases in the distal phalanges of the foot and the hand are presented. Both cases were diagnosed previously of malignant lesions (epidermoid carcinoma of lung in the first case and follicular carcinoma of thyroid in the second one). Treatment consisted in amputation of the affected great toe and ring finger in both patients.

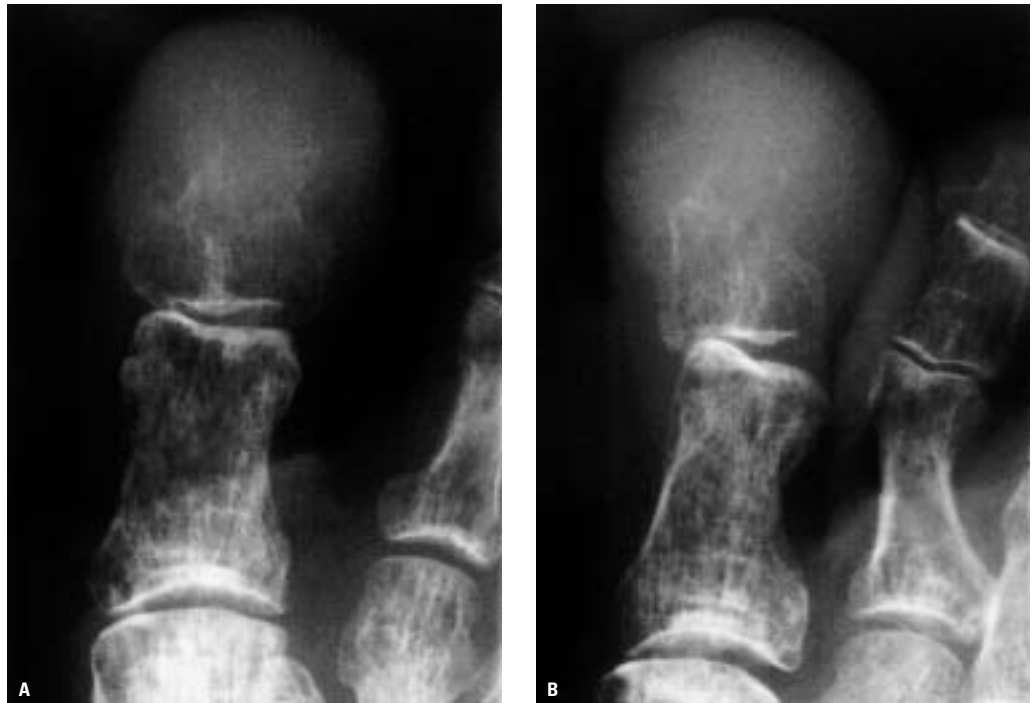**Introducción.** Las metástasis óseas de los tumores malignos son muy frecuentes. Aproximadamente el 30 % de los pacientes que sufren tumores malignos desarrollan diseminación ósea, pero tan sólo el 0,007 al 0,3 % de tales pacientes presentan acrometástasis, esto es, metástasis en las partes más distales de los miembros (manos o pies) (1). Las acrometástasis son normalmente lesiones preterminales y a menudo constituyen parte de la diseminación metastásica difusa. Cuando estas lesiones aparecen como hallazgos aislados, es habitual que su diagnóstico se retrase y que su tratamiento no sea el adecuado (1,2).

Presentamos en este trabajo dos casos de afectación metastásica de la falange distal del primer dedo del pie izquierdo y del 4º dedo de la mano izquierda, en dos pacientes distintos. En ambos casos existía un diagnóstico previo de tumor maligno: en el primero de ellos se trataba de un carcinoma

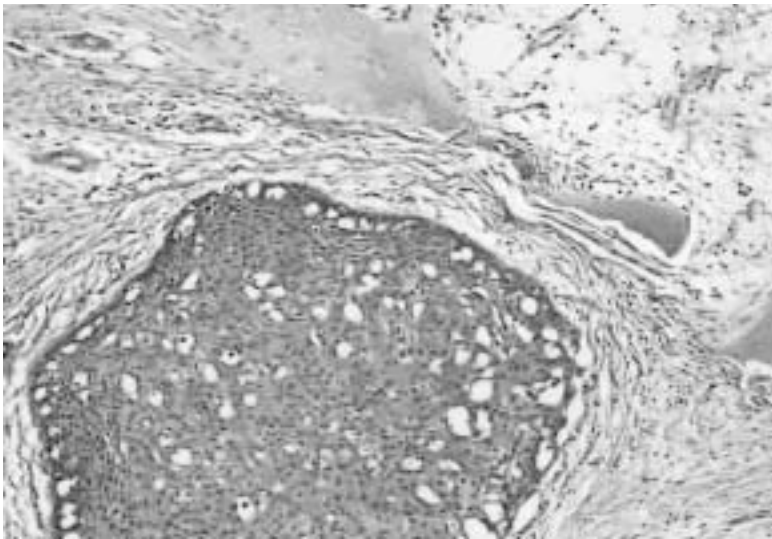
epidermoide de pulmón, mientras que en el otro caso, la lesión era un carcinoma folicular de tiroides.

**Caso 1.** Varón de 76 años de edad diagnosticado un año antes de carcinoma de pulmón. Refería dolor progresivo y tumefacción en la porción distal del primer dedo del pie izquierdo sin que existiera traumatismo previo en el mismo. El paciente había sido diagnosticado inicialmente de paroniquia y tratado mediante avulsión de la uña afectada. El dolor persistió tras dicha intervención quirúrgica, de gran intensidad y que no calmaba con el uso de analgésicos habituales. Tampoco mejoraba con el tratamiento antibiótico instaurado tras el hallazgo de una imagen osteolítica en la falange distal, que hizo pensar en la existencia de una osteomielitis a ese nivel (Figs. 1a y 1b). Debido a la persistencia del dolor, se realizó finalmente la amputación del dedo afectado a nivel

**Correspondencia:**  
Antonio Arenas Planelles.  
Servicio de C.O.T.  
Hospital de Navarra.  
C/Irunlarrea, 3.  
Pamplona-31008.  
ajosearenas@yahoo.es



**Figura 1.** Estudio radiográfico en 2 proyecciones del primer dedo del pie izquierdo del caso 1 que muestra una destrucción osteolítica completa de la parte distal de la segunda falange del dedo afectado.

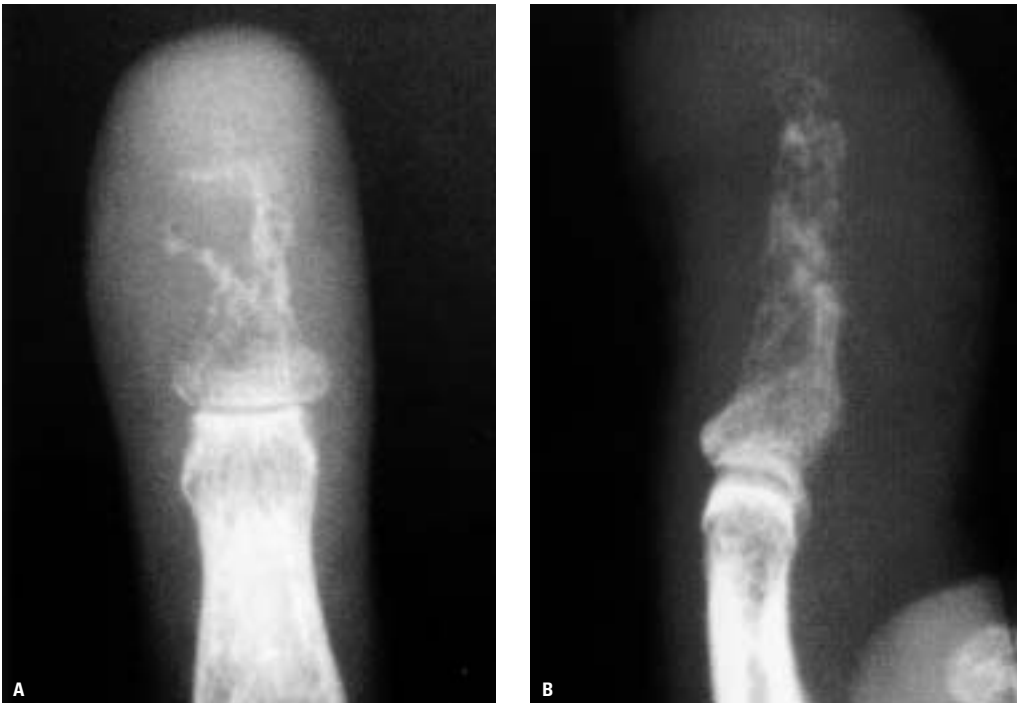


**Figura 2.** Grupo de células metastásicas de carcinoma epidermoide de pulmón próximas a una trabécula ósea (Hematoxilina & Eosina, x 100).

del tercio distal de la primera falange. El estudio histológico concluyó que la lesión se trataba de una metástasis ósea de un carcinoma broncogénico (Fig. 2).

**Caso 2.** Mujer de 61 años de edad con antecedentes de psoriasis y carcinoma folicular

de tiroides. Siete años antes había sido intervenida quirúrgicamente de la tumoración, practicándosele una extirpación total del tiroides. Hacía un año se había detectado la existencia de metástasis pulmonares en un TAC torácico. Además, se le había diagnosticado de una recidiva local del tumor, tratándose la misma con radioterapia. En las últimas semanas, acudió a Urgencias por presentar dolor, tumefacción y coloración azulada en la parte distal del dedo anular izquierdo sin traumatismo previo. En la exploración clínica se apreció una masa de partes blandas, mal definida y de coloración azulada. El estudio radiográfico demostraba una amplia zona osteolítica en la falange distal del 4º dedo de la mano izquierda, sin afectación de la articulación interfalángica distal de dicho dedo (Figs. 3a y 3b). Tres semanas después, la tumoración había crecido, haciéndose más dolorosa la parte más distal del dedo. Dada la situación clínica de la paciente, se decidió realizar una amputación del dedo afectado a nivel del tercio medio de la segunda falange. El diagnóstico histológico fue de lesión metastásica ósea de carcinoma folicular de tiroides

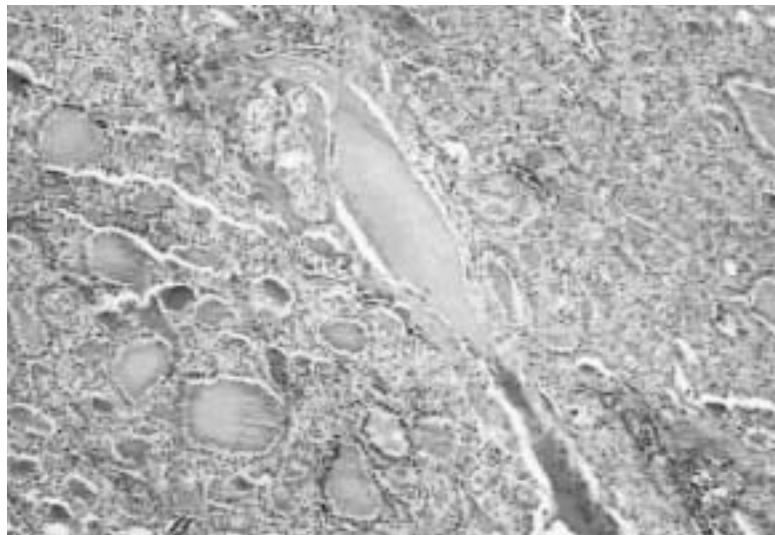


**Figura 3.** Radiografías en proyecciones antero-posterior y lateral del 4º dedo de la mano izquierda del caso 2 que pone en evidencia una amplia zona osteolítica en la falange distal.

sin afectación del lecho ungueal ni del pulpejo del dedo (Fig. 4).

**Discusión.** A pesar de su rareza, las acrometástasis pueden ser muy importantes por dos principales razones. Por una parte, pueden ser en ocasiones la manifestación inicial de una neoplasia oculta y diseminada. Además, pueden confundirse con otras enfermedades esqueléticas y tratarse por este motivo de forma inadecuada (1-3). Los casos presentados en este trabajo habían sido diagnosticados previamente de carcinoma de pulmón y de tiroides, y sin embargo el tratamiento inicial fue inadecuado en ambos.

Las acrometástasis ocurren con mayor frecuencia en los hombres y su incidencia es más elevada en pacientes con edades comprendidas entre 40 y 80 años (2,4). Esta lesión, cuando afecta al primer dedo del pie puede presentarse clínicamente como una paroniquia o una osteomielitis de una falange (2). En la mayoría de los pacientes en que se encuentra afectada la mano, estas metástasis se encuentran normalmente en la mano dominante (1). Los autores justifi-



**Figura 4.** Metástasis de carcinoma folicular de tiroides en cuyo interior se aprecia una trabécula ósea (Hematoxilina & Eosina, x 20).

can esta mayor incidencia por el hecho de que la mano dominante recibe un mayor flujo sanguíneo que la contralateral, y además porque está más expuesta a los microtraumatismos repetidos (1).

Las metástasis localizadas en las falanges pueden ser difíciles de diferenciar radiológi-

camente de las osteomielitis. Las metástasis, sin embargo, muestran una destrucción más difusa de la falange afectada, y el hueso entero se vuelve osteoporótico (2). Ocasionalmente, la falange es totalmente destruida y reemplazada por una masa de tejidos blandos. Las metástasis que afectan las falanges son osteolíticas, con destrucción trabecular evidente (2, 3). La reacción perióstica propia de un proceso inflamatorio no suele observarse (2, 4). Estas lesiones no invaden normalmente el cartílago o el espacio articular; la articulación no suele verse afectada o atravesada por la lesión tumoral; incluso en los casos con destrucción ósea amplia, queda preservada con frecuencia de forma característica una estrecha capa de hueso subcondral (2,4). La neoplasia, al crecer, puede provocar un abombamiento progresivo de la cortical adelgazada. Finalmente, la lesión rompe la cortical debilitada, invadiendo las partes blandas adyacentes de forma homogénea (2,4).

En revisiones previas, la afectación metastásica de los huesos de la mano triplica en frecuencia a la encontrada en los huesos de los pies (1). En la serie de Healey y cols. (1986), la afectación metastásica de las falanges era normalmente una lesión esquelética aislada. Por el contrario, cuando las acrometástasis afectaban el tarso o el metatarso, generalmente se veían afectados dos o más huesos (1). En la mano, las falanges son el lugar más habitual de afectación metastásica, especialmente las falanges distales (5). La incidencia de afectación de la mano constituye algo más del 0,1 % de la totalidad de las metástasis (5). A nivel del pie, los huesos tarsianos se encuentran afectados en el 50 % de los casos, los metatarsianos en el 23 % y las falanges en el 17 % restante (2,4).

El pulmón es el sitio más común de localización de neoplasias primarias que metastatizan en la mano (2,4,5). En la serie de Healey y cols. (1986), la afectación pulmonar era evidente en cerca de la mitad de los

pacientes que cursaron con acrometástasis en la mano (1). El cáncer de mama y de riñón son los siguientes en frecuencia (5). Frente a esto, el tracto genito-urinario y el colon son los lugares más comunes de precedencia de acrometástasis en el pie (1,2,4). La mayoría de las neoplasias son carcinomas; sólo 6 sarcomas condicionaron acrometástasis en la revisión bibliográfica realizada por Kerin (5).

El tratamiento de estas lesiones debería ir dirigido al alivio del dolor y a la restauración de la función de la extremidad afectada (1,2,4). El principio general para el manejo de estos pacientes sería conseguir estos objetivos de la forma más rápida y segura posible, sin añadir complicaciones yatrogénicas (2). Para obtener este fin se han descrito una serie de procedimientos paliativos que han resultado efectivos para el tratamiento de estas lesiones.

Entre estos, se pueden citar la radioterapia local, la desarticulación y/o amputación de las falanges o de los dedos afectados bajo anestesia regional, y el curetaje de la lesión asociado al relleno de la misma con metilmetacrilato (1,2,4,6). En su trabajo publicado en 1986, Healey y cols. afirmaban que la amputación de la falange, del dedo o del radio afectado era el tratamiento de elección en la mayoría de las lesiones solitarias localizadas en falanges, metacarpianos o metatarsianos, cuando el período esperado de supervivencia de los pacientes era de varios meses (1).

El pronóstico de estas lesiones es malo (6). La presencia de metástasis en las manos o en los pies se encuentra normalmente asociada a una diseminación de la neoplasia, con el mal pronóstico que esto conlleva. La media de supervivencia apuntada tras el diagnóstico de las acrometástasis ha sido de 5,3 meses en los casos en que la mano era la zona afectada y de 9,9 meses cuando eran los huesos del pie el lugar de asiento de la lesión metastásica (4).

## Bibliografía

- 1. Healey J.H, Turnbull A.D.M, Miedema B, Lane J.M.** Acrometastases. A study of twenty-nine patients with osseous involvement of the hands and feet. *J Bone Joint Surg* 1986; 68A:743-6.
- 2. Shepherd D.M, Dzikowski C.M, Chussid F.** Bronchogenic carcinoma mimicking paronychia and osteomyelitis in the great toe. *J Foot Ankle Surg* 1997; 36:115-9.
- 3. Khashaba A.** Acrometastasis. *Am J Emerg Med* 2000; 18:502.
- 4. Zindrick M.R, Young M.P, Daley R.J, Light T.R.** Metastatic tumors of the foot. Case report and literature review. *Clin Orthop* 1982; 170:219-25.
- 5. Kerin R.** Metastatic tumors of the hand. A review of the literature. *J Bone Joint Surg* 1983; 65A:1331-5.
- 6. Raissouni Z, Ismael F, Elmrini A, Boutayeb F.** Acrométastase de la main. Présentation d'un cas. *Acta Orthop Belg* 2002; 68:297-300.