

La fractura-luxación de Monteggia. Tratamiento y pronóstico. A propósito de 35 casos.

Monteggia fracture-dislocation. Treatment and prognosis. Report of 35 cases.

A. ARENAS PLANELLES, J. A. ORTEGA ARRUTI, M. ORTEGA SÁEZ, A. ARENAS MIQUÉLEZ
SERVICIO DE CIRUGÍA ORTOPÉDICA Y TRAUMATOLOGÍA. HOSPITAL DE NAVARRA. PAMPLONA.

Resumen. Estudio retrospectivo de 35 casos de fractura-luxación de Monteggia tratados entre los años 1990 y 2003. Los resultados fueron satisfactorios en 29 pacientes, regulares en 4 casos y malos en los 2 restantes. Conclusiones: El tratamiento de esta lesión debe ser ortopédico en pacientes en edad infantil. En los adultos, por el contrario, el tratamiento debe ser quirúrgico y consistir en una osteosíntesis estable de la fractura del cúbito, a poder ser con una placa tipo DCP. La reducción de la luxación de la cabeza del radio debe intentarse siempre de forma ortopédica pues los resultados así conseguidos son mejores. Si no es posible, puede intentarse la reducción abierta, evitando siempre que sea posible la exéresis de la cabeza radial. Por otra parte, el diagnóstico y el tratamiento deben realizarse lo más precozmente posible para poder obtener un buen resultado funcional.

Summary. We present a retrospective study of 35 cases of Monteggia fracture-dislocation treated between the year 1990 and 2003. The results were satisfactory in 29 patients, intermediate in 4 cases and poor in the 2 remaining ones. Conclusions: Treatment of this injury must be orthopaedic in childhood. In the adults, on the contrary, the treatment must be surgical and to consist of a stable osteosynthesis of the fracture of the ulna with a DCP type plate. Reduction of the head of the radius dislocation must be always tried by orthopaedic methods since the results like that obtained are better. If it is not possible, the open reduction can be tried, avoiding providing that there is possible the resection of the radial head. On the other hand, diagnosis and treatment must fulfil early to be able to obtain a good functional result.

Introducción. La fractura-luxación de Monteggia es una lesión caracterizada por la asociación de una fractura del cúbito en su porción proximal o media con una luxación de la cabeza del radio (1-3). La lesión fue descrita por primera vez en 1814 por Giovanni Monteggia, que en su trabajo aportó 2 casos de fractura del tercio proximal del cúbito que se asociaba con una luxación hacia delante de la cabeza radial. Es una lesión poco frecuente (1,3,4), y representa entre el 5 y el 7% del conjunto de las fracturas del antebrazo (3,5), o el 2% de las fracturas que ocurren en la región del codo en los niños (4). Esta afección puede pre-

sentarse tanto en los niños como en la edad adulta (4-8). A pesar de su rareza, siempre ha sido considerada de gran importancia por los graves trastornos que pueden acompañarla, bien por ser tratadas de forma inadecuada o por haber pasado desapercibida en un primer momento la luxación radio-humeral (4,6). Cuando no se diagnostica y trata a tiempo, puede quedar como secuela una limitación de la movilidad articular y una incapacidad funcional importante en la extremidad traumatizada (6). Dada su rareza y las repercusiones que conlleva su tratamiento, el motivo de este trabajo es presentar una serie de 35 casos de fractura-luxación de

Correspondencia:
Antonio Arenas Planelles.
Servicio de COT.
Hospital de Navarra.
C/ Irunlarrea, 3.
Pamplona-31008.
ajosearenas@yahoo.es

Monteggia atendidos en nuestro Servicio desde el año 1990 hasta finales del 2003. Los autores analizan los tratamientos y resultados de la serie, discutiendo los diferentes métodos terapéuticos descritos en otros artículos que tratan sobre este tema.

Material y métodos. Para la realización del presente estudio se ha analizado de forma retrospectiva el material clínico de 35 pacientes afectos de fractura-luxación de Monteggia, tratados todos ellos en nuestro Servicio entre 1990 y el año 2003. De los 35 casos, 26 eran varones y 9 eran mujeres. Su edad oscilaba entre 12 y 75 años, con un valor medio próximo a los 37 años. El lado afectado era el derecho en 9 ocasiones y el izquierdo en las 26 restantes. La morfología de la fractura era del Tipo I de Bado en 17 casos (Fig. 1), del Tipo II en 10 pacientes, del tipo III en 3 ocasiones y del tipo IV en los 5 casos restantes. La fractura del cúbito era abierta en 6 ocasiones (grados I o II de Gustilo); 2 pacientes presentaban una fractura conminuta de la porción proximal del cúbito; en 4 casos la fractura del cúbito era bifocal (a nivel proximal y medio). Doce de los pacientes de la serie presentaban fractura de la cabeza o del cuello del radio (4 fracturas simples sin desplazamiento y 8 fracturas complejas, desplazadas y/o conminutas). Otras lesiones observadas fueron las siguientes: fractura proximal del húmero homolateral en 1 caso, fractura diafisaria del húmero en 3 pacientes, fractura de la paleta humeral de la misma extremidad en otro caso, fractura distal de radio en la misma extremidad en 2 casos. Seis pacientes eran politraumatizados, con diversas fracturas a otros niveles y lesiones viscerales de diferente gravedad. La causa de la lesión fue una caída casual en 21 casos, accidentes de tráfico en 12 pacientes y accidentes laborales (atrapamiento de la extremidad en una máquina con torsión forzada de la misma) en los 2 casos restantes.

Todos los pacientes, exceptuando uno (el más joven de la serie, de 12 años de edad), fueron tratados quirúrgicamente. En el paciente que fue tratado ortopédicamente, que presentaba una lesión tipo I de

Bado, se consiguió la reducción mediante tracción y manipulación del foco de fractura del cúbito, a lo que se asoció una presión firme sobre la cabeza del radio. En los casos tratados quirúrgicamente, se procedió a la reducción abierta de las fracturas y posterior osteosíntesis de las mismas. Se utilizaron placas DCP para estabilizar el cúbito en 21 casos (Fig. 2 y 3) (aplicadas en la cara dorsal del cúbito en las fracturas más proximales y en la cara externa en las fracturas que afectaban al tercio medio de este hueso). Se utilizaron 2 placas para estabilizar las fracturas del cúbito y el radio en las lesiones tipo IV de Bado (5 casos). Se utilizó también doble placa en el cúbito en 2 pacientes con fractura bifocal del mismo. En otra fractura bifocal se recurrió a la combinación de un cerclaje de alambre y una placa. En otros 4 casos se utilizó cerclaje aislado para mantener la reducción de la fractura cubital. El caso restante se trataba de una fractura abierta del cúbito. Por ese motivo, se optó por estabilizar provisionalmente dicha fractura con una aguja de Kirschner, que fue sustituida por una placa una vez que se consiguió la curación de la herida. El tratamiento de las fracturas de la cabeza radial consistió en una reducción de la misma en los 4 casos en que la fractura era simple y en la resección total de la cabeza en los 8 pacientes cuya fractura era muy desplazada y/o conminuta. En los 22 casos en que la luxación de la cabeza radial no se acompañaba de fractura de la misma, la reducción pudo conseguirse en todos ellos de forma ortopédica. Sólo en un caso fue preciso estabilizar provisionalmente la cabeza radial con una aguja de Kirschner percutánea cóndilo-radial, pues la reducción era inestable y tendía a recidivar el desplazamiento. Las lesiones fueron tratadas de urgencia en 30 de los casos de la serie (el caso ortopédico y 29 casos tratados quirúrgicamente). Dos pacientes fueron intervenidos dentro de la primera semana tras el traumatismo y los otros 3, entre los 8 y los 30 días desde el momento de la lesión. Tras la reducción, todos los pacientes fueron inmovilizados con yeso braquio-antebraquial, con el codo en flexión de 90° y el antebrazo en la posi-

ción de rotación de mayor estabilidad para la cabeza radial, normalmente en supinación moderada, durante 4-6 semanas. Para la evaluación de los resultados hemos utilizado el método propuesto por Reckling (9) en su trabajo publicado en 1982. Según dicho procedimiento, los resultados finales se basan en el rango de movilidad activa de la muñeca, antebrazo y codo de la extremidad lesionada. Otros criterios de valoración tales como la posibilidad de realización de las actividades de la vida diaria, la capacidad laboral y el grado de dolor tienen una buena correlación con el grado de limitación de la movilidad antes mencionado. Para estos autores, el resultado es bueno o satisfactorio cuando hay menos de 10° de pérdida de movilidad en la muñeca, antebrazo y/o codo. El resultado es regular cuando la pérdida de movilidad está entre 10° y 30°. Por último, el resultado es malo cuando la reducción de la movilidad supera los 30°.

Resultados. No se registraron complicaciones de la herida (infecciones, necrosis, dehiscencias) en ninguno de los casos intervenidos quirúrgicamente. 5 de los casos presentaron lesiones neurológicas en el momento del traumatismo: 2 neuroapraxias de la rama motora del radial que se recuperaron espontáneamente, una parálisis del nervio interóseo anterior que también evolucionó a la recuperación total y una lesión parcial de plexo braquial del lado homolateral que evolucionó al restablecimiento total de la función. El caso restante presentó una parálisis del nervio cubital que no tendió a recuperarse de forma satisfactoria, y cuyo resultado final fue malo. Durante la evolución se registraron 2 retardos de consolidación del cúbito. Ambos casos se presentaron en pacientes que fueron tratados de forma diferida (a los 8 y 10 días respectivamente). En uno de los casos, la lesión era de tipo IV y fue tratada con dos placas. El otro caso, se trataba de una fractura abierta grado II de cúbito (lesión tipo I de Bado), que fue tratado con una osteosíntesis provisional con una aguja que posteriormente fue cambiada por una placa DCP. Siete pacientes presentaron una subluxación

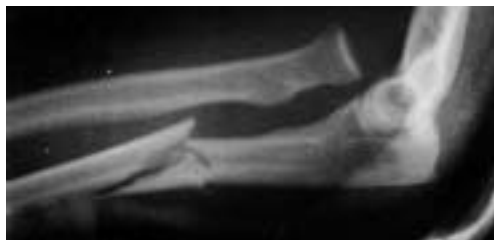

Figura 1. Radiografía en proyección lateral de codo que pone de manifiesto una fractura-luxación de Monteggia tipo I de Bado.

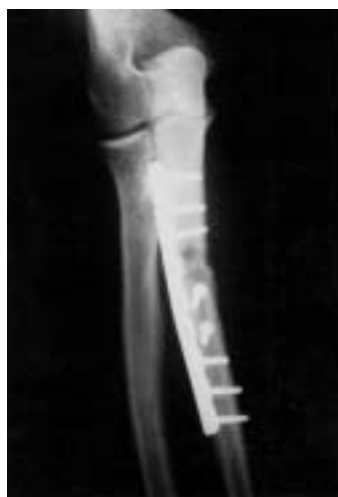

Figura 2. Examen radiográfico en proyecciones A-P y lateral que muestra el tratamiento quirúrgico de una lesión tipo I de Bado

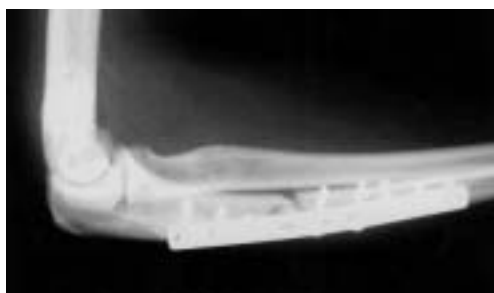


Figura 3. Examen radiográfico en proyecciones A-P y lateral que muestra el tratamiento quirúrgico de una lesión tipo I de Bado

ción radial residual, todas ellas ocurridas en casos en que se efectuó una resección de la cabeza radial durante la intervención primaria. 14 pacientes de la serie cursaron con rigidez del codo (flexo-extensión y/o pronosupinación), que era leve en 8 casos y moderada o severa en los 6 restantes (resultado final regular o malo).

El tiempo de consolidación de las fracturas osciló entre 6 y 22 semanas, con un valor medio algo superior a las 12 semanas. El período de recuperación de los pacientes tenía un valor mínimo de 10 semanas y un tiempo máximo de 60 semanas (valor me-

dio: 22,6 semanas). El período de seguimiento mínimo ha sido de 15 meses y el valor máximo de 150 meses (tiempo medio: 63,5 meses). Los resultados fueron satisfactorios (buenos o excelentes) en 29 de los pacientes, regulares en 4 casos y malos en los 2 restantes. Los 6 pacientes que tuvieron un resultado regular o malo, cursaron con rigideces moderadas o severas y 2 de ellos precisaron de la realización de artroplastia del codo con un resultado regular y otro malo. Los 2 casos con mal resultado tenían en común que habían sufrido un politraumatismo severo, con trauma craneo-encefálico grave que precisó ingreso en UCI prolongado. Ambos casos presentaron fracturas comminutas de la porción proximal del cúbito y de la cabeza radial, y en los 2 se practicó la resección de la cabeza del radio. En uno de los casos la fractura del cúbito era abierta y tipo II de Bado, presentaba parálisis cubital y fue intervenido tardíamente (a los 24 días, cuando lo permitió su estado general). Cursó con una rigidez severa del codo y acabó siendo sometido a una artrodesis de esta articulación. En el 2º caso, la fractura era tipo III de Bado y también cursó con rigidez del codo que justificó una artroplastia del mismo. De los 4 casos que presentaron resultado regular, 2 eran pacientes de edad (74 y 75 años), y 2 habían sufrido politraumatismos graves. En un caso, la fractura del cúbito era abierta. Dos de los pacientes habían sido tratados de forma diferida (6 y 8 días respectivamente). Tres de los pacientes cursaron con rigidez moderada pero el dolor era leve.

Discusión. Revisando la bibliografía hemos encontrado diferentes formas de clasificar estas lesiones, basándose cada una de ellas en un criterio distinto. Trillat, en su trabajo publicado en 1969 establecía 3 grupos, teniendo en cuenta el asiento de la fractura del cúbito (10). En el grupo I incluía las fracturas diafisarias del cúbito asociadas a una luxación radial en cualquier dirección. El grupo II estaba compuesto por las fracturas metafiso-epifisarias proximales del cúbito con luxación de la cabeza del radio. El grupo III englobaba las fracturas del

cúbito a cualquier nivel, asociadas a lesiones del húmero o del radio (cabeza, diáfisis o región distal). Estas últimas son las más raras y presentan muchos grados de complejidad. Brack establece una clasificación distinta que se basa en el tipo de mecanismo lesional: fracturas en extensión (85 % de los casos), fracturas en flexión (10 %) y fracturas en abducción (5 %), con luxación lateral (11). Otros autores prestan mayor atención a la dirección del desplazamiento de la cabeza del radio (5,12,13). Benjamín (1980) ha clasificado las lesiones de Monteggia en 2 tipos: 1) fractura por extensión, la más frecuente, constituyendo entre el 85 % y el 90 % de los casos; en este tipo, la cabeza radial se luxa anterior y externamente; y 2) fractura por flexión, que se produce en el 10-15% de los casos y la cabeza radial se desplaza en sentido posterior (12). Tachdjian, en su tratado de Ortopedia apuntaba que existen 3 tipos de fractura de Monteggia (4). El Tipo I o tipo de extensión, en el que la cabeza radial está luxada hacia delante y la fractura cubital presenta una angulación volar. Es la forma más común y constituye el 85 % de los casos. El tipo II o tipo de flexión, caracterizado por la luxación posterior de la cabeza del radio y la angulación dorsal de la fractura cubital. El Tipo III está definido por la luxación lateral de la cabeza del radio y la angulación externa del foco de fractura. Letts y cols., en su trabajo publicado en 1985 aportaron una clasificación que se basaba tanto en la dirección de la luxación de la cabeza del radio como en el tipo de fractura del cúbito (14). En el tipo A se aprecia una luxación anterior de la cabeza radial asociada a una deformación plástica del cúbito. El tipo B se caracteriza por la misma luxación anterior a la que se asocia una fractura en tallo verde del cúbito. En el tipo C la luxación es también anterior pero se combina con una fractura completa del cúbito. En el tipo D, la luxación es posterior y la fractura cubital asienta en la metafisis proximal del mismo. Por último, el tipo E está definido por una luxación lateral de la cabeza radial asociada a una fractura en tallo verde de la porción metafisaria proximal del cúbito. Al igual

que Letts y cols., otros autores han basado también su clasificación de estas fracturas en la dirección del desplazamiento de la cabeza del radio y en el sentido de la angulación de la fractura del cúbito (15,16).

En la actualidad, la clasificación anatómo-patológica más utilizada por la mayoría de los autores (2,5,9,15-18) es la descrita por Bado en 1962, que tiene en cuenta no sólo la variedad de la luxación de la cabeza del radio sino también el nivel y la dirección de la angulación de la fractura del cúbito (2,5). Además se caracteriza por su simplicidad de aplicación en la práctica clínica diaria (5). En esta clasificación se incluyen 4 tipos distintos. En el tipo I se combina una luxación volar o anterior de la cabeza radial y una fractura del cúbito en su región diafisaria o metafisaria proximal con angulación en sentido anterior (Fig. 1). El tipo II incluye una luxación posterior o postero-lateral de la cabeza radial y una fractura de la diáfisis del cúbito con angulación posterior. El tipo III se caracteriza por una fractura metafisaria proximal del cúbito asociada a una luxación lateral o antero-lateral de la cabeza del radio. Por último, el tipo IV está definido por una fractura en la unión del tercio proximal con el tercio medio del cúbito y el radio, a las que se asocia una luxación anterior de la cabeza radial (fractura tipo I de Bado + fractura diafisaria del radio al mismo nivel o a nivel inferior de la fractura del cúbito). El tipo I es la forma clínica más habitual, tanto en los adultos como en los niños, constituyendo entre el 60 % y el 70 % de los casos dependiendo de las series revisadas (5,8,9,13,14,16-18): 23 lesiones tipo I de un total de 37 en la serie de Reckling de 1982 (9), 28 de 33 casos en el trabajo de Letts y cols. (14) o 20 de 35 en la publicación de Ring y Waters (1996) (lesiones en niños) (8). Para otros autores, esto no es así, siendo menos frecuentes que otros tipos de lesiones (7 lesiones tipo I de un total de 48 en pacientes adultos) (7). El resto de las lesiones son menos frecuentes en general (5,8,9,11,13,14,17-20), afectando las lesiones tipo II a pacientes adultos (5,7,9,11,17,18) y las tipo III preferente-

mente a los niños (5,9,13,15,18,20). En nuestra serie también predominaron las lesiones tipo I de Bado.

Las lesiones de Monteggia pueden producirse tras un traumatismo directo sobre la cara posterior del antebrazo lo suficientemente importante como para fracturar el cúbito y luxar secundariamente la cabeza del radio (2,4,5,9,12,17,18). No obstante, especialmente en los niños, el mecanismo lesional suele ser con mayor frecuencia indirecto, tras sufrir el paciente una caída con la mano extendida y el antebrazo en cualquier grado de rotación (5). Para dicho mecanismo de producción se han descrito distintas teorías que se citan a continuación. La lesión por hiperextensión es ocasionada al caer con la mano extendida en cualquier grado de rotación del antebrazo. La extensión forzada del codo conlleva una contracción refleja del bíceps braquial que provoca la luxación de la cabeza radial. El cúbito, entonces, no puede soportar todo el peso del cuerpo y se fractura secundariamente por sobrecarga (2,4,5,9,14,18). La 2ª teoría es por hiperpronación. El paciente sufre una caída con el antebrazo fijo en pronación forzada. Al chocar con el suelo con la mano extendida, se produce una fractura en el cúbito, y por un efecto de palanca, debido a que el antebrazo se encuentra en máxima pronación, el fragmento proximal del cúbito desplaza la cabeza radial que se luxa hacia delante (2,4,5,9,12,17,18). El mecanismo de aducción forzada es característico en los niños. Una caída sobre el brazo extendido determina que la fuerza se transmita por una línea medial al cúbito. Debido a una aducción súbita y exagerada en el momento en que el antebrazo absorbe el peso del cuerpo al caer, se produce una fractura en tallo verde al nivel de la unión metafisodiafisaria proximal del cúbito y una luxación lateral de la cabeza del radio (2,5,17,18).

Las lesiones de Monteggia son diagnosticadas fácilmente en el paciente adulto debido a la severidad de las mismas, pero pueden pasar desapercibidas con mucha frecuencia en los niños (13). En lesiones no muy graves, con angulación mínima de la

fractura del cúbito, la luxación de la cabeza radial puede pasar inadvertida en muchas ocasiones (16). El reconocimiento tardío de la luxación de la cabeza del radio en estos casos, puede complicar de forma importante su tratamiento (16). El diagnóstico precoz de estas lesiones dependerá en gran parte del grado de sospecha de las mismas por parte del especialista y de que el estudio radiográfico del codo aporte las proyecciones adecuadas que permitan visualizar la luxación de la cabeza radial (3). La principal causa de los fallos diagnósticos (que pase inadvertida la luxación radial) suele ser de origen radiográfico (placas de mala calidad o en proyección no correcta) o por una defectuosa evaluación de las radiografías (21).

El tratamiento de las fracturas recientes debe tener como principio básico restablecer la anatomía exacta y la longitud del cúbito, pues esto va a condicionar tanto la reducción como la contención de la cabeza radial (2,10). La reducción de la fractura del cúbito es el gesto esencial del tratamiento, pues la reducción de la luxación radial no será posible si antes no se obtiene la reducción de la fractura cubital. Además, se debe conseguir el mantenimiento estricto de la reducción cubital a fin de permitir la consolidación ósea y la cicatrización ligamentosa (10). Por otra parte, si es posible, las lesiones deben ser tratadas de forma urgente (3). El tipo de fractura del cúbito es el que determina si la fractura es estable o no, y por tanto si precisa de estabilización ortopédica o quirúrgica (8,15). Una diferencia importante entre las lesiones de Monteggia en los niños y en los adultos es el tipo de fractura del cúbito. En los niños, las fracturas son normalmente más estables y permiten el mantenimiento de la reducción anatómica con un yeso. Por el contrario, en los adultos las fracturas suelen ser completas y a menudo conminutas, y requieren la aplicación de sistemas de osteosíntesis estables (8). Otros autores consideran, sin embargo, que los principios del tratamiento se establecen mejor teniendo en cuenta la dirección de la luxación de la cabeza del radio y no el tipo de fractura del cúbito (18).

En el tratamiento ortopédico de estas lesiones, la técnica de la reducción debe revertir el mecanismo productor de las mismas (4,5,18). Las fracturas tipo I de Bado (anteriores por extensión) se reducen en flexión. Mediante tracción longitudinal con el antebrazo en supinación, se procede a la alineación del cúbito, realizando presión manual directa sobre la cabeza del radio para reponerla en su disposición habitual. Seguidamente, manteniendo la presión firme sobre la cabeza radial, se lleva el antebrazo supinado hasta una flexión de 90-110° con el fin de relajar el bíceps, y se inmoviliza la extremidad con un yeso largo braquio-antebraquial durante un período de 6-10 semanas dependiendo de la edad del paciente (2,4-6,8,9,11,13,18). Las lesiones tipo II de Bado (posteriores por flexión) se reducen por el contrario en extensión y aducción (5). Algunos autores mantienen la reducción conseguida con un yeso en extensión completa del codo (2,4,18). No obstante, una vez obtenida la reducción ésta suele ser estable y, por tanto, es aconsejable que la inmovilización se realice en una posición más funcional, es decir, con el codo en flexión de 90° y el antebrazo en discreta supinación (5,6,10). Por lo que respecta a las lesiones tipo III de Bado (con luxación lateral), su reducción se consigue en extensión, supinación y abducción. Estas fracturas tienen la peculiaridad de ser en muchas ocasiones en tallo verde por ocurrir en la infancia. En estos casos, se recomienda completar la fractura para obtener la reducción correcta de la cabeza radial y evitar de esa forma el efecto resorte que luxa de nuevo la cabeza del radio (5,6,11). Una vez conseguida la reducción y confirmada la misma, se debe inmovilizar la extremidad en un yeso braquio-antebraquial con el codo flexionado. El grado de flexión variará dependiendo de la dirección en que esté luxada la cabeza radial. Cuando esta luxación sea en sentido lateral o antero-lateral, la inmovilización deberá realizarse en una flexión de 110-120°. Si por el contrario, la cabeza radial se encuentra luxada en sentido postero-lateral, la posición de inmovilización deberá ser en una flexión de 70-80°. Además, a

la posición de flexión habrá que asociar una supinación forzada del antebrazo (18). En cuanto a las indicaciones, la reducción ortopédica bajo anestesia general debe ser el tratamiento de elección de estas lesiones en los niños, dados los buenos resultados funcionales de que se acompaña (1,3-5,8-11,13,14,18). Por el contrario, en los pacientes adultos la reducción cerrada de estas fracturas no da generalmente buenos resultados (9,10,13,22). También está indicado el tratamiento conservador en las fracturas estables, incompletas o en tallo verde (8,18) y en las fracturas transversas y metafisarias (15), ya que en éstas puede ser suficiente un vendaje escayolado para mantener la reducción. Para algunos autores, incluso, puede intentarse también este tratamiento en las lesiones inestables, aunque sea difícil conseguir un resultado satisfactorio en las mismas (18). Smith (1976) apuntaba que la mayoría de estas fracturas pueden reducirse por métodos incruentos con buenos resultados funcionales, y recomendaba intentar la reducción a cielo cerrado bajo anestesia general como medida de elección (6).

Cuando fracasa el tratamiento conservador, bien porque la fractura del cúbito pierda la corrección conseguida (15) o la cabeza del radio tiende a luxarse de nuevo, puede entonces estar indicado el tratamiento quirúrgico, con el fin de reducir y estabilizar la fractura del cúbito con la adecuada fijación interna y al mismo tiempo reducir la cabeza del radio luxada (6,9,10,18). Por otra parte, si la reducción primitiva no ha sido satisfactoria o si la lesión ha sido diagnosticada de forma tardía, puede también estar indicada la reducción a cielo abierto (6,14,15). Dependiendo de las características de la fractura y de la dificultad del tratamiento de la misma, se utilizará uno u otro sistema de fijación. Si la reducción ortopédica de la fractura del cúbito es posible, pero es inestable y tiende a desplazarse de nuevo, se realizará una estabilización percutánea de la fractura con agujas de Kirschner intramedulares (5,8,9,13-15,17-19). Si por el contrario, la fractura es compleja y no puede reducirse por métodos cerrados, o es muy inestable, estará indicada la reducción

abierta y posterior estabilización de la fractura mediante osteosíntesis interna (1-3,5,7,9-13,18). Revisando la bibliografía hemos observado que los procedimientos que se pueden utilizar para mantener reducida la fractura son diferentes para los distintos autores. Una vez conseguida la reducción anatómica del cúbito a cielo abierto, se puede estabilizar la fractura con agujas de Kirschner (18), enclavados intramedulares (6,10,12,15), cerclajes de alambre a tensión apoyados en agujas de Kirschner intramedulares (1,22), o placas atornilladas tipo DCP, como método que aporta más estabilidad al foco de fractura (Fig. 2 y 3) (1-3,5-8,10-12,17,18,22,23). Cuando se recurre a las placas, Ring y cols. (1998) recomiendan aplicarlas en la cara dorsal del cúbito para contrarrestar las fuerzas tensionales que existen a nivel del foco de fractura cubital. Además, aconsejan moldear la placa y adaptarla lo mejor posible a la porción proximal del cúbito, pues esto permite la introducción de más tornillos en el fragmento proximal y proporciona un montaje más sólido (7). Frente a esto, otros autores prefieren evitar la colocación dorsal de la placa, pues ésta puede producir irritación en las partes blandas superpuestas, y por este motivo recomiendan fijar la placa en la cara lateral del cúbito, ya que si se coloca en la cara medial se corre el riesgo de dañar el nervio cubital (3). Por otra parte, cuando la fractura del cúbito es conminuta y la fijación interna rígida no puede ser conseguida debido a la pérdida ósea en la zona, puede ser útil el aporte de injerto óseo cortico-esponjoso (1,5,10). Entre nuestros casos, se ha recurrido para la osteosíntesis del cúbito de forma mayoritaria a las placas atornilladas. En las fracturas más proximales lo habitual ha sido colocarlas en la cara dorsal, de acuerdo con las ideas de Ring (7). Por lo que respecta a las fracturas del tercio medio de la diáfisis, la tendencia ha sido a colocar las placas en la cara lateral del cúbito (3), más aplanada y con mejor cobertura muscular.

Una vez restablecida la alineación y la longitud del cúbito, y tras su osteosíntesis estable, lo recomendado normalmente en la

bibliografía es la reducción ortopédica de la luxación de la cabeza del radio, siempre que sea posible (3,5,9-11,17,18,22,23), y la inmovilización con un yeso (10). Si no se consigue de esta forma la reducción, habrá que proceder a la reducción quirúrgica de la misma (3,4,6,7,9-12,14,15,17,18,22). La causa que probablemente impide la reducción cerrada de la luxación es la interposición de partes blandas entre las superficies articulares incongruentes, y entre éstas se pueden citar la cápsula articular, el ligamento anular desplazado o dislacerado, fragmentos cartilaginosos u osteocondrales, etc (2-5,9-12,18,22). Durante la intervención deberá procederse a la extracción de los tejidos interpuestos, a la reposición de la cabeza radial en su localización normal y posteriormente a la reconstrucción del ligamento anular de la forma más completa posible para ayudar a estabilizar la articulación radio-cubital lesionada (2-7,9-12,14,15,17,18,22). Una vez reducida la cabeza del radio, aunque parezca estable, en algunos trabajos se recomienda la estabilización provisional de la misma con el fin de favorecer la cicatrización de las estructuras cápsulo-ligamentosas (10,14,18). Dicha estabilización puede conseguirse mediante una aguja de Kirschner transfixiante radio-cubital (14) o húmero-radial (10,18), introducida de forma percutánea, con el codo en 90° de flexión y mantenida durante 3 semanas (10). Otros autores, por el contrario, desaconsejan dicho método salvo en casos excepcionales debido a la posibilidad de migración o ruptura de la aguja (5-11). Cuando la luxación de la cabeza radial no puede ser reducida ni a cielo abierto, algunos autores han optado por realizar una resección de la misma (9,22). Sin embargo, otros no son partidarios de este gesto quirúrgico en las lesiones recientes, y creen que puede ser utilizado tan sólo como una intervención paliativa cuando no exista otro recurso (10,12). En la fase aguda, recomiendan reducirla o dejarla "in situ", por el riesgo importante de complicaciones que pueden presentarse si se efectúa este gesto: osificaciones heterotópicas, desplazamiento en sentido proximal de la diáfisis radial que

se acompaña de una luxación radio-cubital distal, etc (12). En nuestra serie, en todos los casos se consiguió la reducción ortopédica de la luxación de la cabeza radial, una vez reducida y estabilizada la fractura cubital. Tan sólo en un caso fue preciso el mantenimiento provisional de la misma con una aguja de Kirschner, por la tendencia que presentaba a la subluxación.

En los casos en que a las lesiones habituales de la fractura-luxación de Monteggia se asocia una fractura de la cabeza o del cuello del radio, habrá que intentar la reducción abierta y fijación interna de la misma (3,7,10). Si no es posible reconstruir la cabeza fracturada por tratarse de una fractura conminuta, lo indicado es realizar de entrada una exéresis de la misma (3,7,9,10,22). Si la estabilidad del codo puede resultar dañada por dicho gesto, deberá valorarse la posibilidad de colocar una prótesis de cabeza radial, ya sea temporal o permanente (3). En los casos en que la fractura de la cabeza radial es parcelar, se puede proceder a la extracción del fragmento desplazado (7,10) o incluso no hacer nada (10). En nuestros pacientes se procedió a la reducción abierta en 4 casos con fractura simple y a la resección de la cabeza en otros 8 que presentaban una fractura conminuta de la cabeza radial.

Durante la intervención quirúrgica también debe actuarse sobre la apófisis coronoides fracturada, efectuando una reducción anatómica y estable de la misma, ya que si consolida mal, lo normal es la evolución a la artrosis del codo con el consiguiente mal resultado final (7). La fijación puede conseguirse mediante un tornillo de compresión interfragmentaria introducido desde la superficie posterior del cúbito (7) o con una lazada de hilo de nylon fuerte (10).

En lesiones tipo IV de Bado en las que están fracturados ambos huesos del antebrazo, es conveniente estabilizar de forma rígida ambos huesos, comenzando a poder ser con la osteosíntesis del cúbito, y continuando con la fijación del radio una vez reducida la cabeza radial (3,7,10).

La fractura-luxación de Monteggia puede pasar inadvertida con bastante frecuencia (4,14,15,21,24-26), especialmente en

los casos en que la fractura del cúbito es incompleta (26). Incluso cuando el diagnóstico se ha hecho de forma correcta y se ha tratado la lesión adecuadamente mediante reducción cerrada, dicha reducción puede perderse hasta en un 20 % de los casos, sobre todo cuando la fractura del cúbito tiene un trazo oblicuo (26). La consecuencia de cualquiera de estas situaciones es que la lesión se hace crónica (4,14-16,25,26), caracterizándose por una consolidación viciosa del cúbito (4,5,7-10,12,15,25,26), asociada normalmente a una luxación inveterada de la cabeza del radio (4-6,8-10,12,15,16,22,25,26). Cuando esto ocurre, aunque en algunos casos se ha propuesto la abstención terapéutica (4,21), en la mayoría de los trabajos se recomienda el tratamiento quirúrgico. Dada la dificultad de reducir la luxación radial debido a la consolidación viciosa del cúbito, algunos autores preconizan la osteotomía correctora del mismo (10,15,16,21,25), tras la cual la reducción radial es más sencilla y puede conseguirse a cielo cerrado (25), o en la mayoría de los casos quirúrgicamente, siendo éste en general, el procedimiento de elección (4,5,8,9,14-16,21,24,25). Durante la intervención quirúrgica, existen autores que recomiendan reseca el tejido fibroso que rellena el espacio articular, para de esta manera permitir una mejor reducción de la cabeza radial (15,25). Una vez conseguida dicha reducción, en diversos trabajos se propone reconstruir el ligamento anular (5,10,15,16,25,26) de la manera lo más anatómica posible, para dar una mayor estabilidad a la articulación luxada y dificultar la reluxación. A este gesto, algunos autores añaden una osteosíntesis provisional con una aguja de Kirschner húmero-radial que mantenga congruente la articulación mientras cicatrizan los ligamentos reconstruidos (10,15,16,25,26).

Una intervención que ha sido realizada en casos no reductibles es la resección de la cabeza radial. Esta intervención, sin embargo, debe ser considerada como una intervención "de rescate", y ser utilizada tan sólo cuando no exista ninguna otra posibilidad de tratamiento (5,10,25). Además, en la

época de crecimiento debe estar totalmente contraindicada por los graves trastornos funcionales de que puede acompañarse (4,10,21,25).

Otras complicaciones descritas han sido el retardo de la consolidación o la pseudartrosis de la fractura del cúbito (4-6,9,10,12,22). Se dan generalmente en pacientes adultos, tratados de forma conservadora o con sistemas de osteosíntesis inestables (5,9,10,22), y cuando los focos de fractura no tienen contacto entre los fragmentos (22). Cuando se producen, el tratamiento debe consistir en la fijación interna estable de la fractura asociada a un aporte de injerto de hueso esponjoso (10,12,22). También son bastante frecuentes las lesiones neurológicas, sobre todo las que afectan a la rama motora del nervio radial (1-6,8-11,13-15,17,18,20,22,24,26), que aparecen generalmente en relación con fracturas tipo III de Bado, con desplazamiento lateral de la cabeza radial (2, 3, 5, 11, 14, 18, 20). Se trata en general de neuroapraxias y su evolución natural es hacia la recuperación espontánea en pocos meses (1-3,5,8,10,13,14,18,20,22,23,26). Si transcurrido cierto tiempo, la recuperación no se produce, algunos autores recomiendan la revisión quirúrgica de dicho nervio (2,3,5,20). Aparte del nervio radial, también pueden verse afectados otros troncos nerviosos en relación con este tipo de fractura (nervio mediano, nervio cubital, etc.) (1,3,13,17,18,20,23,26). Las calcificaciones y osificaciones periarticulares pueden presentarse en los casos en que la luxación de la cabeza del radio ha precisado una reducción abierta (4,5,9,12,22). Están probablemente relacionadas con la demora en el tratamiento o con la excesiva brusquedad en las manipulaciones para conseguir la reducción (5,12). Cuando aparecen, la consecuencia es una restricción importante de la movilidad del codo y una notable incapacidad (9,22). Se pueden observar dos patrones distintos de osificación: formación de hueso nuevo alrededor del cuello, de la cabeza del radio, y en la región del ligamento anular (18); también puede ocurrir una verdadera miositis osificante

(4,5,12,18), que aparece 3-4 semanas tras la lesión, y que suele tener un buen pronóstico (18). Una forma especial de osificación postraumática es la aparición de una sinóstitosis radio-cubital proximal (4,5,7,9,12,26), en la que la fusión ósea se produce entre el cuello del radio y el foco de fractura del cúbito (12), dando generalmente un mal resultado funcional en los pacientes (7,9). La causa de la sinóstitosis y su relación con la reducción abierta de la cabeza del radio son desconocidas, pero probablemente el trauma adicional del abordaje quirúrgico sobre la zona pueda haber desempeñado un papel importante

en su formación (9). Para evitar esta complicación, es conveniente no utilizar abordajes únicos para cúbito y cabeza radial (mejor por doble vía), e iniciar la movilización activa del codo de forma precoz (7). Además, puede ser útil el uso de indometacina u otros antiinflamatorios, que en ocasiones previenen esta complicación (7). Otras complicaciones descritas en la bibliografía son las siguientes: inestabilidad de la articulación radio-cubital distal (7,12), anquilosis radio-humeral (4), inestabilidad rotatoria húmero-cubital (7), síndrome compartimental en el antebrazo (26), etc.

Bibliografía

- Givon U, Pritsch M, Levy O, Yosepovich A, Amit Y, Horosziwski H.** Monteggia and equivalent lesions. A study of 41 cases. *Clin Orthop* 1997; 337:208-15.
- Jouve JL, Guillaume JM, Jacquemier M, Bollini G, Petit P.** Fractures de l'avant-bras chez l'enfant. *Encycl Méd Chir (Elsevier, Paris-France), Appareil locomoteur, 14-045-A-10, 1997; 10*
- Richards RR.** Fracturas diafisarias del radio y del cúbito. En: Bucholz RW, Heckman JD, editores. *Rockwood & Green's. Fracturas en el adulto. Tomo II. 5ª edición.* Madrid: Marbán Libros SL 2003; p. 869-920.
- Tachdjian MO, editor.** Ortopedia pediátrica. Tomo II. México DF: Nueva Editorial Interamericana 1976; p.1610-6.
- Cendrero-Cendrero P.** Fractura de Monteggia. En: Burgos J, González Herranz P, Amaya S, editores. *Lesiones traumáticas del niño.* Madrid: Editorial Médica Panamericana SA 1995; p. 359-71.
- Smith FM, editor.** Cirugía del codo. Barcelona: Ediciones Toray SA 1976; p.161-73.
- Ring D, Jupiter JB, Simpson NS.** Monteggia fractures in adults. *J Bone Joint Surg* 1998; 80A:1733-44.
- Ring D, Waters PM.** Operative fixation of Monteggia fractures in children. *J Bone Joint Surg* 1996; 78B:734-9.
- Reckling FW.** Unstable fracture-dislocations of the forearm (Monteggia and Galeazzi lesions). *J Bone Joint Surg* 1982; 64A:857-63.
- Trillat A, Marsan C, Lapeyre B.** Classification et traitement des fractures de Monteggia. A propos de 36 observations. *Rev Chir Orthop* 1969; 55:639-57.
- Bracq H.** Fractures de Monteggia. *Rev Chir Orthop* 1987; 73:481-3.
- Benjamin A.** Traumatismos del antebrazo. En: Wilson JN, editor. *Watson-Jones. Fracturas y heridas articulares. Tomo II. 3ª edición.* Barcelona: Salvat Editores SA 1980; p. 643-99.
- Wiley JJ, Galey JP.** Monteggia injuries in children. *J Bone Joint Surg* 1985; 67B:728-31.
- Letts M, Loch R, Wiens J.** Monteggia fracture-dislocation in children. *J Bone Joint Surg* 1985; 67B:724-7.
- Fowles JV, Siiman N, Kassab MT.** The Monteggia lesion in children. Fracture of the ulna and dislocation of the radial head. *J Bone Joint Surg* 1983; 65A:1276-83.
- Kalamchi A.** Monteggia fracture-dislocation in children. Late treatment in two cases. *J Bone Joint Surg* 1986; 68A:615-9.
- Lefèvre Ch, Le Nen D, Dubrana F, Stindel E, Hu W.** Fractures diaphysaires des deux os de l'avant-bras chez l'adulte. *Encycl Méd Chir (Elsevier SAS, Paris-France), Appareil locomoteur, 14-044-A-10, 2003; 16 p.*
- Stanley EA, de la Garza JF.** Fractura-luxación de Monteggia. En: Beaty JH, Kasser JR, editores. *Rockwood & Wilkins's. Fracturas en el niño. Tomo I. 5ª edición.* Madrid: Marbán Libros SL 2003; p.529-62.
- Gibson WK, Timperlake RW.** Operative treatment of a type IV Monteggia fracture-dislocation in a child. *J Bone Joint Surg* 1992; 74B:780-1.
- Lechevallier J, Lefort J.** Complications vasculo-nerveuses des fractures du coude. *Rev Chir Orthop* 1987; 73:483-7.
- Verneret C, Langlais J, Pouliquen JC, Rigault P.** Luxations anciennes post-traumatiques de la tête radiale chez l'enfant. *Rev Chir Orthop* 1989; 75:77-89.
- Álvarez Posadas JI, Martín Ferrero MA, De Miguel Vielba JA, Rodríguez López R, Ruiz Valdivieso T, Sánchez Martín MM.** Lesiones de Monteggia en el adulto. Tratamiento y resultados. *Rev Ortop Traumatol* 1998; 42:389-95.
- Arenas AJ, Artázcoz FJ, Tejero A, Arias C.** Anterior interosseous nerve injury associated with a Monteggia fracture-dislocation. *Acta Orthop Belg* 2001; 67:77-80.
- Freedman L, Luk K, Leong JCY.** Radial head reduction after a missed Monteggia fracture: brief report. *J Bone Joint Surg* 1988; 70B:846-7.
- Stoll TM, Willis RB, Paterson DC.** Treatment of the missed Monteggia fracture in the child. *J Bone Joint Surg* 1992; 74B:436-40.
- Rodgers WB, Waters PM, Hall JE.** Chronic Monteggia lesions in children. Complications and results of reconstruction. *J Bone Joint Surg* 1996; 78A:1322-9.