

# Aplasia parcial congénita de arco posterior de atlas

## Congenital partial aplasia of the posterior arch of the atlas

JR VARELA-EGOCHEAGA, M MONTERO DÍAZ, MA SUÁREZ-SUÁREZ, P GARCÍA GONZÁLEZ\*, A MURCIA MAZÓN.

SERVICIO DE CIRUGÍA ORTOPÉDICA Y TRAUMATOLOGÍA. HOSPITAL DE CABUEÑES. GIJÓN

\*SERVICIO DE RADIODIAGNÓSTICO. HOSPITAL DE CABUEÑES. GIJÓN

**Resumen.** Los defectos de arco posterior de C1 son anomalías raras pero bien documentadas en la bibliografía, la mayoría de los casos son asintomáticos pero existen casos publicados de mielopatía y tetraparesia transitoria asociadas a defectos de arco posterior de atlas. Se presentan dos casos: una mujer de 31 años que presentó cervico-braquialgia secundaria a accidente de tráfico en la que se detectó aplasia parcial de arco posterior de atlas que un año después continúa con dolor y un paciente de 28 años que sufrió accidente de tráfico en la que se detectó aplasia parcial de arco posterior de atlas. Se realiza una revisión bibliográfica.

**Summary.** Partial aplasia of posterior arch of the atlas are rare but well documented anomalies, most cases are asymptomatic but cases of myelopathy and quadraparesis associated to defects of posterior arch of the atlas have been published in the past. Case 1: female, 31 years old, suffered traffic accident with neck and upper limb pain. Partial aplasia of posterior arch to the atlas was detected in X-Rays, at the moment the patient continues with neck pain. Case 2: female 28 years old who referred neck pain after traffic accident, partial aplasia of posterior arch of the atlas was detected. Bibliographic review.

### Correspondencia:

JR Varela Egocheaga  
C/Las Camelias nº 7  
Soto de Llanera 33423 Pruvia. Asturias.  
E-mail: varelaegocheaga@yahoo.es

**Introducción.** Los defectos congénitos del arco posterior de atlas son anomalías raras pero bien documentadas. Geipel encontró defectos del arco posterior en el 4% de 1613 autopsias, 97% de ellas eran defectos centrales (1-4). Estos defectos se han clasificado clásicamente como variaciones benignas de la normalidad y, de hecho, la mayoría de los casos descritos son hallazgos incidentales (5-7). Sin embargo, un subgrupo poco frecuente de pacientes con este único hallazgo radiológico, están predisuestos a una gran variedad de síntomas y déficits neurológicos incluida tetraparesia espástica transitoria tras traumatismo cervical o craneal leve y signo de Lhermitte. Currarino y cols (8) describió las diferentes clases de defectos en su clasificación en 5 ti-

pos (Fig. 1). Describimos dos casos clínicos de hallazgos incidentales de defectos de arco posterior de atlas diagnosticados en nuestro centro y presentamos una revisión de la bibliografía existente sobre el tema.

**Caso 1.** Mujer, 31 años, sin alergias conocidas, sin antecedentes de interés, nunca había sufrido cervicalgias. Acudió a Urgencias en Septiembre del año 2005 tras sufrir accidente de tráfico por alcance posterior; refería cervicobraquialgia derecha sin territorio definido, no presentaba signos de déficit neurológico central ni periférico. Se realizó radiografía de columna cervical que puede observarse en la figura 2; el radiólogo de guardia la informó como un defecto parcial de arco posterior de atlas y realizó

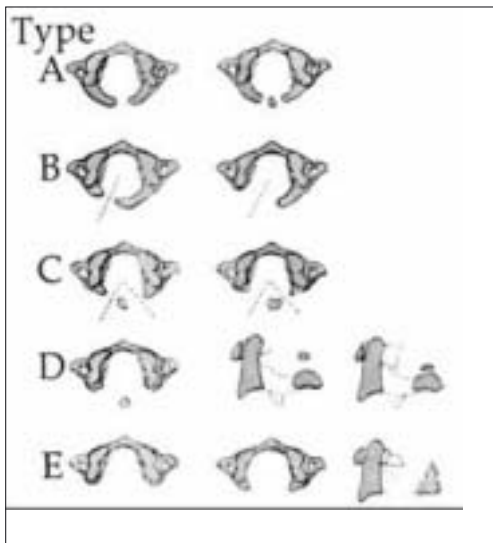


Figura 1: Clasificación de Currarino et cols.

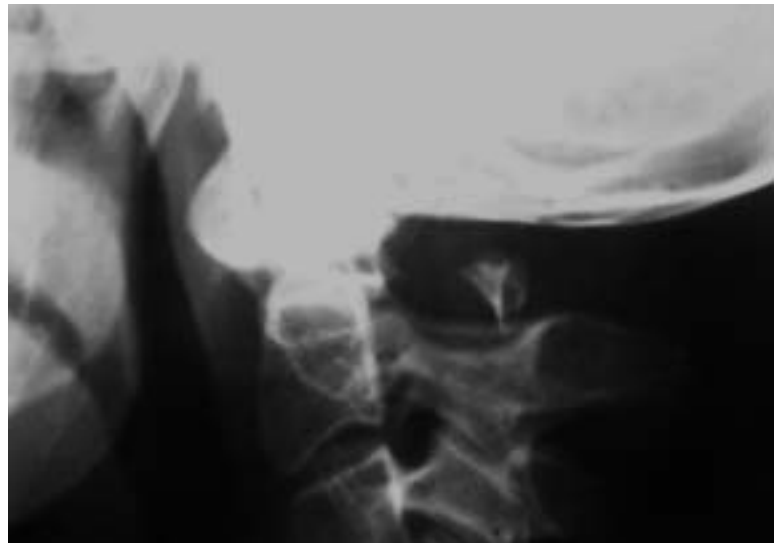

Figura 2. Caso 1: imagen radiográfica en la sala de Urgencias.

una TAC con reconstrucción 3D que confirma el diagnóstico (Fig. 3). Se indicó tratamiento antiinflamatorio, relajante muscular siguiendo el protocolo del Servicio de Urgencias. Tres meses después, la paciente acudió nuevamente a Urgencias refiriendo cervicalgia no irradiada que no le ha cedido desde el momento del accidente, la paciente ha recibido tratamiento rehabilitador sin éxito. Un año después la paciente continúa con dolor a pesar de un tratamiento analgésico correctamente realizado pero sin sintomatología ni hallazgos sugerentes de neurología.

**Caso 2.** Mujer de nacionalidad cubana, 28 años, sin antecedentes clínicos de interés. Acudió a Urgencias tras accidente de tráfico por alcance posterior sin sintomatología aparte de cervicalgia. En la radiografía protocolaria se detectó imagen sugestiva de anomalía congénita por lo que se realizó TAC con reconstrucción 3D que confirmó el diagnóstico (figura 4). La paciente fue alta con el tratamiento de rigor y poco después regresó a su país.

**Discusión.** Existen tres centros de osificación primarios para el atlas: un centro anterior que forma el tubérculo anterior y dos laterales que forman las masas laterales y el arco posterior. En un 2% de la población

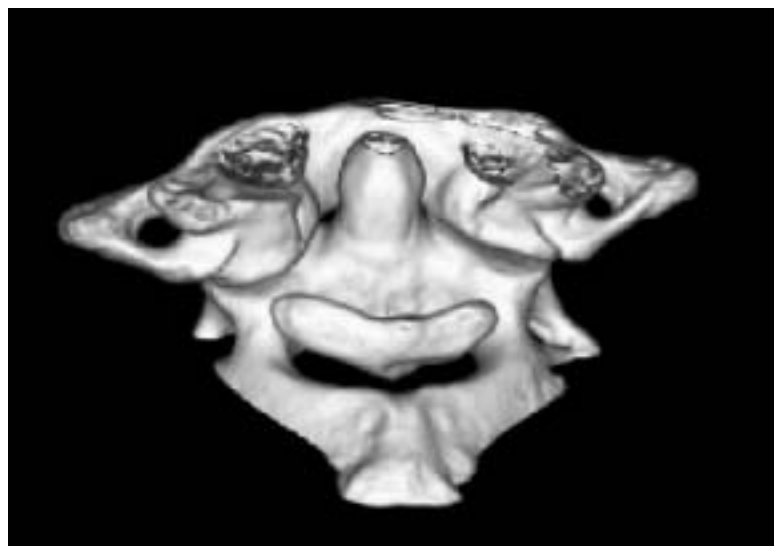


Figura 3. Caso 1: Imagen de TAC con reconstrucción 3D.

existe un cuarto centro de osificación que forma el tubérculo posterior. En la séptima semana de gestación los centros laterales se extienden hacia atrás para formar el arco posterior; en el momento del nacimiento, los arcos posteriores están casi fusionados y sólo los separa una pequeña cantidad de tejido cartilaginoso que se osifica a los 4 años. El centro anterior se une a los laterales entre los 5 y los 9 años de edad.

Se piensa que los defectos del arco posterior ocurren más por un fracaso en la condrogénesis que por un fracaso en la osifica-

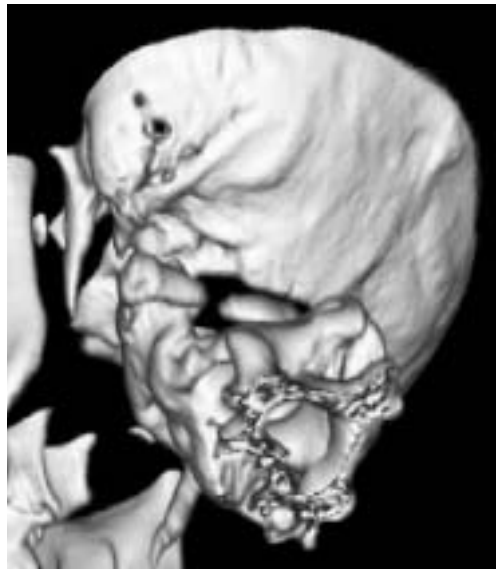

Figura 4. Caso 2: imagen de TAC con reconstrucción 3D.

ción subsiguiente. Este hecho ha sido respaldado por los hallazgos, en autopsias y en quirófano, de tejido conectivo que une el defecto óseo (9,10).

Las anomalías del arco posterior del atlas pueden ser de dos tipos: hendiduras centrales e hipoplasias. Phan et cols (11) publicaron el caso de dos pacientes ancianos portadores de arcos posteriores de atlas completos pero hipoplásicos con cambios degenerativos secundarios que producían estenosis medular y mielopatía grave. En niños se han descrito casos de mielopatía y espina bífida asociada a hipoplasia y ausencia de arco posterior de atlas; Devi y cols (6) describieron 5 niños, todos ellos con mielopatía asociada a defectos de arco posterior de atlas. Currarino y cols (8) desarrollaron su clasificación en 5 tipos (A-E) para los defectos congénitos del arco posterior de atlas; más del 90% de los casos son del tipo A y Currarino et cols estimaron que el 0,69% de la población presentarían defectos de los tipos B-E. Los pacientes que sufren los tipos C y D presentan un tubérculo posterior flotante unido, se supone, por tejido conectivo.

En ese mismo artículo, los autores aventuraron que los pacientes del Tipo A se encontrarían asintomáticos y se produciría el diagnóstico de forma incidental; en el Tipo B presentarían dolor cervical relacionado

con un traumatismo y el diagnóstico se haría al realizar las pruebas de imagen pertinentes. Los pacientes del grupo C podrían presentar neurología repentina o secundaria a traumatismo cervical; los pacientes del grupo D presentarían sintomatología neurológica previa al diagnóstico y los pacientes del grupo E presentarían dolor crónico.

Esta descripción coincide con nuestros hallazgos, en el caso 1 la paciente presenta un defecto tipo C; nunca había sufrido sintomatología y en el momento actual presenta cervicalgia rebelde a cualquier tratamiento. En el caso 2 se trata de un defecto tipo B que nunca presentó clínica, desgraciadamente, la paciente se perdió en el seguimiento y no es posible comprobar su estado actual.

Hasta la fecha se han publicado varios trabajos en los que se comunican casos de lesión medular asociada a anomalías de arco posterior de atlas (10-17), la mayoría se trataba de pacientes jóvenes portadores de los tipos C y D, de ellos algunos presentaron episodios de tetraparesia transitoria tras traumatismos menores. La explicación a este fenómeno fue aventurada por Richardson y cols (10), al intervenir a uno de estos pacientes describieron una banda de tejido conectivo uniendo el resto óseo con las masas laterales y pensaron que, al flexionar el cuello, se produciría una compresión medular causante de la sintomatología. Lamentablemente esto no ha podido ser demostrado en radiografías dinámicas ni en RMN dinámicas.

Ricchetti y cols (18) publicaron un trabajo en el que publicaron la asociación de estas y otras anomalías occípito-cervicales como platibasia, impresión basilar, etc, a un defecto genético: la delección 22Q11.2. En su trabajo se publica que en un 60% de los casos de detección de esta delección se asociaba un defecto de arco posterior de atlas. Además esta anomalía genética se asocia a otros síndromes como el Síndrome de DiGeorge y el síndrome Velo-Cardio-Facial.

En el caso 1 realizamos, con fines académicos, un estudio genético que resultó negativo para la delección.

Puede concluirse que los defectos de arco posterior de atlas son anomalías raras pero bien documentadas; aunque la mayoría responden al Tipo A de Currarino y se trata de pacientes asintomáticos, se encuentran en la bibliografía casos de mielopatía y

tetraparesia transitoria en los Tipos B y C. Es interesante la familiarización con estas anomalías a fin de realizar correctamente el diagnóstico diferencial con una fractura y proporcionar un enfoque adecuado en función del tipo de lesión. ■■■■■

## Bibliografía

1. **Geipel P.** Zur Kenntnis der Spina bifida das Atlas. Forstchr Röntgenstr 1930;42:583-9. Citado por Klimo P et cols. Congenital partial aplasia of the posterior arch of the atlas causing myelopathy: case report and review of the literature. *Injury* 2003; 28:224
2. **Geipel P.** Zur Kenntnis der spalrbildung des Atlas und Epistropheus. Teil II Forstchr Röntgenstr 1932; 46:373-402. Citado por Klimo P y cols. Congenital partial aplasia of the posterior arch of the atlas causing myelopathy: case report and review of the literature. *Injury* 2003; 28:224
3. **Geipel P.** Zur Kenntnis der spalrbildung des Atlas und Epistropheus. Teil III Forstchr Röntgenstr 1935; 52:533-70. Citado por Klimo P y cols. Congenital partial aplasia of the posterior arch of the atlas causing myelopathy: case report and review of the literature. *Injury* 2003; 28:224
4. **Geipel P.** Zur Kenntnis der spalrbildung des Atlas und Epistropheus. Teil IV Forstchr Röntgenstr 1955; 94:19-84. Citado por Klimo P et cols. Congenital partial aplasia of the posterior arch of the atlas causing myelopathy: case report and review of the literature. *Injury* 2003; 28:224
5. **Dalinka MK, Rosenbaum AE, van Houten F.** Congenital absence of the posterior arch of the atlas. *Radiology* 1972; 103:581-3
6. **Devi BI, Shenoy SN, Panigrahi MK, et al.** Anomaly of arch of atlas-a rare case of symptomatic canal stenosis in children. *Pediatr Neurosurg* 1997; 26:214-8
7. **Logan WW, Stuart ID.** Absent posterior arch of the atlas. *Am J Roentgenol Radium Ther Nucl Med.* 1973; 118:431-4
8. **Currarino G, Rollins N, Diehl JT.** Congenital defects of the posterior arch for the atlas: a report of seven cases including an affected mother and son. *AJNR Am J Neuroradiol* 1994; 15:249-54
9. **von Torklus D, Gehle W.** The upper cervical spine. New York, NY: Grune & Stratton; 1972
10. **Richardson EG, Boone SC, Reid RL.** Intermittent quadraparesis associated with a congenital anomaly of the posterior arch of the atlas. *J Bone Joint Surg* 1975; 57:853-4
11. **Phan N, Marras C, Midha R, et al.** Cervical myelopathy caused by hypoplasia of the atlas: two case reports and review of the literature. *Neurosurgery* 1998; 43:629-33
12. **Hamblen DL.** Occipito-cervical fusion. Indications, technique and results. *J Bone Joint Surg* 1967; 49B:33-44
13. **Sharma A, Gaitwak SB, Deol PS et al.** Partial aplasia of the posterior arch of the atlas with an isolated posterior arch remnant: findings in three cases. *AJNR Am J Neuroradiol* 2000; 21:1167-71
14. **Spadaro A, Rotondo M, Conforti R, et al.** Aplasia of the posterior arch of the atlas associated with isolated posterior tubercle. *Acta Neurol Napoli* 1987; 9:19-25
15. **Torreman M, Verhagen IT, Sluzewski M, et al.** Recurrent transient quadriparesis after minor cervical trauma associated with bilateral partial agenesis of the posterior arch of the atlas. Case report. *J Neurosurg* 1996; 84:663-5
16. **Gutrecht JA, Zamani AA, Slagado ED.** Anatomic- radiologic basis of Lhermitte's sign in multiple sclerosis. *Arch Neurol* 1993; 50:849-51
17. **Klimo P, Blumenthal DT, Couldwell WT.** Congenital partial aplasia of the posterior arch of the atlas causing myelopathy: case report and review of the literature. *Spine* 2003; 28:224-228
18. **Ricchetti ET, States L, Hosalkar HS, Tamal J, et al.** Radiographic study of the upper cervical spine in the 22Q11.2 deletion syndrome. *J Bone Joint Surg* 2004; 86-A:1751-1760.