

Mesenquimoma fibrocartilaginoso de hueso. Caso clínico

Fibrocartilaginous mesenchymoma of bone. Case report

M. J. SANGÜESA NEBOT, J. GARCÍA LAGUARTA, C. VALVERDE MORDT.

SERVICIO DE CIRUGÍA ORTOPÉDICA Y TRAUMATOLOGÍA. HOSPITAL ARNAU DE VILANOVA. VALENCIA.

Resumen. Se presenta un caso clínico de un mesenquimoma fibrocartilaginoso a nivel de tibia proximal. Se trata de una rara entidad anatomopatológica descrita por Dahlin en 1984. La lesión puede ser localmente agresiva y el tratamiento debe ser una resección tumoral amplia. Realizamos una revisión de la bibliografía, señalando las principales características de esta entidad poco frecuente.

Summary. We report a case of fibrocartilaginous mesenchymoma of bone located in proximal tibia. This is a rare bone tumor which was described in 1984 by Dahlin. The lesion may be locally aggressive and the treatment must be a wide resection. The pertinent medical literature related to this uncommon entity has been reviewed.

Correspondencia:
María José Sangüesa Nebot.
Servicio de C.O.T.
Hospital Arnau de Vilanova.
C./ San Clemente nº 27
46015. Valencia.
mjosan@comv.es

Introducción. El mesenquimoma fibrocartilaginoso es un raro tumor óseo descrito por Dahlin y cols. en 1984. Inicialmente lo llamaron “mesenquimoma fibrocartilaginoso con bajo grado de malignidad” por los atípicos hallazgos histológicos y el grado de recidiva local de los tumores que se recogieron (1). Aunque una revisión posterior resaltaba la no evidencia de metástasis en estas lesiones y la no recidiva local si se realizaba la exéresis completa, por lo que los autores designaban a esta entidad histológica únicamente “mesenquimoma fibrocartilaginoso” (2).

Se presenta el caso de un mesenquimoma fibrocartilaginoso localizado a nivel de tibia proximal.

Caso clínico. Varón de 11 años de edad, que tras sufrir un traumatismo banal a nivel de rodilla fue valorado por su pediatra

que observó una masa de 3 por 4 centímetros, dura, no fluctuante, y no dolorosa ni espontáneamente ni a la palpación, a nivel de metafisis proximal de tibia. Se remitió para estudio a su especialista de área. La radiología simple inicial se informaba como lesión ocupante de espacio en metafisis tibial proximal medial, con patrón geográfico, excéntrica, yuxtafisaria y yuxtacortical con aparente penetración de la cortical. No se apreciaba matriz calcificada, sí una reacción endóstica franca y perióstica no laminada, gruesa y sin triángulo de Codman (Fig. 1). El estudio mediante resonancia nuclear magnética realizado en aquel momento parecía hacerlo compatible con osteomielitis metafisaria mostrando una lesión a nivel de la medular, sin afectación de las partes blandas (Fig. 2). En la gammagrafía se apreciaba hipocaptación en la zona de estudio. En

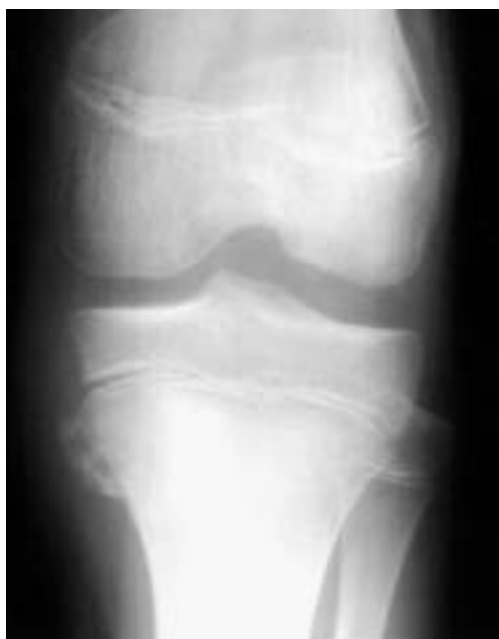

Figura 1. Radiografía simple inicial.

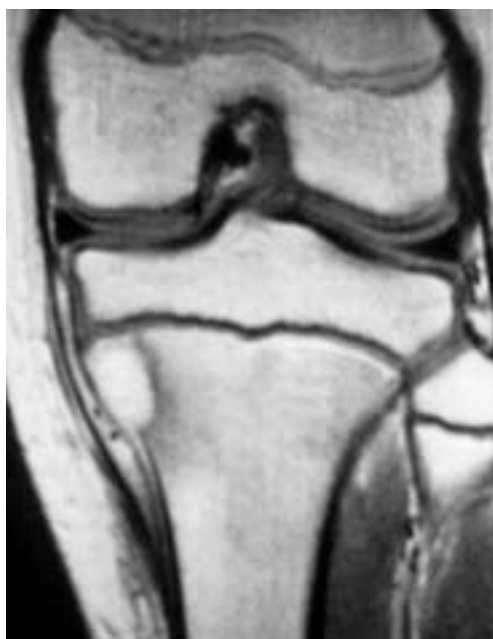

Figura 2. R.M.N. inicial.

analítica la cifra de fosfatasas alcalinas era 487. Tras punción biopsia inicial que planteaba el diagnóstico diferencial quiste óseo aneurismático/osteoblastoma, se realizó una biopsia excisional intralesional y relleno con hueso liofilizado. El estudio anatomopatológico de esta pieza fue informado compatible con “osteosarcoma típico convencional intramedular con gran componente de células gigantes y pequeños focos condrales”.

En este momento se remitió a nuestro centro para completar estudio y tratamiento. Se realizó una resección local amplia con reconstrucción con homoinjerto criopreservado atornillado sobre base esponjosa (Fig. 3). El diagnóstico anatomopatológico se planteó como “tumor pseudomaligno de hueso simulando osteosarcoma”. La valoración del aspecto del osteoide encontrado que no se consideró se tratase de osteoide tumoral maligno, así como las características histológicas del tumor con la existencia de figuras mitóticas, células en empalizada, células gigantes, hueso trabecular e islas de cartílago algunas de las cuales forman placas de cartílago epifisario, permitiría etiquetarlo

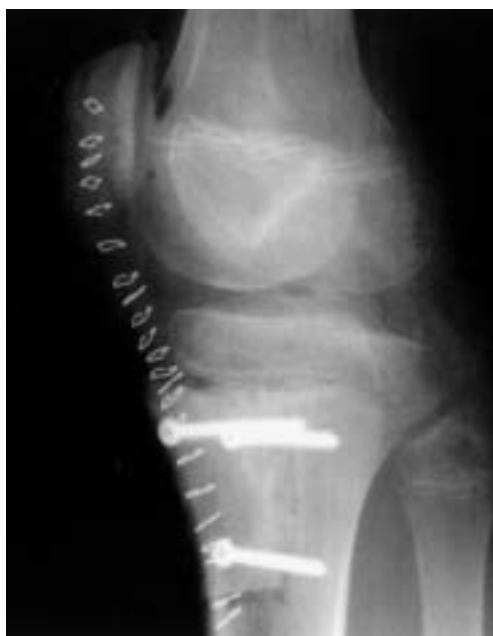

Figura 3. Radiografía postoperatoria.

como “mesenquimoma fibrocartilaginoso de Dahlin”. (Fig. 4 y 5).

Dos meses después de esta última cirugía presentó un cuadro de fiebre y tumefacción local que planteaba el diagnóstico diferencial infección local /reacción al homoinjerto. Se realizó un tiempo de limpie-

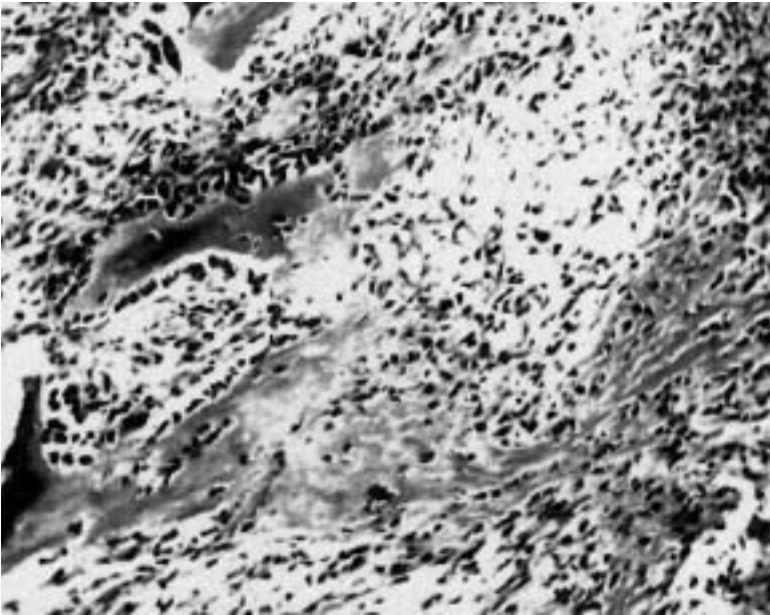


Figura 4. Imagen anatomopatológica. (HE 10x)

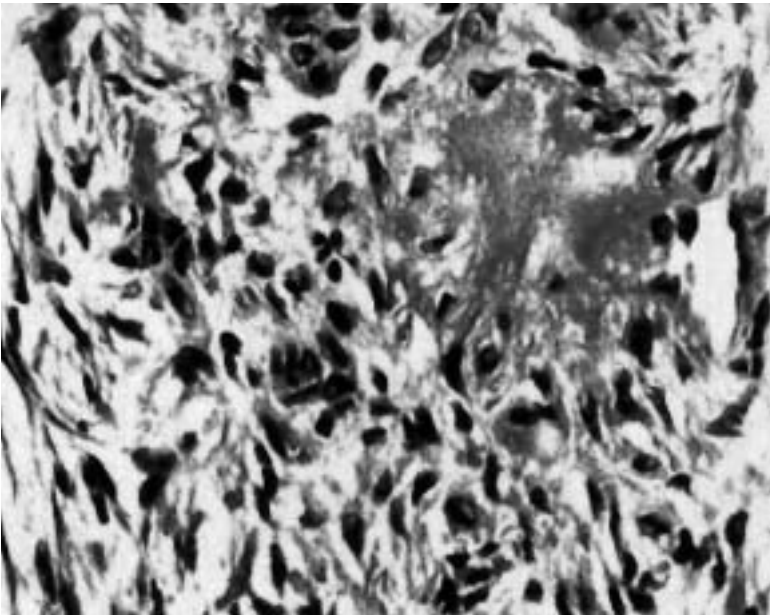


Figura 5. Imagen anatomopatológica. (HE 100x)

za quirúrgica. Pese al mismo y al tratamiento sistémico con antibióticos, volvió a presentar recidiva del cuadro local a las seis semanas. En un segundo tiempo de limpieza se resecó el injerto colocado rellenándose la cavidad con un espaciador de cemento con antibiótico. El estudio anatomopatológico del injerto mostraba reacción gigantocelular a cuerpo extraño. Un año después el pa-

ciente se encontraba completamente asintomático, se retiró el cemento y se rellenó el espacio con esponjosa autóloga mezclada con cerámica fosfocálcica, apreciándose radiológicamente la incorporación del injerto a los tres meses. Ocho años tras esta última cirugía y más de 10 desde el inicio del proceso, el paciente no ha presentado ninguna recidiva ni problema relacionado.

Discusión. El mesenquimoma fibrocartilaginosa de hueso es un tumor realmente poco frecuente descrito por primera vez por Dahlin y cols. en 1984 (1).

En la bibliografía revisada esta lesión se ha descrito siempre en pacientes jóvenes, la mayoría por debajo de los 20 años (1-5); siendo su localización preferente en huesos largos, el más frecuente el peroné, aunque también se ha descrito en costillas, rama púbica y vértebras (1,2,5). La clínica descrita de dolor y tumefacción se considera inespecífica, habiendo sido también en algún caso un descubrimiento casual tras un traumatismo mínimo como el caso descrito en esta nota (2).

Radiológicamente se ha descrito como una lesión que cuando se presenta en huesos largos en pacientes con fisis abiertas lo hace en la metáfisis, lindando con la placa de crecimiento; originándose a nivel de la medular se ve como una imagen radiolúcida, expansiva en mayor ó menor grado, ocasionalmente con calcificaciones intralesionales que sugieren el componente cartilaginosa; y habiendo en muchos casos pequeñas áreas de destrucción cortical (2). En exploraciones complementarias con resonancia nuclear magnética se observa que la lesión es exclusivamente ósea, sin afectación de las partes blandas (4).

La apariencia histológica del mesenquimoma fibrocartilaginosa presenta fundamentalmente tres elementos: proliferación de células fusiformes, producción ósea, e islas de cartílago a modo de placas que parecen placas de cartílago epifisario (2).

El diagnóstico diferencial radiológico y anatomopatológico incluye: displasia fibrocartilaginosa, condrosarcoma desdiferencia-

do, hamartoma de pared pulmonar, osteosarcoma de bajo grado de malignidad, fibroma desmoplásico, quiste óseo aneurismático, condroblastoma, fibroma condromixoide, fibrosarcoma, sarcoma de Ewing, tumor de células gigantes y granuloma eosinófilo (4).

La displasia fibrocartilaginosa es quizá el diagnóstico diferencial más importante, y probablemente se han perdido mesenquimomas fibrocartilaginosos etiquetados como tales displasias en series anteriores. Las células fusiformes en el mesenquimoma son elongadas y bastante hipercromáticas; en la displasia fibrosa son cortas y gruesas y no muestran la más mínima hipercromasia; el cartílago a modo de placa epifisaria no se ve en la displasia fibrosa (2,6,7). En el condrosarcoma desdiferenciado las células fusiformes son grandes y con apariencia maligna (2). Ni en el osteosarcoma de bajo grado ni en el fibroma desmoplásico se ve el cartílago a modo de cartílago epifisario. El hamartoma de pared pulmonar rara vez ocurre en otra localización que en la que le da nombre; se contempla su diagnóstico dife-

rencial por las placas de supuesto cartílago epifisario que presenta, pero en cambio las células fusiformes son realmente escasas, mientras que en el mesenquimoma fibrocartilaginoso se ven grupos muy compactos de estas células (2,8).

Dahlin y cols. lo consideraron como un tumor de bajo grado de malignidad fundamentalmente haciendo referencia a su tendencia a la recidiva local y al aspecto histológico de las células fusiformes (1). Bulychova y cols., aunque ven en algunas de las células fusiformes aspecto histológico de bajo grado de malignidad, no lo ven en todos los casos; y en ningún caso hay descritas metástasis a distancia (2). El mesenquimoma fibrocartilaginoso es pues una entidad histológica diferente, que puede ser localmente agresiva, sobre todo si no se extirpa totalmente. (2).

En la literatura, ciertamente con un número no muy amplio de pacientes, no se ha podido establecer un tratamiento único, pero los datos recogidos sobre el mismo orientan a una resección amplia para evitar la recidiva local (2,4).

Bibliografía

- Dahlin DC, Bertoni F, Beabout JW, Campanacci M.** Fibrocartilaginuous mesenchymoma with low-grade malignancy. *Skeletal Radiol* 1984; 12:263-9.
- Bulychova I V, Krishnan Unni K, Bertoni F, Beabout J W.** Fibrocartilaginuous mesenchymoma of bone. *Am J Surg Pathol* 1993; 17:830-6.
- Cozzutto C, Cornaglia-Ferraris P.** Fibrocartilaginuous mesenchymoma of bone. *Path Res Pract* 1991; 187:278-83.
- Gedikoglu G, Cermalettin Aksoy M, Ruacan S.** Fibrocartilaginuous mesenchymoma of the distal femur: case report and literature review. *Pathology International* 2001; 51:638-42.
- Gibson JNA, Reid R, McMaster MJ.** Fibrocartilaginuous mesenchymoma of the fifth lumbar vertebra treated by vertebrectomy. *Spine* 1994; 19:1992-7.
- Kyriakos M, McDonald D J, Sundaram M.** Fibrous dysplasia with cartilaginous differentiation ("fibrocartilaginuous dysplasia"): a review, with an illustrative case followed for 18 years. *Skeletal Radiol* 2004; 33:51-62.
- Ishida T, Dorfman HD.** Massive condroid differentiation in fibrous dysplasia of bone (fibrocartilaginuous dysplasia). *Am J Surg Pathol* 1993; 17:924-30.
- McLeod R A, Dahlin DC.** Hamartoma (mesenchymoma) of the chest wall in infancy. *Radiology* 1979; 131:657-61.