

# Reinserción del colgajo fibroperióstico en la luxación de los tendones peroneos.

E. VILLANUEVA GARCÍA, R. FERNÁNDEZ GABARDA, E. FERNÁNDEZ SABATÉ.

SERVICIO DE CIRUGÍA ORTOPÉDICA Y TRAUMATOLOGÍA. HOSPITAL ARNAU DE VILANOVA. VALENCIA.

**Resumen.** La luxación de los tendones peroneos es una patología rara. Esta lesión pasa frecuentemente desapercibida y en su forma aguda es diagnosticada de esguince lateral de tobillo. Ocurre habitualmente en deportistas jóvenes y especialmente en accidentes de esquí. La presentación más frecuente es el despegamiento y elevación del retináculo junto con el periostio del margen lateral del extremo distal del peroné formando una bolsa que aloja los tendones luxados. Presentamos tres pacientes con luxación traumática de los tendones peroneos tratados quirúrgicamente según la técnica descrita por Meary, que consiste en la reinserción del colgajo fibroperióstico en el margen posterior del peroné por medio de unos puntos transóseos. Los pacientes han sido evaluados con una evolución media de cinco años, con resultado excelente.

## Reattachment of the fibroperiosteal flap for dislocation of the peroneal tendons.

**Summary.** Recurrent dislocation of the peroneal tendons over the lateral malleolus is an uncommon injury. Acute dislocation is frequently unrecognized and often misdiagnosed as an ankle sprain. Occurs in young athletes. Is usually the results of a skiing accident. The retinaculum is elevated from the lateral malleolus along with the periosteum with the tendons lying between periosteum and bone. We present three patients with a traumatic peroneal-tendon dislocation treated surgically by reconstruction of the retinaculum with transosseous reattachment, described by Meary, were clinically evaluated after an average follow-up interval of five years, with excellent results.

---

### Correspondencia:

E. Villanueva García  
San Clemente, 12  
46015. Valencia, España.  
e-mail: evillag@comv.es

### Introducción.

La luxación de los tendones peroneos es una patología rara que ocurre habitualmente en adultos jóvenes, siendo más frecuente en hombres que en mujeres (1,2). Suele asociarse a traumatismos deportivos, especialmente con la práctica del esquí (1-6). También puede ocurrir en otros deportes, en caídas fortuitas y en accidentes laborales (2,7).

Fue Monteggia quien describió en 1803 el primer caso de luxación de los tendones peroneos en una bailarina de ballet (4,8,9).

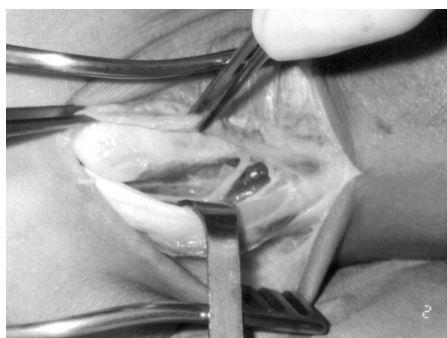Se han descrito diversas técnicas quirúrgicas para estabilizar los tendones peroneos (1-4,7,10-14). En este trabajo presentamos los resultados obtenidos en tres pacientes intervenidos según la técnica descrita por

Meary, que consiste en la reinserción del colgajo fibroperióstico en el margen posterior del peroné por medio de unos puntos anclados a túneles óseos que atraviesan el maléolo en dirección posteroanterior (12).

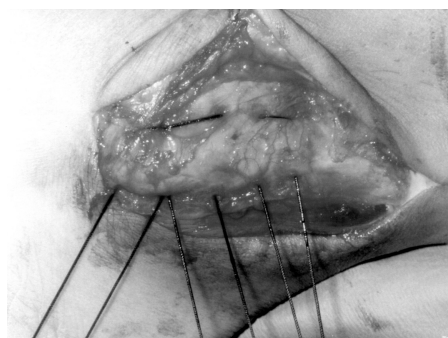
En los tres casos el retináculo junto con el periostio había sido despegado y elevado del margen lateral del extremo distal del peroné formando una bolsa que alojaba los tendones.

### Casuística.

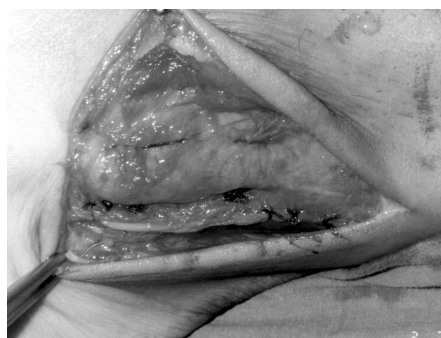Presentamos tres casos, dos mujeres y un hombre con edades comprendidas entre los 19 y 35 años. Se trataba en una ocasión del tobillo derecho y en dos del izquierdo. En el momento de realizarse el diagnóstico en la consulta los tres pacientes se hallaban en fase crónica. Un caso llevaba más de 4 años de evolución y los dos restantes 1 año. El de más evolución no recordaba el traumatismo que originó la luxación, pero los otros dos lo asociaban en un caso a una caída fortuita con traumatismo sobre el tobillo y en otro a un salto brusco sobre los miembros inferiores. Estos dos últimos pacientes fueron



**Figura 1.** Despegamiento del periostio en continuidad con el retináculo superior formando una bolsa que aloja los tendones luxados.



**Figura 2.** Paso de los hilos a través de las perforaciones realizadas en el maléolo, cerrando el espacio creado entre el hueso y el colgajo fibroperióstico.



**Figura 3.** Imagen tras anudar los puntos transóseos e inicio del cierre de la vaina con puntos sueltos.

inicialmente diagnosticados de esguince de tobillo y tratados mediante una férula posterior durante tres semanas.

La paciente de más tiempo de evolución refería que desde hacía aproximadamente 4 años tenía dolor a la deambulación prolongada en el área retromaleolar. Los otros dos casos notaban como los tendones peroneos se montaban sobre el maléolo cuando caminaban o realizaban deporte, obligándoles a detenerse y reducirlos.

A la exploración clínica, en los tres casos se observaba una prominencia en la cara lateral del peroné cuando se colocaba el tobillo en flexión dorsal con el pie en eversion. La prominencia correspondía a los tendones peroneos luxados sobre la cara lateral del maléolo peroneo. El diagnóstico se realizó por exploración clínica. Solamente en un paciente se solicitó un estudio mediante resonancia magnética, el cual fue informado de normal, sin encontrar patología.

Durante la intervención quirúrgica se pudo comprobar en los tres casos que existía un despegamiento fibroperióstico sobre el maléolo peroneo formando una bolsa que alojaba los tendones luxados (Fig.1).

La técnica quirúrgica de reinserción del colgajo fibroperióstico es la descrita por Meary y Tomeno (12): Se realiza una isquemia preventiva en el miembro inferior. El paciente se coloca en decúbito lateral para facilitar la exposición de la cara externa del peroné. Se realiza una incisión vertical, un poco por detrás del borde posterior del maléolo, comenzando 6 centímetros por arriba del maléolo, descendiendo hasta 1-2 centímetros por debajo e incurvándola ligeramente hacia delante. La vaina de los peroneos se abre verticalmente 10-15 mm por detrás del borde posterior del peroné, descendiendo hasta la punta del maléolo o rebasándola algunos milímetros. Tras la apertura de la vaina se hacen visibles los tendones y el despegamiento fibroperióstico de la cara externa del maléolo. Se realizan varias perforaciones

horizontales en el maléolo peroneo de atrás hacia delante. Los orificios posteriores deben estar en la parte externa de la cara posterior del peroné para evitar que sobresalgan los hilos bajo la piel (Fig.2). El paso de los hilos puede realizarse con una aguja recta o con la ayuda de una aguja de Reverdin. El nudo queda oculto detrás del reborde del hueso evitando el relieve a nivel subcutáneo (Fig.3). Algunos puntos suplementarios fijan la parte inferior del despegamiento al ligamento peroneocalcáneo. La vaina se cierra con puntos de sutura. Se comprueba la estabilidad y que los tendones se deslizan libremente cuando se moviliza el tobillo. El paciente se inmoviliza en una férula posterior permitiéndose la marcha con bastones sin apoyo desde el día siguiente de la intervención. A los 7-8 días se coloca un botín de marcha permitiendo el apoyo. Al mes se retira el yeso y se comienza un periodo de rehabilitación que habitualmente puede ser asumido por el paciente en su domicilio.

La evolución media de los tres pacientes es de cinco años (66 meses - 54 meses). Se encuentran asintomáticos y no han sufrido nuevos episodios de luxación.

## Discusión.

Un sistema de restricción o freno constituido por partes blandas y elementos óseos que forman un túnel fibro-óseo, mantiene a los tendones peroneos en su posición posterior al peroné (15). Las estructuras que constituyen este túnel son: El retináculo peroneal superior, la arquitectura de la superficie posterior del peroné y la cresta osteofibrosa lateral del maléolo peroneo (11).

El retináculo peroneal superior es la estructura más importante para mantener los tendones reducidos (8,16). Se origina sobre la zona lateral y distal del peroné y en la cresta fibro-ósea. Su inserción distal es variable, habiéndose identificado al menos cinco tipos distintos. El más frecuente (47%) tiene dos bandas, la superior que se

inserta en el tendón de Aquiles y la inferior que lo hace en el calcáneo (17).

La hendidura del peroné distal es otra estructura importante en esta patología (18,19). La parte posterior del peroné suele tener una forma cóncava que previene la luxación de los tendones peroneos. Estudios en cadáver han demostrado que en el 82 % de los casos la parte posterior del maléolo peroneo es de forma cóncava, formando un surco o hendidura bien definido, mientras que en un 18 % la superficie es plana o convexa (18).

La cresta es una densa rebaba fibrocartilaginosa localizada en la parte posterior del peroné que ayuda a aumentar la profundidad de la hendidura (19). Esta cresta que ayuda a retener los tendones y sirve de inserción a las fibras del retináculo posterior está ausente en un 30 % de los casos (18).

Hay dos factores fundamentales en el mecanismo de producción. Por una parte es necesario que se produzca una fuerte contracción de los tendones y por otra es preciso que el pie y tobillo se encuentren en una posición que haga posible la luxación. La contracción repentina y violenta de los músculos peroneos puede causar una rotura del retináculo o un desgarro subperióstico de su inserción tendinosa en el peroné (8,15,16,20). Una dorsiflexión del tobillo asociada a una fuerte contracción de los tendones peroneos, con la articulación subastragalina en eversión es el mecanismo más frecuente (2-4,8,20). También se han descrito con el tobillo en dorsiflexión y el pie invertido (3,4,20) y con el tobillo en flexión plantar y el pie en eversión (20).

Eckert y Davis han clasificado las luxaciones de los tendones peroneos en tres tipos (1): Tipo I cuando el retináculo junto con el periostio son despegados y elevados del margen lateral del extremo distal del peroné (51%), tipo II cuando el retináculo se desprende del borde posterolateral del maléolo avulsionando un fragmento de la cresta fibrosa, sin despegar el periostio (33%) y tipo III cuando se produce una avulsión de un pequeño fragmento óseo junto con la cresta fibrosa (16%). A esta clasificación Oden añade el tipo IV, cuando se produce una rotura del retináculo superior en su inserción posterior (5).

La lesión más frecuentemente observada es el despegamiento fibroperióstico del maléolo. Su frecuencia oscila entre el 51%-67% (1,2). Se trata de una lesión similar a la descrita por Bankart en la luxación recidivante de hombro. El periostio es despegado desde su inserción al maléolo lateral, permaneciendo en continuidad con el retináculo peroneal superior. El despegamiento del periostio se extiende hacia el margen anterior del maléolo, formando una bolsa que aloja a los tendones

dislocados, similar a la lesión de Bankart del hombro (2,7,16).

Estas lesiones se confunden muy frecuentemente en su forma aguda con esguinces laterales de tobillo (4,5,8,10,11,15,20). La luxación aguda de los tendones peroneos mal diagnosticada de esguince, es tratada con movilización precoz, aumentando el riesgo de cronificar la lesión (10). El diagnóstico en urgencias es poco frecuente, sobre todo si la luxación no es permanente o se reduce espontáneamente. Solamente se diagnostican entre un 1/3 y un 1/4 de los casos (2). La clave para realizarlo es la sospecha clínica y se basa en una buena historia clínica y un buen examen físico (9,15). Las luxaciones agudas se asocian habitualmente a un traumatismo previo (11,14,15). El paciente se queja de dolor en el área retromaleolar, localizándolo por encima de la línea articular (4,8,15,16,20) y puede sentir una incapacidad para la deambulación (4,15). Tras la luxación se observa una tumefacción o edema que puede acompañarse de equimosis en la cara lateral del tobillo, a lo largo del surco posterior del maléolo peroneo (4,8,15,20). En algunas ocasiones se aprecia una crepitación en la vaina de los tendones (15) e incluso pueden palparse luxados (1,3,20), pudiendo reducirse con el pie en flexión plantar (20).

Para realizar el diagnóstico por exploración clínica, el pie debe ser activa y pasivamente evértido con el tobillo en dorsiflexión. Esta maniobra reproduce el dolor en el área retromaleolar y puede luxar los tendones (4,8). Otra posibilidad para realizar la exploración es colocar al paciente en decúbito prono con la rodilla flexionada 90°. Se inspecciona el recorrido de los tendones y el tobillo es activamente llevado en dorsiflexión y flexión plantar en eversión contra resistencia. En esta posición la inestabilidad mecánica de los tendones se visualiza (15).

El estudio radiográfico solo es útil en las lesiones tipo III, donde un pequeño fragmento óseo es avulsionado del maléolo. Esta fractura se puede apreciar mejor en proyecciones oblicuas con el tobillo en rotación interna (1,15,16). La ecografía visualiza la inestabilidad mecánica (15), con el tobillo en dorsiflexión y eversión, la imagen muestra el cambio de posición de los tendones pasando sobre el maléolo (21). La resonancia magnética rara vez es necesaria para el diagnóstico (9,15).

El tratamiento en los casos agudos es controvertido (4,8,11,15), mientras que en las formas crónicas existe unanimidad al recomendar el tratamiento quirúrgico (2,4,7,9,14,20). El tratamiento conservador consiste en inmovilizar el pie en un botín de yeso durante un periodo de 6 semanas en posición de flexión plantar e inversión (1,6,7). Está especialmente indicado en los casos de

despegamiento fibroperióstico (1,7). Con el tratamiento conservador el índice de fracasos oscila entre el 50% y el 74% (1,3,22), por lo cual hay autores que también recomiendan el tratamiento quirúrgico en las formas agudas (2,3,5,13,20,22).

Existen tres categorías de tratamiento quirúrgico (4,8). En primer lugar procedimientos que aumentan la profundidad del surco peroneo. Este aumento se puede lograr utilizando bloque óseos, colgajos osteoperiósticos y curetajes del hueso (4,14,19). En segundo lugar se agrupan las técnicas de reconducción de los tendones peroneos. Se trata de un redireccionamiento de los tendones haciéndolos pasar por debajo del ligamento pero-

neocalcáneo, el cual actúa de sustituto del retináculo peroneal superior (13). Por último la reparación o reconstrucción de los tejidos blandos. Se puede realizar una reparación directa del retináculo reinsertándolo al margen posterior del maléolo (1,2,7,12) o bien reconstruirlo mediante trasplantes de tejidos, por ejemplo utilizando tendón de Aquiles (3).

La técnica de Meary está indicada en los casos de despegamiento fibroperióstico. Esta variante de luxación de los tendones peroneos (tipo I de la clasificación de Eckert y Davis) es la más frecuente y con esta técnica se obtienen resultados excelentes entre el 86% y el 100% de los casos (2).

---

#### Bibliografía:

1. Eckert WR, Davis EA. Acute rupture of the peroneal retinaculum. *J Bone Joint Surg* 1976; 58-A:670-3.
2. Tourné Y, Saragaglia D, Benzakour D, Bezes H. La luxation traumatique des tendons péroniers. A propos de 36 cas. In *Orthop* 1995; 19:197-203.
3. Escalas F, Figueras JM, Merino JA. Dislocation of the peroneal tendons. Long-term results of surgical treatment. *J Bone Joint Surg* 1980; 62-A:451-3.
4. Kollias SL, Ferkel RD. Fibular grooving for recurrent peroneal tendon subluxation. *Am J Sports Med* 1997; 25:329-35.
5. Oden RR. Tendon injuries about the ankle resulting from skiing. *Clin Orthop* 1987; 216:63-9.
6. Stover CN, Bryan DR. Traumatic dislocation of the peroneal tendon *Am J Surg* 1962; 103:180-6.
7. Das De S, Balasubramaniam P. A repair operation for recurrent dislocation of peroneal tendons. *J Bone Joint Surg* 1985; 67-B:585-7
8. Molloy R, Tisdell C. Failed treatment of peroneal tendon injuries. *Foot Ankle Clin* 2003; 8:115-29.
9. Niemi WJ, Savidakis J, DeJesus JM. Peroneal subluxation: A comprehensive review of the literature with case presentations. *J Foot Ankle Surg* 1997; 36:141-5.
10. Hui JHP, Das De S, Balasubramaniam P. The Singapur operation for recurrent dislocation of peroneal tendons. *J Bone Joint Surg* 1998; 80-B:325-7.
11. Hutchinson BL, Gustafson LS. Chronic peroneal tendon subluxation. New surgical technique and retrospective analysis. *J Am Podiatr Med Assoc* 1994; 84:511-7.
12. Meary R, Tomeno B. Luxation récidivante des tendons péroniers. *Encycl Méd Chir. Techniques Chirurgicales. Orthopédie Traumatologie* (Paris) 1979; 44900: 3.23.10; 5 p.
13. Sarmiento A, Wolf M. Subluxation of peroneal tendons. Case treated by rerouting tendons under calcaneofibular ligament. *J Bone Joint Surg* 1975; 57-A:115-6.
14. Zoellner G, Clancy W. Recurrent dislocation of the peroneal tendon. *J Bone Joint Surg* 1979; 61-A:292-4.
15. Safran MR, O'Malley D, Fu FH. Peroneal tendon subluxation in athletes: new exam technique, case reports, and review. *Med Sci Sports Exerc* 1999; 31 (7): 487-92.
16. Jones DC: Tendon disorders of the foot and ankle. *J Am Acad Orthop Surg* 1993; 1: 87-94.
17. Davis WH, Sobel M, Deland J et al. The superior peroneal retinaculum: an anatomic study. *Foot Ankle Int* 1994; 15:271-5.
18. Edwards ME. The relations of the peroneal tendons to the fibula, calcaneus and cuboideum. *Am J Anat* 1928; 42:213-53.
19. Mendicino RW, Orsini RC, Whitman SE, Catanzariti AR. Fibular groove deepening for recurrent peroneal subluxation. *J Foot Ankle Surg* 2001; 40:252-63.
20. Marti R. Dislocation of the peroneal tendons. *Am J Sports Med* 1977; 5:19-22.
21. Magnano GM, Occhi M, Di Stadio M, Tomás P, Derchi LE. High-resolution US of non-traumatic recurrent dislocation of the peroneal tendons: a case report. *Pediatr Radiol* 1998; 28:476-7.
22. Poll RG, Duijfues F. Treatment of recurrent dislocation of peroneal tendons. *J Bone Joint Surg* 1984; 66-B:98-100.