

Osteosarcoma perióstico. Caso clínico.

VJ. GARCÍA LAGUARTA*, E. FERNÁNDEZ SABATÉ*, M^a J. SANGÜESA NEBOT*, F. CABANES SORIANO*, P. NAVARRRO CONDE**, C. VALVERDE MORDT*.

*SERVICIO DE TRAUMATOLOGÍA Y CIRUGÍA ORTOPÉDICA. **SERVICIO DE ANATOMÍA PATOLÓGICA. HOSPITAL ARNAU DE VILANOVA DE VALENCIA.

Resumen. El osteosarcoma perióstico es un sarcoma raro que asienta en la superficie del hueso. Aunque algunos autores lo incluyen en los osteosarcomas yuxtacorticales sus peculiaridades clínicas, radiológicas y anatomopatológicas entre ellos que llevan a diferencias en el tratamiento y pronóstico le otorgan personalidad propia. Presentamos un caso clínico de osteosarcoma perióstico en un varón de 18 años, a nivel de fémur. Se realiza una revisión de la bibliografía, señalando las principales características de esta entidad.

Periosteal osteosarcoma. A case report.

Summary. Periosteal osteosarcoma is a rare malignant neoplasm located on bone surface. Although some authors include it among juxtacortical osteosarcoma, its clinical feature, imaging studies findings and histologic patterns which lead to differences in the treatment and prognostic, give to it a peculiar identity. We report a case of an 18 years old man who had this tumour in his femur. We do a review of literature.

Correspondencia:
V.J. García Laguarda
Servicio de Traumatología y Cirugía Ortopédica.
Hospital Arnau de Vilanova de Valencia.
C/ San Clemente nº 27
46015. Valencia
e-mail: vijagala@ono.com

Introducción.

El osteosarcoma perióstico es un sarcoma raro que asienta en la superficie del hueso. Hay autores que hablan en general de osteosarcomas yuxtacorticales en tanto otros dividen a los mismos en parostal, periósticos y lesiones superficiales de alto grado en función de las importantes diferencias clínicas, radiológicas y anatomopatológicas entre ellos que llevan a su vez a diferencias en el tratamiento y pronóstico.

Los osteosarcomas yuxtacorticales en conjunto suponen el 4-10% de los osteosarcomas¹. Descrito en 1976, el osteosarcoma perióstico es una entidad extremadamente rara (aproximadamente el 2% de los osteosarcomas).

El osteosarcoma perióstico se presenta en un rango de edad variable pero con mayoría en la 2^a-3^a tercera década de la vida. No hay predominio claro de sexo. En cuanto a la localización, asienta especialmente en la diáfisis de huesos largos, sobre todo tibia y fémur (85-95%), seguidos de cúbito y húmero (5-10%); son excepcionales costillas, mandíbula y maxilar².

Caso clínico. Varón de 18 años de edad, de baja estatura, que había llevado tratamiento con hormona de crecimiento. Consultó con su médico de cabecera por dolor en muslo izquierdo de 3 meses de evolución, y nos fue remitido con estudio radiológico que mostraba una neoformación diafisaria que sugería malignidad.

La radiología simple mostraba una lesión diafisaria de fémur con adelgazamiento de la cortical, extrínsecamente erosionada (scalloped) aparentemente por una masa de partes blandas de amplia base anclada a la cortical; se observaba así mismo una reacción perióstica perpendicular al eje longitudinal del hueso que se extiende en la masa de partes blandas; también se ven áreas de mineralización (Fig. 1). La TAC y la RMN reafirmaban los hallazgos de la radiografía simple y mostraban la extensión de la lesión (Fig. 2 y 3).

Tras completar el estudio mediante estas técnicas de imagen y gammagrafía ósea que mostraba el aumento de captación de la lesión (Fig. 4) y con sospecha inicial de osteosarcoma/sarcoma de Ewing, se realizó biopsia de la neoformación. El informe anatomopatológico de la misma hablaba de condrosarcoma grado 2. Se planteó su tratamiento y se realizó resección amplia y reconstrucción del fémur con aloinjerto diafisario (Fig. 5). En el corte macroscópico de la pieza se observa la tumoración de amplia base que se extiende a las partes blandas y res-




Figura 1. Radiografía simple inicial.

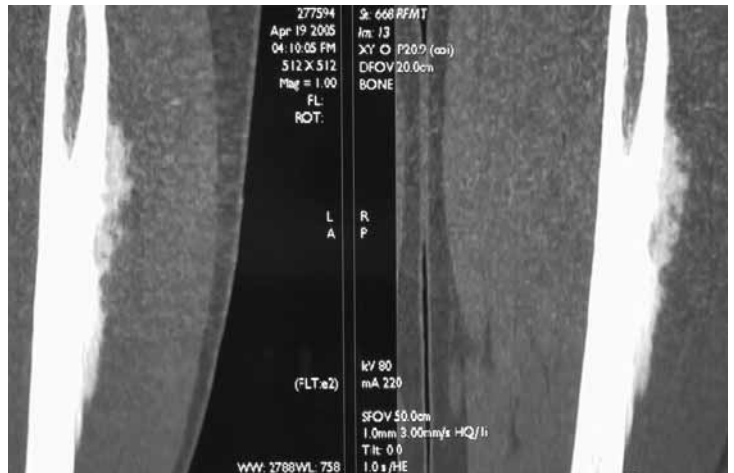


Figura 2. TAC inicial.

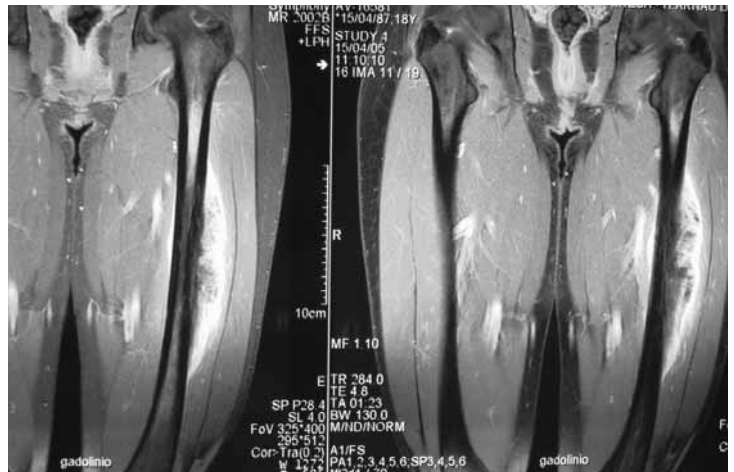


Figura 3. RMN inicial.

peta la cavidad medular (Fig. 6). El estudio anatomopatológico definitivo de la pieza mostraba en la tinción con hematoxilina eosina áreas teñidas de un color pálido ligeramente azulado correspondientes a cartílago y que suponían la mayor parte de la lesión, junto a focos de osteoide (Fig. 7); con la tinción inmunohistoquímica con S-100 se observaban las células tumorales con diferenciación condral (Fig. 8). Se señalaba como diagnóstico definitivo: osteosarcoma periosteal de medio a alto grado con amplio componente condral.

Bajo el control del Servicio de Oncología se instauró tratamiento con quimioterapia neoadyuvante con Metotrexato a altas dosis y Adriamicina.

El paciente presentó recidiva tumoral a nivel del músculo esquelético adyacente al injerto óseo (Fig. 9)

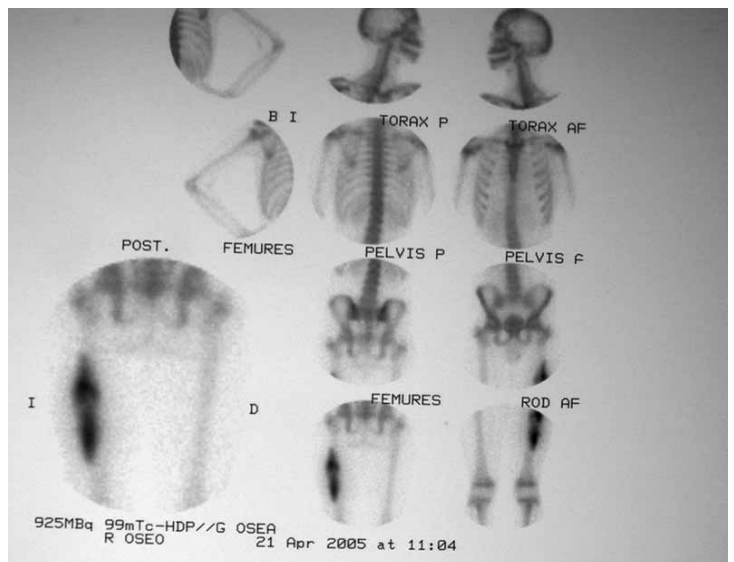


Figura 4. Estudio gammagráfico.

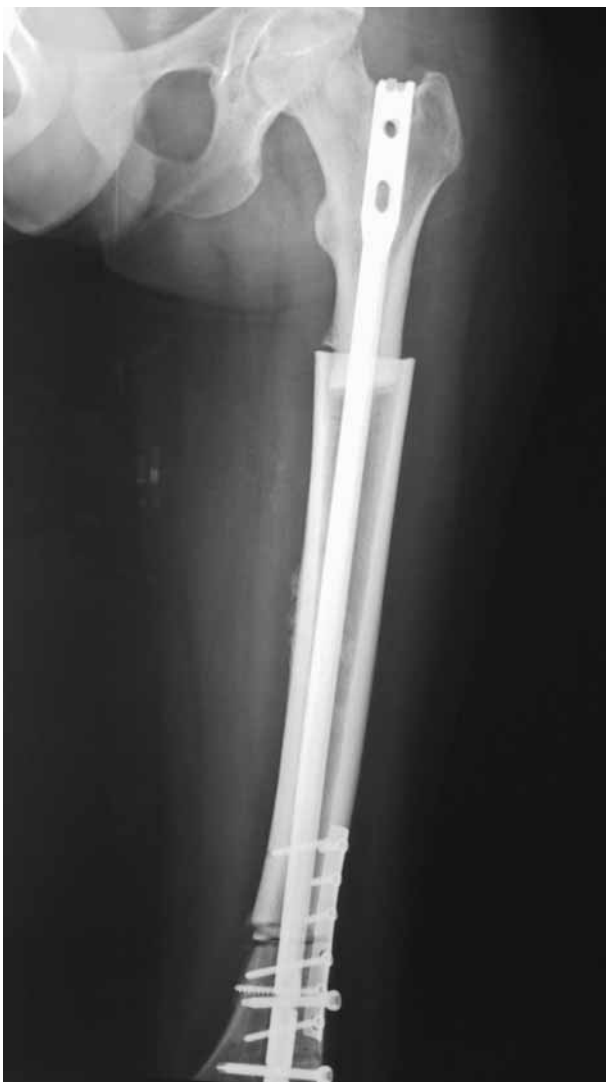

Figura 5. Control post-operatorio.

que precisó tratamiento quirúrgico con resección amplia. Ante una nueva recidiva de la lesión se decidió amputación mediante desarticulación coxofemoral. Posteriormente el paciente presenta metástasis pulmonares que no responden al tratamiento quimioterápico, falleciendo por insuficiencia respiratoria.

Discusión.

Son los estudios de imagen y la anatomía patológica los que permiten el diagnóstico de sarcoma perióstico. La clínica del osteosarcoma perióstico no es específica e incluye dolor, tumefacción y palpación de una masa con afectación de partes blandas de rápido crecimiento.

Aunque se ha tratado de relacionar la aparición de osteosarcomas con la hormona de crecimiento, no hay estudios concluyentes.



Figura 6. Aspecto macroscópico de la pieza de exéresis.

Los estudios de imagen de esta patología incluyen radiología simple, tomografía axial computarizada (TAC) y resonancia nuclear magnética (RNM) (3)

La radiología simple muestra una masa tumoral de partes blandas no homogénea con espículas calcificadas sobre matriz no calcificada, con adelgazamiento de la superficie perióstica de la cortical en la base de la lesión y conservación de la superficie endóstica (se habla de un "scalloping" de la cortical, causado por la masa de partes blandas) pareciendo que el tumor se extiende a partes blandas circundantes; ocasionalmente aparece una reacción perióstica en forma de triángulo de Codman; y se preserva la cavidad medular. Se observa así mismo una reacción perióstica perpendicular al eje longitudinal del hueso que se extiende en la masa de partes blandas.

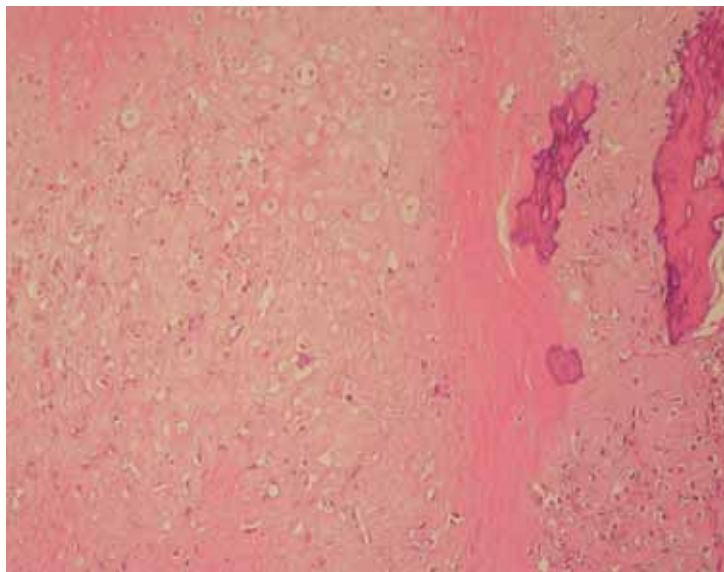


Figura 7. Imagen histológica (H.E. 200x).




Figura 8. Imagen histológica (S-100, 100x)

La TAC añade a lo visto en la radiología simple una mejor delineación de la extensión de la lesión a nivel cortical y partes blandas; y la exclusión de la afección medular.

La RMN ayuda a definir más el tumor delimitando su tamaño y las estructuras implicadas. Con frecuencia se ve una aparente afectación de la medular: analizándola con detalle se observa que no se continúa con la superficie del tumor; probablemente no son sino cambios reactivos de la médula, no hallándose tumor en ese nivel cuando se realiza el estudio anatomopatológico.

A groso modo con los estudios de imagen llega a parecer una tumoración condral de localización fundamentalmente extraósea con mínima invasión cortical.

En el estudio isotópico se observa elevada captación excéntrica con diferentes características de intensidad y homogeneidad¹.

La anatomía patológica del osteosarcoma perióstico muestra un amplio tejido condroblástico con pequeñas áreas de tejido osteoide, siendo lesiones que muy raramente invaden el canal medular. Todas las lesiones tienen tejido osteoide maligno; y hay elementos condrales en todos los casos predominando hasta 85%.

Se realiza el diagnóstico diferencial fundamentalmente con: condrosarcoma yuxtacortical, sarcoma de Ewing, osteosarcoma parostal y osteosarcoma superficial de alto grado¹. El condrosarcoma yuxtacortical habitualmente afecta a pacientes más mayores (4ª y 5ª décadas), asentando sobre todo en la metafisis, y muestran amplia mineralización osteoide y condral; aunque la hendidura (scalloping) en la cortical y el adelgazamiento de ésta son frecuentes, la reacción perióstica perpendicular habitualmente no aparece. Y hay que considerar todo

esto porque si se realiza una biopsia de una zona fundamentalmente cartilaginosa, puede inicialmente orientarse el diagnóstico a condrosarcoma con todas las implicaciones de tratamiento (es decir, sin ofrecer quimioterapia). El sarcoma de Ewing raramente es perióstico (3% de los casos) sin afectación medular; pero remeda al osteosarcoma perióstico en lo referente a perfil demográfico, localización de la lesión y aspecto radiológico aunque la mineralización dentro del componente de partes blandas, la reacción perióstica perpendicular y las características específicas de atenuación en el TAC y RMN T2 (con señal muy intensa en el osteosarcoma perióstico por el alto contenido en agua de las partes blandas) permiten el diagnóstico. El osteosarcoma paros-

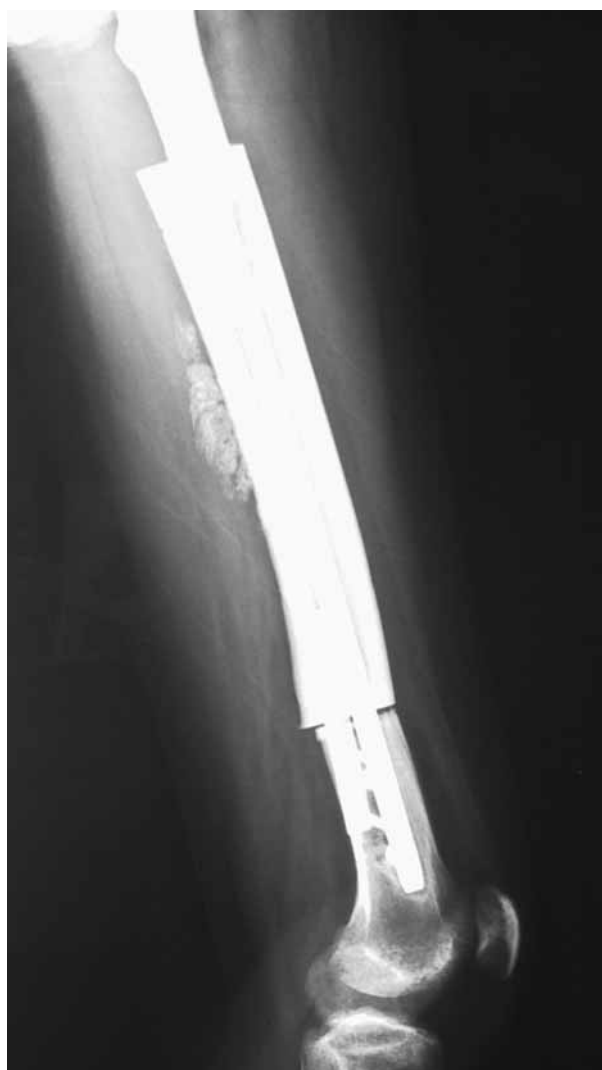

Figura 9. Radiología simple con la recidiva.

tal afecta característicamente a pacientes mayores (finales de la tercera y cuarta década), se localiza en la metáfisis, sobre todo femoral distal, y no tiene reacción perióstica perpendicular, estando inicialmente sujeto al hueso por un fino tallo. El osteosarcoma superficial de alto grado es con frecuencia la lesión con el diagnóstico diferencial más difícil con el osteosarcoma perióstico, ya que las dos habitualmente asientan en la diáfisis y muestran una reacción perpendicular perióstica. Habitualmente el osteosarcoma de alto grado afecta a un mayor porcentaje de la circunferencia ósea, invaden más el canal medular; y no se trata de una masa de partes blandas con alto contenido en agua por lo que cambian las características de TAC y RMN T2.

El tratamiento recomendado para estos tumores es la resección amplia primaria con quimioterapia neoadyuvante^{2,4} reservada para neoplasias de elevada malignidad en un intento de reducir las recidivas locales y las metástasis a distancia.

El pronóstico del osteosarcoma perióstico es mejor que el del osteosarcoma intramedular, pero no tan bueno como el del osteosarcoma parostal. El porcentaje de metástasis a distancia es del 15-20%, las metástasis pulmonares son las más frecuentes⁵. Una revisión de los casos de la Clínica Mayo⁶ señalaba un índice de recidiva

y de metástasis relativamente mayor en las lesiones femorales a pesar de márgenes excisionales amplios, sugiriendo que estas lesiones femorales pueden necesitar un tratamiento más agresivo.

Así pues, el osteosarcoma perióstico es una entidad propia con características definidas:

- radiológicamente se trata de una neoplasia de características malignas que no afecta, si no excepcionalmente, a la medular;
- anatomopatológicamente es característica la presencia de tejido condroblástico con pequeñas áreas de tejido osteoide;
- y en cuanto al pronóstico, éste es peor que el del osteosarcoma parostal y mejor que el del osteosarcoma clásico intramedular. Una revisión de los casos de la Clínica Mayo señalaba un índice de recidiva y de metástasis relativamente mayor en las lesiones femorales a pesar de márgenes excisionales amplios, sugiriendo que estas lesiones femorales pueden necesitar un tratamiento más agresivo⁶.
- aunque la recidiva tumoral más frecuente es proximal al tumor primario, se han descrito casos de recidivas distales a pesar de que los márgenes de escisión tumoral estuvieran libres de células tumorales⁷.

Bibliografía

1. **Murphey MD, Jelinek JS, Thomas Temple H, Flemming DJ, Gannon FH.** Imaging of periosteal osteosarcoma: radiologic-pathologic comparison. *Radiology* 2004; 233:129-38.
2. **Bertoni F, Boriani S, Laus M.** Periosteal chondrosarcoma and periosteal osteosarcoma. *J Bone Joint Surg* 1982; 64-B:370-6.
3. **DeSantos LA, Murria JA, Finklestein JB, Spjut HJ, Ayala AG.** The radiographic spectrum of periosteal osteosarcoma. *Radiology* 1978; 127:123-9.
4. **Revell MP, Deshmukh N, Grimer RJ.** Periosteal osteosarcoma: a review of 17 cases with mean follow-up of 52 months. *Sarcoma* 2002; 6:123-30.
5. **Hall RB, Robinson LH, Malawar MM, Dunham WK.** Periosteal osteosarcoma. *Cancer* 1985; 55:165-71.
6. **Ritts GD, Pritchard DJ, Unni KK, Beabout JW, Eckardt JJ.** Periosteal osteosarcoma. *Clin Orthop* 1987; 219:299-307.
7. **Barakat MJ, Collins C, Dixon JH.** Distal recurrence of periosteal osteosarcoma after complete excision of proximal primary tumour with good excision margins. *Sarcoma* 2003; 7:79-80.