

Rotura del tendón distal del bíceps braquial

GÓMEZ CANEDO J. M., COSTAS PAJARIÑO J. M., PITA ECHEGARAY M. A., RIVERA GABELA A., PÉREZ MUÑOZ M., CORRAL GARCÍA I.

SERVICIO DE CIRUGÍA ORTOPÉDICA Y TRAUMATOLOGÍA. MUTUA GALLEGA.

Resumen. *Objetivo:* presentar nuestra experiencia en el tratamiento de las roturas del tendón del bíceps braquial en trabajadores manuales. *Material y métodos:* Hemos intervenido a 9 pacientes con una edad media de 47 años, realizando en 8 ocasiones una reinserción transósea del tendón en la tuberosidad bicipital del radio por medio de una doble vía de abordaje. El seguimiento medio ha sido de 13 meses. Resultados: fueron excelentes, recuperando en todos los casos la fuerza muscular previa y una movilidad media final completa para la flexión y extensión, 85° de supinación y 86° de pronación. Todos se han reincorporado a su puesto de trabajo en un período entre los 3 y 4 meses. Conclusiones: Esta técnica se ha mostrado muy eficaz en el tratamiento de este tipo de patología, recomendándose siempre la cirugía en pacientes activos.

Rupture of the distal tendon of the biceps brachii

Summary. *Objective:* to present our experience in the treatment of ruptures of the distal biceps braquialis tendon in hand workers. *Methods:* 9 patients, middle age 47, went under surgery, 8 of them with a transosseus reinsertion of the tendon in the bicipital tuberosity of the radius with a double surgical approach. The average follow-up was 13 months. Results: excellent results were achieved in all of the 9 patients, recovering previous muscle strength, with full range of flexion-extension, 85° of supination and 86° of pronation. All 9 patients return to work in a period of 3 to 4 months. Conclusion: this technique is effective in the treatment of this injury, and it is recommended in active patients.

Correspondencia:

J.M. Gómez Canedo.
C/ Tarragona nº 39, 2º D
36211 - VIGO

e-mail: vigobone@hotmail.com

Introducción

La rotura del tendón distal del bíceps braquial es una lesión que tradicionalmente había sido catalogada en la literatura como rara o infrecuente¹, pero que en los últimos años se ha visto un incremento tanto de su incidencia como de los casos comunicados, posiblemente motivado no sólo por el avance de los medios técnicos de diagnóstico, sino también por la mayor importancia que se le ha dado a dicha patología desde el punto de vista funcional²⁻⁴. Tal y como menciona McReynolds en su publicación⁵, fue Starks en 1943 el primer autor en comunicar una lesión de este tipo.

Habitualmente la lesión se presenta en el brazo dominante de pacientes entre los 40 y 50 años, por un mecanismo de contracción excéntrica del bíceps cuando sobre el antebrazo actúa una fuerza brusca de extensión⁶, ocasionando en la mayoría de los casos una avulsión del

tendón (con cierto grado de degeneración) de su inserción en la tuberosidad bicipital del radio, asociándose en ocasiones la presencia de irregularidades óseas en la mencionada tuberosidad.

El diagnóstico clínico suele ser sencillo en los casos de rotura completa, apreciándose una alteración de la anatomía del brazo, con presencia de equimosis, tumorción dolorosa en la flexura del codo que corresponde al muñón tendinoso migrado proximalmente y en ocasiones volteado, lo cual puede ocasionar la presencia de un Tinel, ya que esta estructura se encuentra muy inervada. Puede ser significativa la pérdida de fuerza de flexión y supinación del antebrazo. Desde el punto de vista de las pruebas complementarias, la radiología convencional es útil para valorar la presencia de irregularidades o excrecencias óseas⁷ y la ecografía confirma el diagnóstico, no pareciendo necesaria la RMN más que para aquellos casos de rotura parcial⁶.

Diversos han sido los estudios biomecánicos que aconsejan su reparación en el paciente activo y no añoso, para evitar así la pérdida de fuerza muscular de flexión y supinación^{8,9}.

En cuanto a la técnica quirúrgica, existe la posibilidad de realizar la reparación por medio de una vía única (tiene mayor riesgo de lesión del nervio interóseo posterior) o la doble vía (la cual si no se realiza adecuadamente presenta el riesgo de aparición de sinostosis radiocubital proximal). Los datos disponibles demuestran buenos resultados con ambos procedimientos, y tan sólo pequeñas diferencias en sus resultado¹⁰. Los métodos de fijación del tendón al hueso también son variados, destacando el anclaje con arpones¹¹ y tornillos interferenciales^{3,12}, el sistema EndoButton^{13,14} y la re inserción con suturas transóseas¹⁵.

Material y Método

El presente trabajo pretende plasmar nuestra experiencia en el tratamiento quirúrgico de las lesiones del tendón distal del bíceps braquial en el ámbito laboral.

Nosotros realizamos siempre un estudio radiológico convencional para valorar la morfología de la tuberosidad bicipital del radio y un estudio ecográfico de las partes blandas (Fig. 1), reservando la RMN para aquellos casos de rotura parcial o duda diagnóstica.

Hemos intervenido a 9 trabajadores manuales con avulsión aguda del tendón distal del bíceps, 5 de ellos en el brazo dominante, con una edad media de 47 años (mínimo 39 y máximo 52). El tiempo medio transcurrido entre el traumatismo y la cirugía ha sido de 3,5 días (rango: 3-8), con un ingreso hospitalario de 1 día. El tiempo medio de seguimiento ha sido de 13 meses (rango: 6-42). A todos ellos se les explica detalladamente de los procedimientos y controles que se le van a realizar, firmando el correspondiente consentimiento informado.

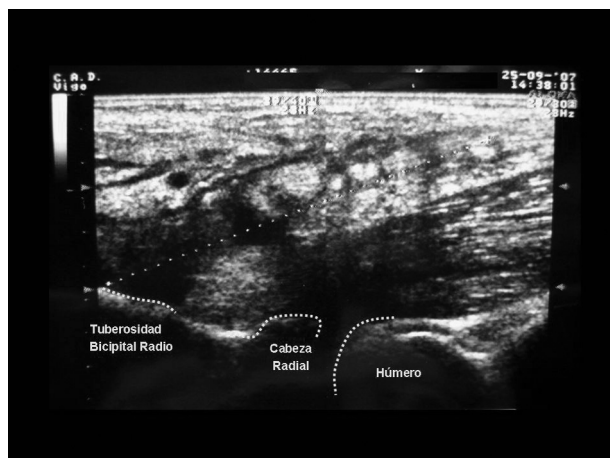


Figura 1. Imagen ecográfica de una avulsión del tendón del bíceps.

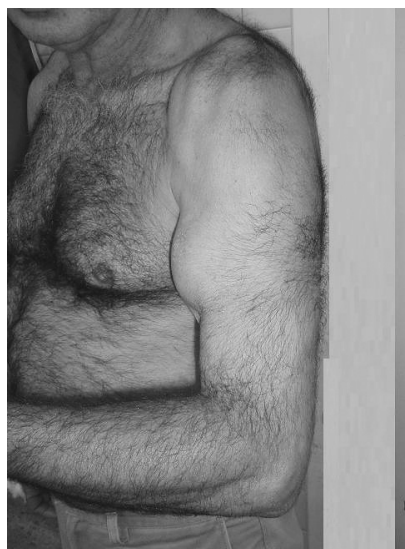


Figura 2. Traducción clínica de la migración proximal del bíceps.

De los 9 casos intervenidos, en 6 se encontró una avulsión completa del tendón, en dos una avulsión mayor del 80% y en el otro una rotura de un 30% asociado a una bursitis-ganglión, la cual fue regularizada y no reinsertada. Dos casos presentaban una rotura completa del lacerto fibroso, la cual facilita la migración proximal del tendón (Fig. 2). En los dos casos de rotura subtotal, ésta se completó y se trató, al igual que las completas, reinsertándolo en la zona anatómica de la tuberosidad bicipital del radio con suturas transóseas, por medio de un doble abordaje, anterior y postero-lateral.

Tras localizar y regularizar el muñón del tendón bicipital (Fig. 3), se procede a la preparación de la sutura (no reabsorbible). Se pasan las mismas con una disector

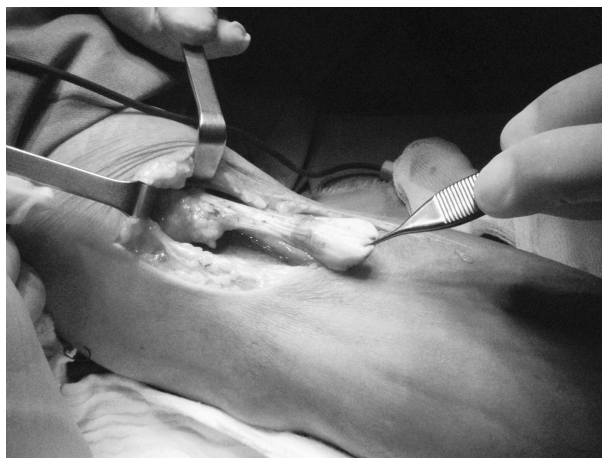

Figura 3. Muñón del tendón bicipital avulsionado.

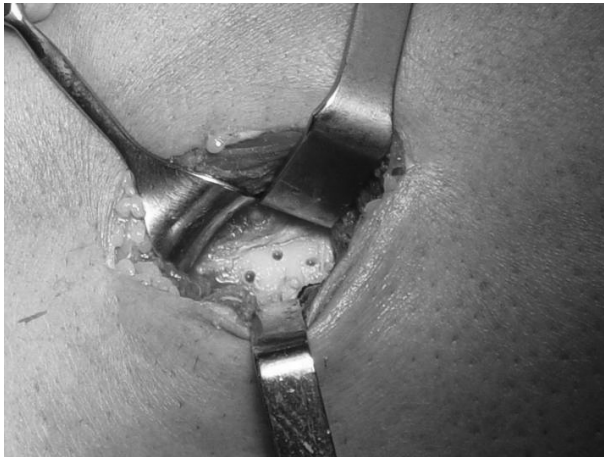

Figura 4. Orificios unicorticales en la tuberosidad bicipital del radio.

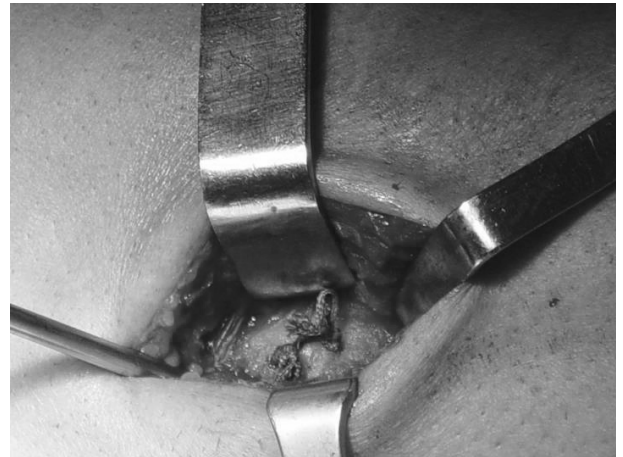

Figura 5. Suturas transóseas anudadas.

romo curvo muy próximo al radio hacia la zona posterolateral del antebrazo, evitando exponer la superficie perióstica del cúbito proximal, con el fin de evitar la formación de sinostosis radio-cubital. Por medio de una incisión en la zona de la salida del disector, abordamos y preparamos el lecho receptor en la tuberosidad del radio con una fresa de alta velocidad y realizamos tres orificios monocorticales a dicho nivel en distintos planos para minimizar el riesgo de fracturas, orificios por los que pasamos y anudamos las suturas del tendón (Fig. 4 y 5).

En el postoperatorio se colocó una ortesis articulada de codo, para controlar el arco de movilidad, la cual se mantiene dinamizada hasta la octava semana, momento en el que se abandona. Desde la segunda semana postcirugía permitimos la flexión pasiva y una extensión activa hasta (-30°).

Resultados

Todos los pacientes se han reincorporado a su actividad profesional entre los 3 y 4 meses, con una recuperación completa de la fuerza muscular (5/5 escala de Daniels).

La movilidad activa del codo se ha recuperado en casi su totalidad, con unos valores medios de flexión y extensión completas, supinación 85° y pronación 86°.

Como complicaciones se ha presentado en una ocasión una neuroapraxia del nervio interóseo posterior, la cual se recuperó completamente, no existiendo caso alguno de infección, sinostosis radio-cubital proximal ni re-rotura del tendón.

Discusión

La rotura del tendón distal del bíceps braquial es una patología que ha ido incrementándose en los últimos años.

En el ámbito laboral, del cual se han obtenido los casos de esta serie, es una patología que claramente va en aumento en los últimos años, y que dada la demanda funcional tan elevada de estos pacientes en el desempeño de tareas de fuerza (trabajadores manuales), entendemos que el diagnóstico y el tratamiento quirúrgico precoz son claves en el resultado final, siendo necesaria su reparación en fase aguda¹⁶, para evitar la pérdida de fuerza muscular de flexión y supinación¹⁷, así como complicaciones del tratamiento de los casos crónicos, ya que la reconstrucción tardía es técnicamente difícil y con peores resultados⁷.

En nuestra serie se ha mostrado exitosa la reinserción transósea del tendón exactamente en la tuberosidad bicipital del radio⁹, por un doble abordaje, con el cual no hemos tenido caso alguno de sinostosis radio-cubital proximal, que es la principal complicación, si bien es cierto que ésta puede presentarse también con un abordaje único¹⁵.

Existen otros métodos de fijación que también han proporcionado excelentes resultados^{3,12-14}, pero entendemos que este procedimiento es ventajoso ya que evita las dificultades técnicas asociadas en el momento de anudar la sutura y tensionar el tendón en un antebrazo musculado¹³, como es el caso de los trabajadores manuales, por lo que aconsejamos su uso.

Bibliografía:

1. Khan W, Agarwal M, Funk L. Repair of distal biceps tendon rupture with the Biotenodesis screw. *Arch Orthop Trauma Surg* 2004; 124: 206-8.
2. Bernstein AD, Berslow MJ, Jazrawi LM. Distal biceps tendon ruptures: a historical perspective and current concepts. *Am J Orthop* 2001; 30:193-200.
3. Idler CS, Montgomery WH, Lindsey DP, Badua PA, Wynn GF, Yerby SA. Distal biceps tendon repair: A biomechanical comparison of intact tendon and 2 repair techniques. *Am J Sports Med* 2006; 34:968-74.
4. Zenteno Chavez B, Lozano Pardina J, Villalobos Garduño E., Martínez Flores L., Real-Lira J. Ruptura distal del tendón del bíceps braquial, tratamiento quirúrgico con una incisión y fijación con material biodegradable. Presentación de un caso y revisión literatura. *Acta Médica Grupo Angeles* 2004; 2: 247-50.
5. McReynolds, I.S.: Avulsion of the insertion of the biceps brachii tendon and its surgical treatment. *J. Bone Joint Surg* 1963; 45-A:1780-1.
6. Ramsey ML. Distal biceps tendon injuries: diagnosis and management. *J Am Acad Orthop Surg* 1999; 7:1999-2007.
7. Morrey BF. Codo. Máster en cirugía ortopédica. Madrid: Marban 2000, p. 115-27.
8. Morrey BF, Askew LJ, An KN, Dobyns JH: Rupture of the distal tendon of the biceps brachii: A biomechanical study. *J Bone Joint Surg* 1985; 67-A:18-21.
9. Rantanen J, Orawa S. Rupture of the distal biceps tendon. A report of 19 patients treated with anatomical reinsertion, and a meta-analysis of 147 cases found in the literature. *Am J Sport Med* 1999; 27:128-32.
10. Deirmengian G, Beredjikian P, Getz Ch, Ramsey M, Bozentka, D.: Distal Biceps Tendon Repair: 1-Incision Versus 2-Incision Techniques Techniques in Shoulder and Elbow Surgery 2006; 7:61-71.
11. Brunner F, Gelpke H, Hotz T et al. Distal biceps tendon ruptures-experiences with soft tissue preserving reinsertion by bone anchors. *Swiss Surg* 1999; 5:186-90
12. Lintner S, Fischer T. Repair of distal biceps tendon using suture anchors and an anterior approach. *Clin Orthop Relat Res* 1996; 322:116-9.
13. Jeffrey K, Matthew B. Reparación de las roturas del tendón distal del bíceps con EndoButton. *J Am Acad Orthop Surg (Ed Esp)* 2008; 7:399-403.
14. Leyes Bence M, López Hernández G, Martín BuenaDicha E, Gutiérrez García JL, Silberberg Muiño JL, López Olova F. Reinserción de la avulsión distal del músculo bíceps braquial con la técnica de EndoButton. *Patología del Aparato Locomotor*, 2007;5:84-7.
15. Morrey BF. *Traumatología del codo*. Madrid: Marban. 2004. p. 468-78.
16. Mazzocca AD, Burton KJ, Romeo AA, Sanatangelo S, Adams DA, Arriero RA. Biomechanical evaluation of 4 techniques of distal biceps brachii tendon repair. *Am J Sports Med* 2007; 35:252-8.
17. Brunner H, H Gelpke, Hotz T, K Kach. Distale Bizepsehnenrupturen: erfahrungen mit der weichteilschonenden reinsertion mittels knochenankern. *Suiza Surg*. 1999; 5: 186-90.