

# Tratamiento de las fracturas inestables diafisarias de tibia mediante tracción fija en los niños y yeso funcional

A. PASCUAL RAMIREZ, L. PINO ALMERO, M. F. MÍNGUEZ REY, F. GOMAR SANCHO

SERVICIO DE CIRUGÍA ORTOPÉDICA Y TRAUMATOLOGÍA. HOSPITAL CLÍNICO UNIVERSITARIO DE VALENCIA. DEPARTAMENTO DE CIRUGÍA. FACULTAD DE MEDICINA. UNIVERSIDAD DE VALENCIA.

**Resumen.** Las fracturas de la diáfisis tibial suponen un 15% de las fracturas de los huesos largos en los niños. Su tratamiento debe ser individualizado en función de las características del paciente y de la fractura, aunque el tratamiento por excelencia es la reducción cerrada y la inmovilización con yeso. En el caso de las fracturas inestables, pueden ser necesarios otros tipos de tratamiento. En el momento actual está ganando popularidad el sistema de enclavado intramedular elástico. Sin embargo, existe un método de tratamiento simple, efectivo y poco invasivo, que aunque ha caído en desuso, actualmente todavía puede tener sus indicaciones. Se trata del sistema de tracción fija bipolar. En este estudio se presentan los resultados obtenidos en 30 niños con fractura inestable diafisaria de tibia tratados con este método.

## Treatment of unstable tibial diaphyseal fractures with fixed traction and functional cast on children

**Summary.** Diaphyseal tibial fractures represent 15% of long bone fractures in children. Their treatment should be individualized according to patient and fracture characteristics, although the treatment of choice is closed reduction and plaster immobilization. In the case of unstable fractures, other types of treatment may be required. At present, flexible intramedullary nailing is acquiring popularity. However, there is a simple, effective and minimally invasive method of treatment, although it has fallen into disuse, at present it can still have its instructions. This is the bipolar fixed traction system. This study presents the results obtained in 30 children with unstable diaphyseal tibial fractures treated with this method.

---

Correspondencia:  
A. Pascual Ramírez.  
Servicio de COT  
Hospital Clínico Universitario de Valencia  
Av. Blasco Ibáñez. Nº 17  
46010 Valencia  
e-mail: ameliapascu@gmail.com

### Introducción

Las fracturas de la diáfisis tibial se encuentran entre las lesiones infantiles más frecuentes, después de las fracturas de fémur y de antebrazo, y suponen cerca del 15% de las fracturas de huesos largos en dicha población<sup>1</sup>.

Su tratamiento debe ser individualizado en función de la edad del paciente, las posibles lesiones asociadas,

las características de la fractura y la lesión de partes blandas y de estructuras neurovasculares asociadas.

La reducción cerrada e inmovilización con yeso sigue siendo el tratamiento ortopédico por excelencia de las fracturas de diáfisis tibial en la población infantil, siendo necesario un estricto seguimiento radiográfico, e incluso la remanipulación de la fractura, en caso de desplazamiento de la misma.

En el caso de las fracturas no desplazadas sin alteración significativa de partes blandas, el tratamiento consiste en inmovilización con escayola durante 4-6 semanas, seguida de una carga progresiva con una polaina de yeso. En el caso de las desplazadas, sin embargo, la fractura se debe reducir de forma cerrada bajo sedación o anestesia general e inmovilizar con un yeso isquiopédico, seguido de un control clínico y radiográfico meticuloso,

Tabla 1. Datos recogidos

<b>Edad y sexo</b>	
<b>Miembro lesionado</b>	
<b>Localización fractura</b>	<ul style="list-style-type: none"> <li>- Epífisis</li> <li>- Metáfisis</li> <li>- Epifisiometáfisis</li> <li>- Diáfisis</li> </ul> <b>PROXIMAL/DISTAL</b>
<b>Trazo fractura tibia</b>	<ul style="list-style-type: none"> <li>- Oblicua</li> <li>- Transversa</li> <li>- Espiroidea</li> <li>- 3er fragmento</li> <li>- Conminuta</li> <li>- Tallo verde</li> </ul>
<b>Trazo fractura peroné</b>	<ul style="list-style-type: none"> <li>- Íntegro</li> <li>- Tercio superior</li> <li>- Tercio medio</li> <li>- Tercio inferior</li> <li>- En tallo verde</li> <li>- Incurvación plástica</li> </ul>
<b>Circunstancias lesión</b>	<ul style="list-style-type: none"> <li>- Peatón</li> <li>- Accidente de moto</li> <li>- Accidente de coche</li> <li>- Accidente doméstico</li> <li>- Accidente de bicicleta</li> <li>- Juegos al aire libre</li> <li>- Accidente deportivo</li> <li>- Agresión</li> </ul>
<b>Tipo de traumatismo</b>	<ul style="list-style-type: none"> <li>- Directo</li> <li>- Indirecto</li> <li>- Fractura patológica</li> <li>- Fractura por estrés</li> <li>- Malos tratos</li> <li>- Fractura de los primeros pasos (Toddler's fracture)</li> </ul>
<b>Clasificación de Gustillo y Anderson</b>	<b>En fracturas abiertas</b>
<b>Lesiones asociadas</b>	<ul style="list-style-type: none"> <li>- Cráneo</li> <li>- Tórax</li> <li>- Abdomen</li> <li>- Lesión vascular</li> <li>- Neurológica</li> <li>- Cutáneas</li> <li>- Fracturas</li> <li>- Luxaciones</li> </ul>
<b>Grado desplazamiento inicial fractura</b>	<ul style="list-style-type: none"> <li>- No desplazamiento</li> <li>- Acortamiento</li> <li>- Angulación</li> </ul>
<b>Días de hospitalización</b>	
<b>Tiempo de inmovilización</b>	<ul style="list-style-type: none"> <li>- Tiempo en descarga con tracción bipolar</li> <li>- Tiempo de carga parcial/total con polaina</li> </ul>
<b>Complicaciones del tratamiento</b>	<ul style="list-style-type: none"> <li>- Dismetrías (mayores de 1,5 cm)</li> <li>- Desviaciones angulares</li> <li>- Retardo de consolidación</li> <li>- Seudoartrosis</li> </ul>
<b>Otras complicaciones</b>	<ul style="list-style-type: none"> <li>- Disminución de movilidad en tobillo/rodilla</li> <li>- Infección (superficial/profunda)</li> <li>- Síndrome compartimental</li> <li>- Alteración del eje tibioastragalino</li> <li>- Refracturas</li> <li>- Algodistrofias</li> <li>- Lesiones fisarias</li> </ul>

puesto que en las tres primeras semanas, debido a la atrofia muscular y la disminución del edema tisular, existe un alto riesgo de pérdida de alineación de la fractura.

Se considera que la reducción es estable si<sup>1,2,3</sup>:

- La deformidad en varo y valgo es igual o menor de 10°.
- Se consigue una aposición del 50% entre los fragmentos.
- La angulación posterior es igual o menor de 10°.
- El acortamiento es menor de 1.5 cm.

En el caso de las fracturas inestables diafisarias de tibia conseguir estos criterios de estabilidad con el tratamiento anterior puede ser difícil, por lo que se puede precisar de un método que proporcione mayor estabilidad a la fractura, para evitar una consolidación viciosa de la misma. En estos casos el tratamiento de elección sería el enclavamiento intramedular elástico, si son niños entre 6-13 años, y rígidos si son adolescentes, o bien el fijador externo.

En los últimos años las indicaciones para el tratamiento quirúrgico de las fracturas de tibia en los niños se han extendido hasta incluir<sup>1,2,4,5</sup>:

- Fracturas irreductibles, inestables o sobre hueso patológico.
- Niños de 10 años o más.
- Fracturas abiertas grado II o III según la clasificación de Gustillo y Anderson.
- Síndrome compartimental asociado.
- Espasticidad debida a traumatismos craneoencefálicos o parálisis cerebral.
- Múltiples fracturas de huesos largos u otras lesiones asociadas en politraumatizados.
- Lesión severa de partes blandas.
- Fracaso del tratamiento cerrado.

Una opción de tratamiento para estas fracturas, que se encuentra a caballo entre el tratamiento quirúrgico y la inmovilización enyesada es el sistema de tracción fija, que permite mantener satisfactoriamente la reducción cerrada, tanto axial como rotacional, conseguida en quirófano bajo anestesia general. Puede ser también útil en aquellas fracturas en las que el enclavamiento intramedular flexible no es tan eficaz, como son las fracturas conminutas o en pacientes obesos. Sin embargo, el método de tracción fija, parece que ha perdido popularidad en los últimos años debido al desarrollo de otros sistemas de fijación, como el enclavado intramedular elástico o la fijación externa.

## Material y métodos

Se trata de un estudio descriptivo retrospectivo cuyo objetivo es revisar los resultados obtenidos en el Servicio

de Traumatología y Cirugía Ortopédica del Hospital Clínico Universitario de Valencia en el tratamiento mediante tracción fija bipolar de las fracturas diafisarias inestables de tibia en edad pediátrica en el período comprendido entre 1980 y 2005, y valorar si sigue siendo un tratamiento válido para este tipo de fracturas, teniendo en cuenta las opciones de tratamiento actuales de las que se dispone.

Para ello se realizó una revisión de los archivos informáticos del hospital, así como de las historias clínicas y estudios radiográficos de aquellos pacientes con edades comprendidas entre los 0 y los 16 años, que sufrieron fractura de tibia. Los datos que se recogieron se resumen en la tabla 1.

Como criterios de inclusión se consideraron la presencia de fisas abiertas en el momento de la lesión y que la fractura de tibia fuera tratada mediante un sistema de tracción fija incluida en un yeso isquiopédico. Se excluyeron todos aquellos pacientes con un seguimiento postoperatorio menor de 6 meses o que no presentaban una consolidación radiográfica de la fractura en el momento de la revisión.

Se consideraron como retardo de consolidación aquellas fracturas que tardaron seis meses o más en consolidar pero demostraron progresión hacia la unión en los sucesivos controles radiográficos y, como pseudoartrosis, aquellas fracturas asociadas a dolor persistente con movilidad anómala del foco de fractura junto a la ausencia de callo en las radiografías. Igualmente se definió como mala consolidación aquellas fracturas con una angulación mayor o igual a 10° de valgo o varo en el plano coronal, o mayor o igual a 20° de angulación anterior o posterior en el plano sagital.

La técnica de tracción fija se realiza en quirófano, con el paciente bajo anestesia general y en decúbito supino. Se deja la pierna afectada fuera de la mesa quirúrgica

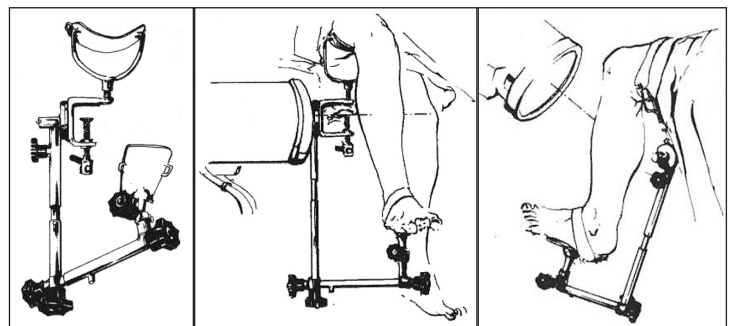


Fig. 1, 2 y 3. Sistema de tracción ideado por Darder en 1968, que toma presa en el pie y que se sujeta a la mesa ortopédica.

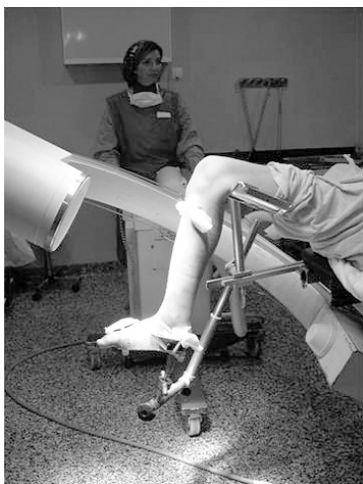

Fig. 4. La reducción se realiza bajo control mediante el intensificador de imágenes.

ca, apoyada a nivel del hueco poplíteo por medio de un sistema de tracción ideado por Darder<sup>6</sup> en 1968 (Fig. 1, 2 y 3), que toma presa en el pie y que se sujeta a la mesa ortopédica. Se trata de un aparato con múltiples articulaciones, que en su parte más distal presenta un soporte que se ajusta al pie, permitiendo de esta forma ejercer la tracción necesaria, disrotar el fragmento distal y corregir cualquier angulación. Mediante el intensificador de imágenes (Fig. 4), se valora la reducción, así como si ésta es estable o inestable y, entonces, se decide la necesidad de utilizar otra opción de estabilización como puede ser el enclavijamiento intramedular o la utilización de una tracción fija transesquelética con clavos de Steinman colocados proximales y distales a la fractura, y que quedarán incluidos en el vendaje de yeso isquiopédico.

En el caso que se opte por la tracción fija bipolar, se procede al lavado y pincelado con solución antiséptica de la pierna. Se introduce de forma percutánea un clavo de Steinman desde la cara externa y transversal a la tibia, a nivel de la tuberosidad anterior, cuya diáfisis atraviesa por completo hasta salir por la superficie interna opuesta en 4 a 6 centímetros (Fig. 5, 6 y 7). De esta forma se salva la integridad del nervio ciático poplíteo externo y se evita la lesión de la tuberosidad tibial anterior, ya que se introduce 2-3 cm posterior a la misma. Eventualmente se introduce un segundo clavo, según el tipo y trazo de fractura, pero más distal, a una distancia de 3-5 cm. Estos dos clavos solidarizan el fragmento proximal. Si este fragmento es corto un solo clavo proximal puede ser suficiente. Se coloca otro clavo de Steinman, pero distal al foco, preferiblemente en el calcáneo, para evitar el posible desplazamiento secundario por contractura del tríceps.

Una vez colocados los clavos y habiendo reducido la fractura bajo el amplificador de imágenes y el sistema de tracción de Darder, se procede a colocar el yeso, inicialmente suropédico, dejando incluidos en el mismo los clavos (Fig. 8). Una vez bien moldeado y fraguado el yeso, se procede a prolongarlo hasta la raíz del muslo, manteniendo la rodilla en una flexión de unos 20°.

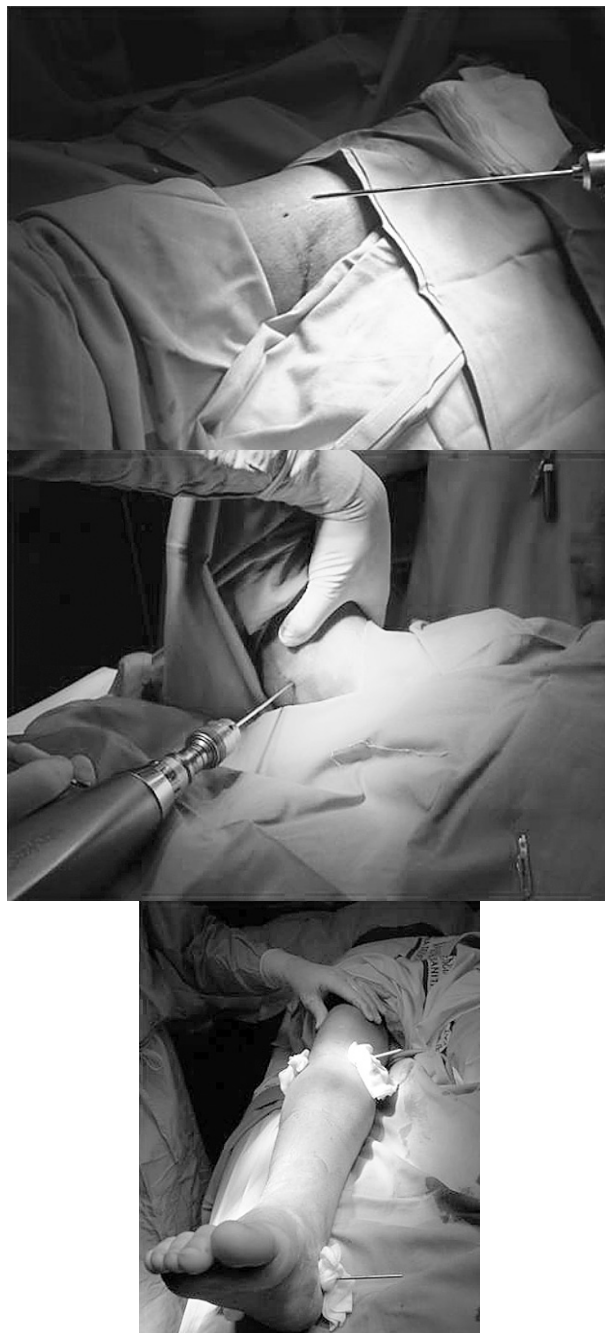


Fig. 5, 6 y 7. Introducción de los clavos de Steinman desde la cara externa de la zona proximal de la tibia, 2-3 cm posterior a la tuberosidad tibial anterior, y en el calcáneo.



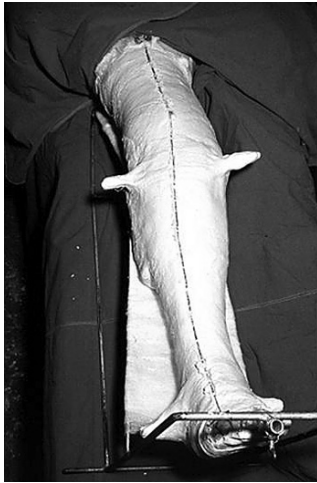

Fig. 8. Yeso isquio-pédico con los clavos de Steinman incluidos dentro del mismo (sistema de tracción fija).

Este yeso se mantiene unas 3-6 semanas, momento en el que se retira en consultas externas y se sustituye por una polaina de yeso (polaina de Delbet)<sup>7</sup>, lo que permite

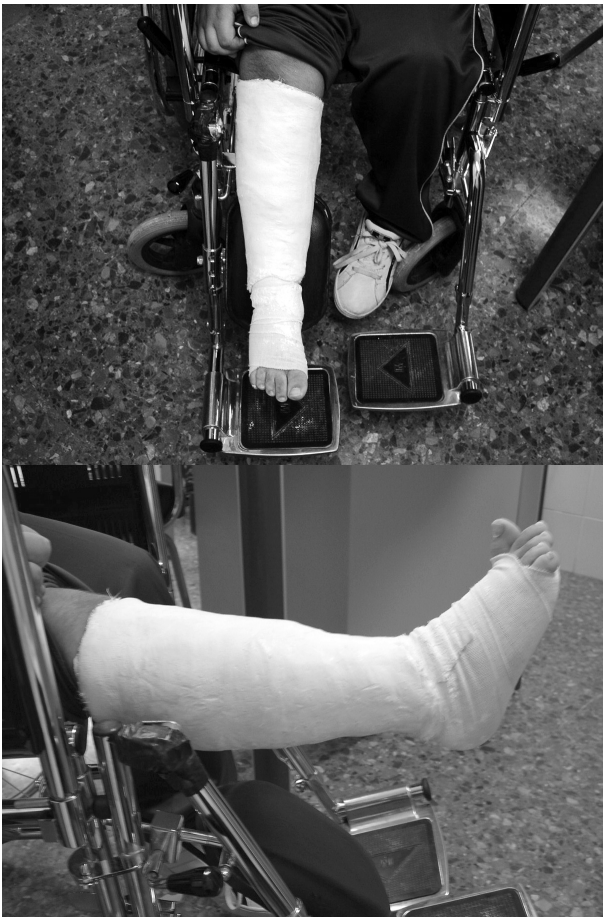

Fig. 9 y 10. A las 3-6 semanas, el yeso isquio-pédico se retira, así como los clavos de Steinman, y se cambia por una polaina de yeso.

dejar las articulaciones vecinas libres, para minimizar así el riesgo de rigideces y atrofiás. Para confeccionar la polaina de yeso, el paciente se encuentra sentado y con la pierna colgando fuera de la camilla. Se coloca primero un vendaje elástico en el pie y tobillo, y un almohadillado con algodón prensado en las prominencias óseas. Se aplican dos férulas, una en la cara lateral y otra en la cara medial de la pierna, recortadas por la zona inferior para contornear los maleolos y dejar libre la movilidad del tobillo. Sobre estas férulas se aplica venda de yeso de forma circular, y se moldea de forma cuidadosa (Fig. 9 y 10). Es importante en su extremo superior conseguir moldear la polaina en forma de embudo prismático triangular. En el caso de fracturas altas, a la polaina se le añade por arriba y delante un apoyo sobre el tendón rotuliano y rótula, con una flexión de rodilla de 90° (polaina napoleónica).

Para permitir la carga y la marcha (Fig. 11), siempre de forma progresiva, es imprescindible comprobar que tras colocar la polaina, ésta no quede holgada, puesto que en caso contrario ésta se deberá cambiar las veces que sean necesarias.

Los controles radiográficos se realizan semanalmente durante las tres primeras semanas. Si en algún momento se detecta una angulación, ésta se puede corregir mediante "gipsotomías" o yesotomías (Fig. 12), retirando o añadiendo una cuña de yeso<sup>2,3</sup>. La alineación de la fractura puede modificarse creando una cuña de cierre, una cuña de apertura o una combinación de ambas. La localización para la manipulación con la cuña se establece evaluando la pierna del niño bajo fluoroscopia y marcando el punto medio de la fractura de tibia por fuera del

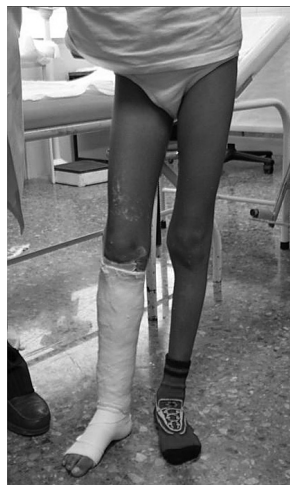

Fig. 11. Para permitir la carga y la marcha se debe comprobar que tras colocar la polaina, ésta no quede holgada.

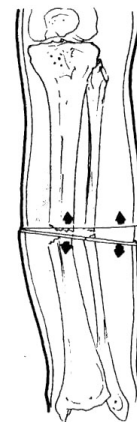


Fig. 12. Si durante el seguimiento radiográfico se produce alguna desviación de la fractura, ésta se puede corregir por medio de las denominadas "gipsotomías" o yesotomías.

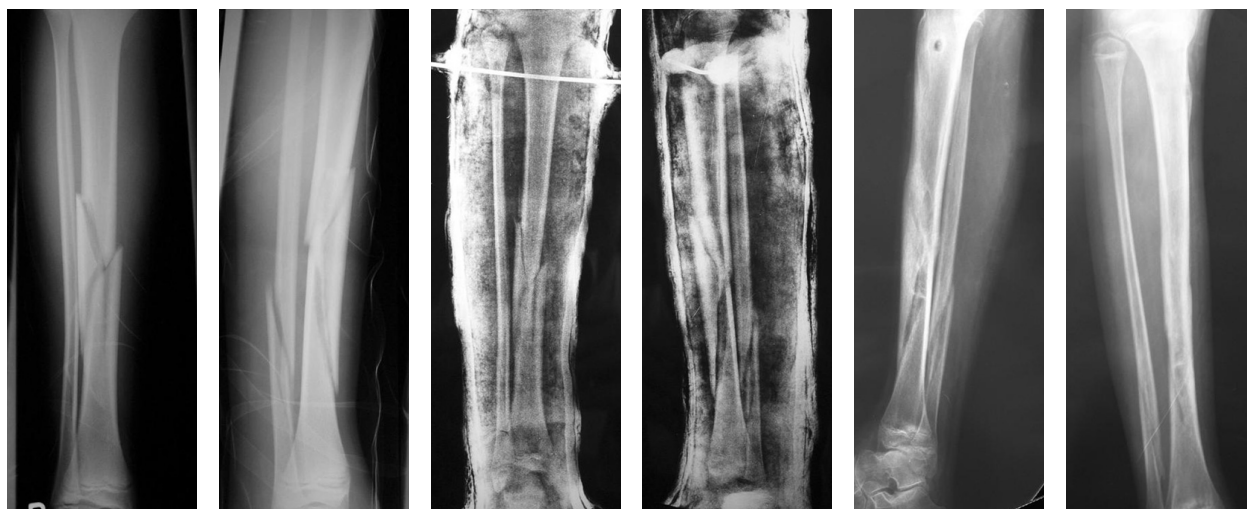


Fig. 13, 14, 15, 16, 17 y 18. Ejemplo de fractura diafisaria de tibia y peroné con tercer fragmento, tratada con el sistema de tracción bipolar, y su consolidación a los 3 meses.

yeso. La técnica de yesotomía en cuña de cierre conlleva un moderado acortamiento y puede pinzar la piel en el lugar donde se retira la cuña, así como aumentar las presiones compartimentales al reducir el volumen del yeso. En la cuña de apertura se coloca un taco de plástico en el segmento abierto opuesto al vértice de la fractura y se envuelve con venda de yeso. Esta técnica alarga la tibia, al tiempo que corrige la deformidad.

La fractura se considera consolidada cuando en las radiografías se observa callo en al menos tres de las corticales y clínicamente el foco no presenta movilidad ni dolor a la exploración.

### Resultados

De 240 pacientes revisados con edades comprendidas entre 0 y 16 años, que sufrieron fractura de tibia, sólo el 12.5% (30 pacientes, 21 niños y 9 niñas) cumplían los requisitos de inclusión. Todos ellos fueron tratados mediante tracción bipolar por presentar fracturas unilate-

rales inestables diafisarias de tibia (Fig. 13 a 18), siendo las principales indicaciones de tratamiento aquellas fracturas inestables que no mantenían una reducción aceptable con tratamiento ortopédico, así como pacientes politraumatizados o con fracturas abiertas.

La localización fue en 19 casos la tibia derecha y en 11 la izquierda. La edad media de los niños en el momento de la lesión fue de 11.7 años [4-16 años].

En cuanto el tipo de traumatismo, en un 70% (21 pacientes) se trató de un traumatismo indirecto y en un 30% (9 pacientes) fue directo. La causa más frecuente del traumatismo fue el atropello o accidente de tráfico. Un 36.6% (11 niños) fueron atropellados y un 26.6% (8 niños) de todos ellos, con una edad media de 14 años, sufrieron un accidente de motocicleta. Caídas de bicicleta se registraron en un 6.6% (2 casos) de los niños, 16.6% (5 casos) fueron por accidentes deportivos o durante el juego y un 13.3% (4 casos) por accidentes domésticos (Gráfico 1). De estos últimos, uno de los casos fue un precipitado desde cinco pisos de altura, que asociaba a la fractura abierta grado I de tibia una fractura mandibular, fracturas costales, epifisiolisis distal de cúbito y radio, listesis C2-C3, fractura supracondílea de codo, diástasis púbica y Traumatismo Cranoencefálico (TCE). Otros tres niños asociaron a la fractura de tibia otras lesiones, en concreto, traumatismos craneoencefálicos, dos por atropello y uno por accidente de motocicleta.

En cuanto a la localización de la fractura, el 83% (25 casos) de las mismas fueron diafisarias, de las cuales un 68% se localizaban en el tercio medio-inferior de la tibia, un 13.3% (4 casos) en la unión metafisodiafisaria proximal y un caso se prolongaba hasta la epífisis distal

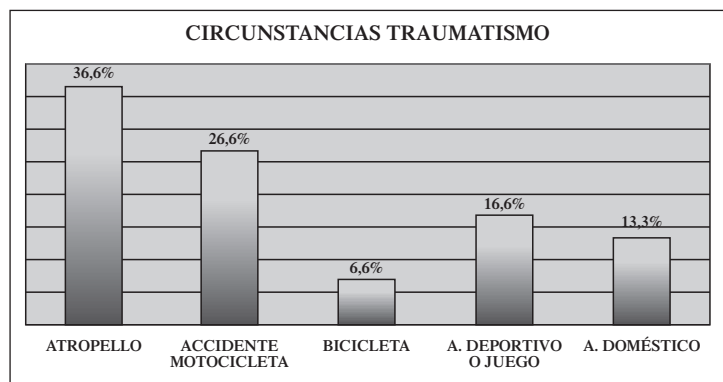


Gráfico 1. Causas del traumatismo.

(3.3%). El peroné estaba íntegro en un 40% de las fracturas (12 casos).

Hubo 7 casos de fracturas abiertas, 6 de grado I (87.5%) y uno de grado II (14.3%) según la clasificación de Gustillo y Anderson.

El trazo de fractura fue simple espiroideo en 8 casos (26.6%), oblicuo en 7 (23.3%) y transverso en 5 (16.6%). Un total de 5 casos presentaron un tercer fragmento (16.6%) y 5 fueron fracturas conminutas (16.6%) (Gráfico 2).

En 17 pacientes (56.6%) no existía un claro desplazamiento inicial, y dentro de éstas, 8 (47%) conservaban el peroné íntegro, lo que favorece el desplazamiento posterior de la fractura. De éstas, 4 de ellas (23.5%) eran abiertas y 3 de ellas (17.6%) se trataban de fracturas con tercer fragmento o conminutas.

Solo en un caso, la tibia estaba acortada inicialmente, y un 40% (12 pacientes) presentaba un desplazamiento angular inicial mayor o igual a 10°.

La estancia media en el hospital fue de 6.15 días [2-25 días]. Las estancias superiores a los 10 días (4 casos) fueron debido a que se trataba de niños que presentaban otras lesiones asociadas (TCE) y en un caso a un proceso febril no asociado a la fractura.

En todos los casos, la tracción bipolar fue el tratamiento inicial excepto en uno de los niños con fractura

en tres fragmentos, que se trató inicialmente de forma conservadora y, ante el desplazamiento en valgo mayor de 10° que presentaba en los controles a los 12 días, se decidió colocar una tracción bipolar tras corrección en quirófano de la deformidad.

De los 30 niños, 21 de ellos (70%) no presentaron ningún tipo de complicación durante ni después del tratamiento, a excepción de dos casos de úlceras por decúbito que evolucionaron favorablemente sin secuelas. En conjunto se recopilaron 3 casos (10%) de retardo de consolidación, una pseudoartrosis, una alteración del eje tibioastragalino, tres casos (10%) de desviación angular mayor o igual a 10° y un caso de fracaso del tratamiento con tracción bipolar y posterior intervención quirúrgica. En ningún caso se registró infección a nivel de los clavos transesqueléticos. No se detectó ningún caso de síndrome compartimental por la inmovilización, algodistrofia simpático refleja, pérdida de movilidad a nivel de la articulación de tobillo o rodilla ni refractura. Tampoco se registró ningún caso de disimetría del miembro afecto mayor de 1.5 cm (Gráfico 3).

El retardo de consolidación se presentó en 3 casos (10%), una niña de 14 años y dos niños de 9 y 16 años respectivamente, con una media de 32 semanas [24.3-38.6 semanas] hasta la consolidación. Uno de ellos presentaba una fractura diafisaria con tercer fragmento y los otros dos, fracturas de trazo simple oblicua con peroné íntegro, una de las cuales era abierta grado I.

El único caso de pseudoartrosis se presentó en un niño de 14 años de edad que tras accidente de moto sufrió una fractura abierta grado I oblicua de tibia con peroné íntegro y TCE asociado, permaneciendo ingresado durante 25 días.

Las desviaciones angulares mayores o iguales a 10° se produjeron en 3 casos, dos niñas y un niño con edades

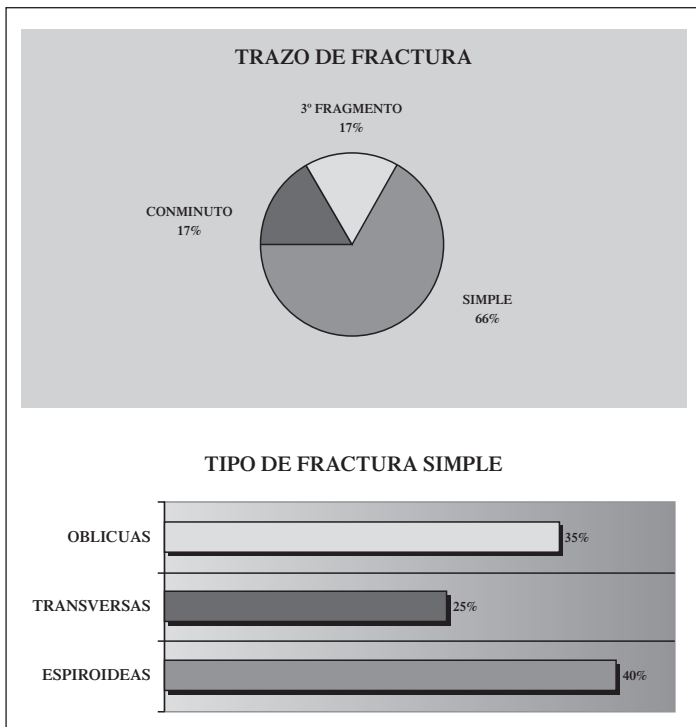


Gráfico 2. Trazo de fractura.

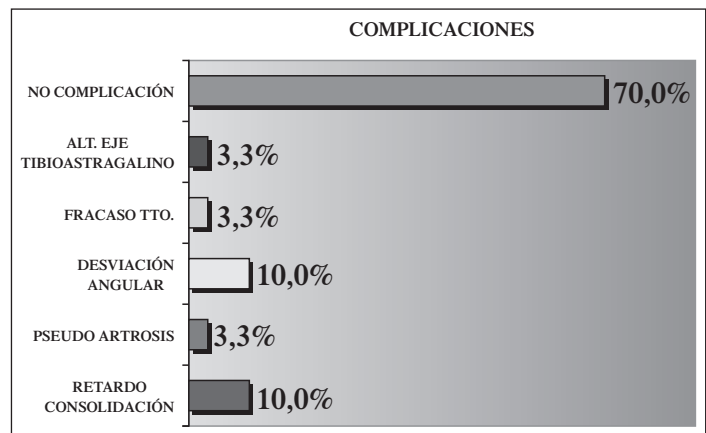


Gráfico 3. Complicaciones.

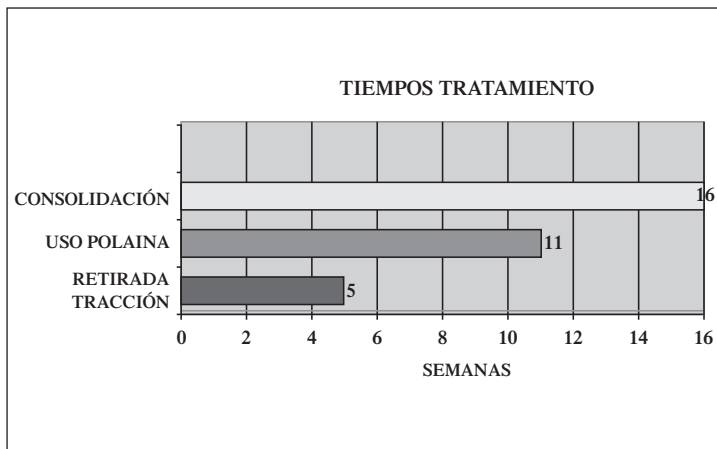


Gráfico 4. Tiempos de tratamiento.

entre los 8 y los 14 años, tratándose de una fractura diafisaria espiroidea que alcanzaba hasta epifisis distal, una fractura diafisaria oblicua abierta tipo I y una fractura diafisaria conminuta, respectivamente, todas ellas con fractura de peroné asociada y tras traumatismos de alta energía.

Una niña de 14 años que había sufrido un accidente de tráfico con fractura cerrada diafisaria oblicua de tibia y peroné con TCE asociado fue tratada inicialmente con una tracción bipolar. A las 12 semanas de tratamiento y ante un antecurvatum mayor de 10°, fue necesario la retirada de la misma y realizar osteosíntesis con placa atornillada tipo Link, quedando como secuela un valgo menor de 10°.

Otro niño de 14 años fue inmovilizado inicialmente con una férula isquiopédica para después pasar a tracción bipolar ante la imposibilidad de mantener la reducción.

Se registró un caso de alteración de la angulación tibioastragalina en una niña de 11 años con una fractura oblicua de tercio medio de tibia. Tras 8 meses de evolución presentaba una angulación tibioastragalina de 20° y un valgo de aproximadamente 10°, susceptible de remodelar en los siguientes meses.

El tiempo medio de retirada de la tracción bipolar fue de 5 semanas [3-8.5 semanas], siendo sustituida por una polaina de yeso o de fibra de vidrio.

En algunos de los casos de retardo de consolidación se han utilizado posteriormente polainas conformadas de termoplástico para facilitar la higiene o como medida de protección hasta que se observa corticalización del callo de fractura, dada la dificultad que supone limitar la actividad física en estas edades tras retirar la polaina de yeso.

La polaina de yeso se mantuvo una media de 11 semanas [5.4-32 semanas] hasta que se consideró conso-

lidada la fractura, tanto clínica como radiológicamente. Excluyendo los 3 casos de retardo consolidación, la polaina se mantuvo una media de 8.7 semanas [5.4- 15.7 semanas].

El tiempo medio hasta la consolidación de la fractura fue de 16.8 semanas [9.2-38.5 semanas]. Excluyendo los 3 casos en los que se produjo un retardo en la consolidación, la media fue de 14.5 semanas [9.4-22.8 semanas] hasta la consolidación (Gráfico 4).

## Discusión

La mayoría de las fracturas de tibia en niños y adolescentes, incluso las fracturas abiertas, pueden ser tratadas sin problemas mediante reducción cerrada e inmovilización con yeso. En ciertos casos, sin embargo, la estabilización quirúrgica se hace necesaria, particularmente en niños que han sufrido múltiples lesiones tras un traumatismo de alta energía, lesiones cerebrales asociadas, fracturas abiertas, síndrome compartimental, niños mayores de 8 años y por supuesto, en fracturas inestables<sup>1,4,5,8</sup>.

Dentro de las posibilidades de tratamiento quirúrgico disponibles se encuentran las agujas Kirschner percutáneas, la tracción bipolar mediante clavos de Steinman incluidos en yeso, el fijador externo, las placas atornilladas o los clavos intramedulares elásticos (técnica de Metaizeau).

El tratamiento ideal sería aquel que consiguiera mantener la reducción, permitir la movilización hasta la aparición de callo de fractura y que no lesionara las fisis de crecimiento. También debería ser fácil de colocar y de retirar una vez consolidada la fractura<sup>9</sup>.

La fijación externa se utiliza sobre todo para fracturas conminutas e inestables o con afectación grave de partes blandas, como ocurre en las fracturas abiertas grados II o III. La fijación intramedular estaría indicada en adultos o adolescentes con fisis cerradas, debido al alto riesgo de producir alteraciones de crecimiento de la tibia proximal y/o una deformidad en recurvatum.

Actualmente, está ganando popularidad el enclavado intramedular flexible, siempre que no haya conminución grave u oblicuidad de la fractura. En las fracturas conminutas e inestables sería necesario asociar un yeso para controlar la reducción.

Hasta ahora no hay un consenso claro sobre cual es el implante más adecuado, aunque el desarrollo de los clavos intramedulares elásticos parece que presenta importantes ventajas con respecto a otras técnicas, como muestran varios estudios recientes<sup>9,10</sup>. La fijación externa no proporciona necesariamente una reducción anatómica ni



la rigidez necesaria para una rehabilitación temprana, además de presentar frecuentemente complicaciones como la infección de los pines, retardos de consolidación y refracturas tras su retirada en un 10% de los casos.

La tracción fija bipolar mantiene la reducción de la fractura y le proporciona a ésta la suficiente estabilidad. Se trata de una técnica cerrada y mínimamente invasiva, con lo que disminuye la posibilidad de infección. Tampoco compromete la vascularización de la fractura y respeta las fisis de crecimiento al colocarse los clavos distales a éstas. Además, se retira muy fácilmente sin necesidad de quirófano y se sustituye por una polaina que permite la carga sobre el miembro lesionado de forma temprana, lo que estimula el proceso de consolidación<sup>7</sup>.

Revisando la literatura se pueden encontrar varios artículos que hacen referencia al tratamiento con tracción fija en fracturas de huesos largos, tanto en adultos<sup>10,11</sup> como en niños<sup>4,6,12,13</sup>. En un estudio publicado en 1986 por Wood y Mashru<sup>3,11</sup> sobre 42 fracturas de tibia tratadas con tracción bipolar en adultos, se encontraron pocas complicaciones del tipo pseudoartrosis, retardos de consolidación o mala unión, concluyendo que se trataba de un tratamiento muy útil, siempre que se consiguiese una buena reducción sin distracción del foco y en los casos bien indicados.

También se ha demostrado que la tracción fija puede ser una alternativa para el tratamiento de fracturas abiertas graves cuando no se dispone de medios económicos. Alonge<sup>10</sup> realizó en Nigeria una revisión de 34 pacientes con fracturas abiertas de tibia, 79% de las cuales eran de tipo III de Gustilo, en las que se había utilizado como tratamiento la tracción fija o técnica de Anderson y Kutchins, en vez del fijador externo, obteniéndose buenos resultados funcionales.

En la edad pediátrica la tracción bipolar se considera un método seguro y efectivo para el tratamiento de fracturas inestables. Jones y Weiner<sup>13</sup> revisaron 300 fracturas cerradas de cúbito y radio en niños tratadas conservadoramente. De ellas 12 precisaron de tracción fija para mantener la reducción, presentando como únicas complicaciones dos infecciones superficiales en los pins resueltas con tratamiento antibiótico y dos casos con una moderada limitación de la pronosupinación que no requirieron intervención.

Son pocos los estudios que hablan sobre la tracción fija bipolar en las fracturas de tibia en niños. Shannak<sup>1</sup> revisó 117 niños con fracturas cerradas diafisarias de tibia tratados con yeso con o sin tracción fija, dependiendo de la estabilidad de la fractura. Tras un seguimiento de al menos 3 años comprobó que el acortamiento

inicial se compensaba con el estímulo de crecimiento posterior a la fractura, y que la deformidad en valgo o recurvatum persistían parcialmente. La disrotación no se corregía espontáneamente. En nuestro estudio se registró un 10% de angulaciones axiales mayores o iguales a 10°, pero en ningún caso precisaron de corrección quirúrgica posterior.

En su artículo Wesse<sup>14</sup> realiza una revisión de 196 niños con fracturas tibiales, de los que 176 fueron tratados conservadoramente, y 14 de éstos mediante tracción fija. Aunque en las conclusiones se decantan por el tratamiento quirúrgico en las fracturas inestables y en mayores de 10 años, reconocen que el tratamiento conservador, con o sin tracción fija, continua siendo el tratamiento apropiado en las fracturas de tibia pediátricas en general.

Con respecto al tratamiento de las fracturas inestables diafisarias de tibia en niños, la mayoría de los estudios recientes revisados hacen referencia al tratamiento con enclavado intramedular flexible y al fijador externo<sup>5,9,14-17</sup>.

Vallamshetla<sup>9</sup> revisa retrospectivamente 54 fracturas inestables de tibia en niños tratadas mediante enclavado flexible, 23% de las cuales eran fracturas abiertas, un 38% de grado II y III. Un 30% de los niños presentaban lesiones asociadas y un 36% de las fracturas eran multifragmentarias. El tiempo medio de consolidación fue de 10 semanas, tiempo ligeramente menor a las 14-16 semanas de nuestra media. Dentro de las complicaciones encontradas destacan 2 casos de disimetría del miembro (4%) no mayor a 2 cm (en fracturas multifragmentarias), un 4% de desviación angular mayor a 10° (ambos casos en fracturas con conminución), 3 casos de infección y un caso de pseudoartrosis (2%). Además refiere dos casos en los que hubo que reintervenir al paciente por fallo en la osteosíntesis inicial. Nuestro porcentaje de pseudoartrosis es similar, aunque sí que tenemos mayor porcentaje (10%) de desviaciones angulares que Vallamshetla (4%).

Salem<sup>14</sup> realiza una revisión de 61 fracturas diafisarias de miembro inferior en niños tratadas también con enclavado intramedular flexible. Cinco de los casos eran tibias, ninguna de ellas eran fracturas complejas. Sólo una fractura era abierta, y grado I. Refiere algunos problemas técnicos menores, como la longitud inapropiada de los clavos, migración de éstos o perforación de la cortical en un 30% de los casos. No presenta desviaciones axiales, aunque sí dos casos de deformidad rotacional mayor a 15° y un caso de refractura. Un 52% de los niños tratados con clavos intramedulares, tanto en tibia como en fémur, presentaban irritación local y protrusión de los

clavos, sugiriendo la necesidad de insertar los clavos más profundamente. En el caso de las fracturas espiroideas multifragmentarias, algunos autores recomiendan no utilizar los clavos elásticos o complementarlo con un yeso temporal.

Más recientemente, Kubiak<sup>5</sup> compara los clavos flexibles intramedulares con los fijadores externos para tratar las fracturas diafisarias de tibia en niños. En el grupo del fijador externo (15 niños) el 53% eran fracturas abiertas, con un tiempo medio de consolidación de 18 semanas. Hubo 7 complicaciones en este primer grupo (dos retardos de consolidación (13.3%), 3 pseudoartrosis (20%) y dos desviaciones angulares). Comparando con nuestra revisión con respecto a las complicaciones los resultados son similares o mejores, por lo menos en los casos de pseudoartrosis (3.3%). En el grupo del enclavado intramedular (16 niños) el 31% eran fracturas abiertas, el tiempo de consolidación fue de solo 7 semanas de media y no encontraron ninguna complicación reseñable. Este autor recomienda los clavos intramedulares flexibles como tratamiento de las fracturas de tibia en niños que necesitan una estabilización quirúrgica, incluyendo las fracturas abiertas siempre que no presenten pérdida de segmentos óseos o conminución importante. Kubiak permite la carga parcial inmediatamente tras la intervención si hay un contacto óseo mayor del 50%, lo cual favorece la consolidación en un plazo tan corto de tiempo. Sin embargo, en nuestro estudio la carga parcial se retrasa hasta la colocación de la polaina, aproximadamente a las 5 semanas.

Cullen<sup>17</sup> realiza una revisión de 83 niños con fracturas abiertas de tibia tratadas todas ellas con irrigación y desbridamiento profuso junto a tratamiento antibiótico vía parenteral al menos 48h. Fueron inmovilizadas con yeso 32 casos, 40 fueron tratadas con tracción fija y 11 intervenidas quirúrgicamente. El tiempo medio de consolidación fue de 15 semanas, similar al nuestro (16

semanas). Este autor prefiere el tratamiento con tracción fija al fijador externo en las fracturas abiertas inestables de tibia en niños, ya que, según él, proporciona mejores resultados tanto anatómicos como funcionales.

Finalmente se puede concluir que el sistema de tracción fija mediante dos clavos de Steinman incorporados al yeso isquiopédico es una técnica simple, efectiva y poco invasiva, con la que se pueden tratar fracturas diafisarias inestables, tanto abiertas como cerradas en niños, con pocas complicaciones. Para las fracturas inestables abiertas sin grave alteración de partes blandas (tipo I y II de Gustillo), este sistema también resulta útil. Además, la utilización posterior de la polaina de yeso, permite una movilización temprana de las articulaciones vecinas y la carga precoz, lo cual estimula el proceso de consolidación ósea. Elimina la necesidad de un segundo tiempo quirúrgico bajo anestesia, ya que los clavos de la tracción se retiran en consultas y permite la corrección de defectos residuales en la angulación axial mediante gipsotomía, sin necesidad de anestesia. Puede resultar muy útil en aquellas fracturas en las que el uso del fijador externo o los clavos intramedulares flexibles no dan suficientes garantías de estabilidad, como son las fracturas conminutas y las inestables rotacionalmente. Sin embargo, los tiempos de consolidación son ligeramente superiores a los obtenidos con otros métodos de tratamiento, por lo que actualmente debe reservarse para el tratamiento de fracturas graves conminutas con grandes fragmentos y en niños mayores u obesos, cuyos trazos no se estabilizarían suficientemente con clavos flexibles. Por último, conviene recordar que es una técnica que no está exenta de complicaciones y que por lo tanto hay que aplicarla de forma cuidadosa, como ocurre en el caso de las fracturas diafisarias oblicuas con peroné íntegro, tipo de fractura donde se han dado los casos de retardo de consolidación y de pseudoartrosis recogidos en el presente estudio.

---

**Bibliografía:**

1. Shannak AO. Tibial fractures in children: follow up study. *J Pediatr Orthop* 1988; 8:306-10
2. Heinrich SD. Fractures of the shaft of the tibia and fibula. En: Rockwood CA Jr, Wilkins KE, Beaty JE, editores. *Fractures in children*. Philadelphia: Lippincott Williams and Wilkins; 2001. p. 1077-121.
3. Mashru RP, Herman MJ, Pizzutillo PD. Tibial shaft fractures in children and adolescents. *J Am Acad Orthop Surg* 2005; 13:345-52.
4. Wessel L, Seyfriedt CS, Hock S. Pediatric tibial fractures: is conservative therapy still currently appropriate? *Unfallchirurg* 1997; 100:8-12.
5. Kubiak EN, Egol KA, Scher D. Operative treatment of tibial fractures in children: are elastic stable intramedullary nails an improvement over external fixation? *J Bone Joint Surg Am* 2005; 87A:1761-8.
6. Darder A. Problemática de la consolidación de las fracturas de tibia. Tratamiento incruento. *Rev Esp de Cir Osteoar* 1972; 7:179-244.
7. Sarmiento A. A functional below-the-knee cast for tibial fractures. *J Bone Joint Surg Am* 196; 49A:855-75.
8. Rang M, Wenger DR, Pring ME. *Rang's children fractures*. 3th ed. Philadelphia: Pippincott Williams and Wilkins; 2005.
9. Vallamshetla VR, De Silva U, Bache CE, Gibbons PJ. Flexible intramedullary nails for instable fractures of de tibia in children. An eight-year experience. *J Bone Joint Surg Br* 2006; 88B:536-40.
10. Alonge TO, Ogunlade SO, Salawu SA. Management of open tibia fracture - Anderson and Hutchins technique re-visited. *Afr J Med Sci* 2003; 32:131-4.
11. Wood RL, Marsh HO. Tibial fractures treated with pins and plaster. *Orthop Rev* 1986; 15:516-20.
12. Voto SJ, Weiner DS, Leighley B. Use of pins and plaster in the treatment of instable pediatric forearm fractures. *J Pediatr Orthop* 1990; 10:85-9.
13. Jones K, Weiner DS. The management of forearm fractures in children: a plea for conservatism. *J Pediatr Orthop* 1999; 9:811-5.
14. Salem KH, Lindemann I, Keppler P. Flexible intramedullary nailing in pediatric lower limb fractures. *J Pediatr Orthop* 2006; 4:505-9.
15. Goodwin RC, Gaynor T, Mahar A. Intramedullary flexible nail fixation of unstable pediatric tibial diaphyseal fractures. *J Pediatr Orthop* 2005; 25:570-6.
16. Gregory RJ, Cubison TC, Pinder IM. External fixation of lower limb fractures in children. *Journal of trauma* 1992; 33:691-3.
17. Cullen MC, Roy DR, Crawford AH. Open fracture of the tibia in children. *J Bone Joint Surg Am* 1996; 78A:1039-47.