

Metástasis musculares del Adenocarcinoma Renal.

R. CARPINTERO LLUCH, J. A. SERRANO TRENAS, P. SERRANO LÁZARO, P. CARPINTERO BENÍTEZ.
SERVICIO DE TRAUMATOLOGÍA Y CIRUGÍA ORTOPÉDICA. HOSPITAL UNIVERSITARIO REINA SOFÍA, CÓRDOBA.

Resumen. El carcinoma renal puede producir metástasis, siendo las más frecuentes en pulmón, hígado, esqueleto y encéfalo. Las metástasis aisladas en el músculo esquelético son muy raras, existiendo alrededor de veinte casos publicados en la literatura. Presentamos dos casos de metástasis de carcinoma renal, localizadas en el músculo esquelético. Es importante el diagnóstico diferencial de estas metástasis con los sarcomas de partes blandas, ya que su tratamiento y pronóstico son muy diferentes.

Muscle metastasis of renal carcinoma.

Summary. The renal cell carcinoma can produce metastatic, the most common are in lung, liver, bones and encephalon. The isolated metastatic in muscle are unusual, there are only twenty cases published, most of them isolated cases. We present two cases of metastatic of renal cell carcinoma isolated in skeletal muscle. It is very important the differential diagnosis of this kind of lesions with soft tissue sarcomas because treatment and prognosis are very different.

Correspondencia:
Pedro Carpintero
C/Mejorana 45
14012. Córdoba.
e-mail: pcarpinterob@medynet.com

profundos de unos 8 x 4cm en la región media. El paciente refiere que ha tenido un crecimiento rápido, pero sin dolor. En la exploración mediante Resonancia Magnética se apreciaba en el corte transversal una masa heterogénea en el interior del músculo soleo que sobrepasaba la

Introducción

El carcinoma renal puede producir metástasis, siendo las más frecuentes en pulmón, hígado, esqueleto y encéfalo¹. Las metástasis solitarias en el músculo son excepcionales, existiendo unos 20 casos publicados en la literatura, la mayoría de ellas, casos aislados¹⁻⁷.

Presentamos dos casos de metástasis de carcinoma renal, únicas en la musculatura esquelética.

Caso 1. Paciente varón de 77 años, que acude a consulta por presentar una masa en la región sural derecha de dos meses de evolución. Entre los antecedentes personales destacaba el haber sido intervenido de un carcinoma de células claras de riñón cinco años antes, realizándosele una nefrectomía radical. A la inspección se aprecia una tumoración en la cara posterior de la pantorrilla derecha. A la palpación se comprueba la existencia de una tumoración profunda, dura y adherida a los planos

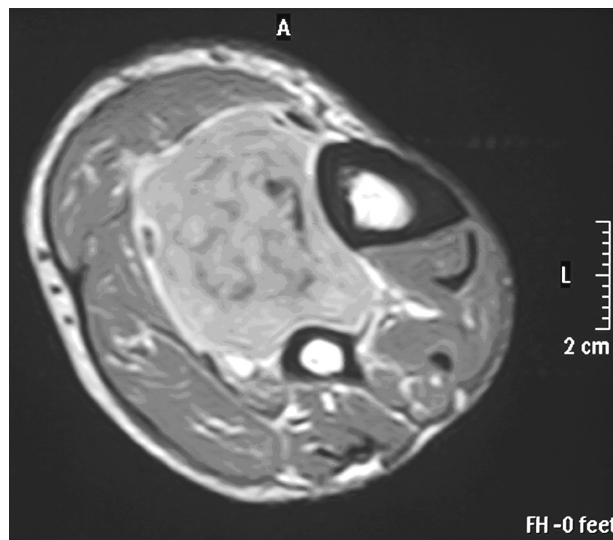


Figura 1. Imagen de resonancia magnética. Secuencia T-2. Corte axial, se aprecia masa heterogénea hiperintensa, que rechaza planos musculares.

membrana interósea y en contacto con el paquete vascular (Fig. 1).

En los cortes sagitales (Fig. 2), se apreciaba una masa ovoídea de unos 8cm de longitud por 4cm de ancho en el interior del músculo soleo. Se realizó una biopsia del tumor, dando como resultado "metástasis de adenocarcinoma renal". Las exploraciones realizadas para detectar otras metástasis (TAC abdomino-torácico, gammagrafía ósea), fueron negativas. Posteriormente se realizó una extirpación del tumor. Un año después de la intervención, sigue en revisión, sin presentar recidiva, ni otras nuevas metástasis.

Caso 2. Paciente mujer de 78 años, operada de carcinoma renal siete meses antes, que consulta por presentar tumor en el borde cubital de la mano izquierda de dos meses de evolución, y crecimiento rápido. A la palpación se comprueba la existencia de una tumoración profunda, dura e indolora en el interior de la musculatura de eminencia hipotenar. En el examen radiográfico (Fig. 3) se pudo apreciar una tumoración de partes blandas de unos 4 por 3cm en la musculatura hipotenar, en contacto con el V metacarpiano. El estudio de extensión (TAC abdomino torácico), no demostró ninguna otra metástasis. Fue intervenida quirúrgicamente, extirpándosele el tumor, incluyendo la piel que lo cubría, seguido de injerto cutáneo. Dos años después, sigue en revisión, sin haber aparecido otras metástasis.

Discusión

Las metástasis de los carcinomas son raras en la musculatura musculoesquelética, a pesar de que esta representa algo más de la mitad de nuestra masa corporal. Se han establecido diversos factores para explicar esta rareza: como el pH más ácido del músculo respecto a los órganos donde asienta el tumor primitivo¹; la diferencia en la temperatura local²; las diferencias en la circulación local, ya que los órganos que suelen recibir las metástasis de los carcinomas (hígado y pulmón), suelen tener un flujo sanguíneo constante y tienen una extensa red capilar, mientras que en el músculo esquelético, el flujo sanguíneo es variable, dependiendo de la actividad de los receptores adrenérgicos, y sujeto a las presiones⁸; la existencia de inhibidores de las proteasas en la matriz extracelular del músculo, lo que haría más difícil la acción enzimática favorecedora de las metástasis⁹.

A pesar de su extrañeza, hay que tenerlos en cuenta para realizar un diagnóstico diferencial ante una masa de partes blandas, ya que se pueden confundir con los sarcomas de partes blandas, no solamente por la clínica, sino también porque las pruebas de imagen son muy

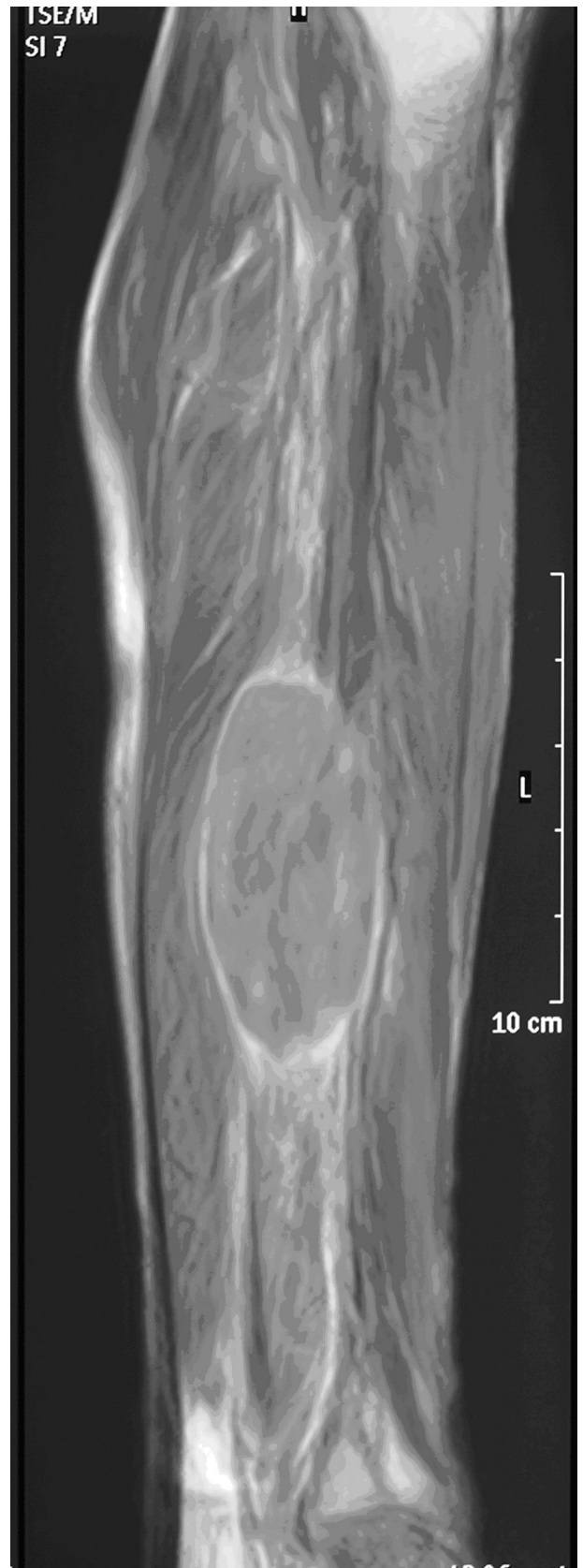

Figura 2. Imagen de resonancia magnética. Secuencia T-1. Corte sagital, se aprecia lesión fusiforme heterogénea intramuscular.

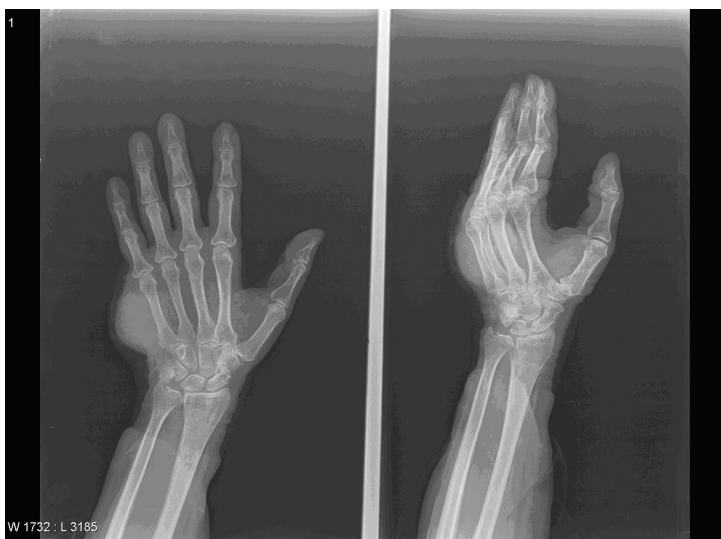

Figura 3. Radiografía de mano izquierda. Se aprecia tumoración de partes blandas en eminencia hipotenar en contacto con el V metacarpiano.

parecidas, y a veces su histología, cuando tienen un tratamiento y pronóstico totalmente diferente. Sobre todo cuando se presentan como la primera manifestación de la enfermedad⁷, aunque en ninguno de nuestros casos esto ocurrió, ya que se trataba de, en el primer caso la metástasis apareció precozmente a los pocos meses de la extirpación del tumor primitivo, y en el otro caso apareció varios años después, hecho frecuente en este tipo de metástasis⁷.

El tratamiento de elección es la extirpación total de la metástasis¹, lo que hace que el paciente tenga un pronóstico moderadamente optimista, como ha ocurrido con nuestros dos casos.

Bibliografía:

- 1.- Taira H, Ishii T, Inoue Y, Hiratasuka Y. Solitary psoas metastasis after radical nephrectomy for renal cell carcinoma. *Int J Urol.* 2005; 12:96-7.
- 2.- Herring CL, Harrelson JM, Scully SP. Metastatic Carcinoma to Skeletal Muscle. *Clin Orthop.* 1998; 355:272-81.
- 3.- Manzelli A, Rossi P, De Majo A, Coscarella G, Gacek I, Gaspari AL. Skeletal muscle metastases from renal cell carcinoma: a case report. *Tumori.* 2006; 92:549-51.
- 4.- Schatteaman P, Willemsen P, Vanderveken M, Lockefer F, Vanderbroek A. Skeletal muscle metastasis from a conventional renal cell carcinoma, two years after nephrectomy: a case report *Acta Chir Belg.* 2002; 102:351-2.
- 5.- Hur J, Yoon CS, Jung WH. Multiple skeletal metastases from renal cell carcinoma 19 years after radical nephrectomy. *Acta Radiol.* 2007; 48:238-41.
- 6.- Doménech A, Rodríguez Gasén A, Benítez A, Bején MT, Mora J, Martín Comín J. Metástasis de un carcinoma renal de células claras en el músculo esquelético. *Rev Esp Med Nucl.* 2008; 27:442-3.
- 7.- Plaza JA, Perez-Montiel D, Mayerson J, Morrison C, Suster S. Metastases to Soft Tissue: A review of 118 cases over a 30-year period *Cancer.* 2007; 112:193-203.
- 8.- Stulc JP, Petrelli NJ, Herrera L, López CL, Mittelman A. Isolated metachronous metastases to soft tissue of the buttock from a colonic carcinoma. *Dis Colon Rectum.* 1985; 28:117-21.
- 9.- Merimsky O, Levin T, Chaitchick S. Recurrent solitary metastasis of renal cell carcinoma in skeletal muscles. *Tumori.* 1990; 76:407-9.