

Sinus pilonidal interdigital. Una rara enfermedad profesional

A. TEJERO IBÁÑEZ, I. ERASO LARA, A. CASTAÑO SERRANO, FJ. REPÁRAZ PADRÓS, AJ. GARBAYO MARTURET. SERVICIO DE CIRUGÍA ORTOPÉDICA Y TRAUMATOLOGÍA. COMPLEJO HOSPITALARIO DE NAVARRA. PAMPLONA.

Resumen. Se presenta un caso de sinus pilonidal interdigital de mano de un paciente varón de 27 años de edad y de profesión peluquero, que consultó por presentar secreción y exposición de pelos por orificio fistuloso en segundo espacio interdigital. El tratamiento consistió en la exéresis en cuña de la lesión y cierre directo de la herida quirúrgica. No hubo alteraciones en el periodo postoperatorio. Actualmente, tras 10 años de evolución, el paciente sigue desarrollando su profesión sin haber presentado ninguna recidiva de la lesión y realiza una vida personal sin problemas.

Interdigital pilonidal sinus. A rare occupational disease

Summary. We report a case of interdigital pilonidal sinus of the hand of a male patient of 27 years-old and a professional hairdresser, who consulted for a discharge and exposure of hairs fistula second web space of hand. Treatment consisted of wedge excision of the lesion and direct closure of the surgical wound. There were no changes in the postoperative period. Today, after 10 years of evolution, the patient continues to develop their profession without having presented any recurrence of the injury and makes a personal life without problems.

Correspondencia:
Alberto Tejero Ibáñez.
Servicio de Cirugía Ortopédica y Traumatología
Complejo Hospitalario de Navarra
C/ Irunlarrea, 3
31008 Pamplona
Correo electrónico: atejeroi@yahoo.es

Introducción

El sinus pilonidal interdigital o tricogranuloma se considera una rara enfermedad profesional de trabajadores que se dedican a la manipulación del pelo, como son los peluqueros. Se produce por la penetración de fragmentos pilosos en el espacio interdigital que crea inicialmente una reacción inflamatoria crónica y acaba en la formación de un quiste.

Hodges¹ describe por primera vez el mecanismo de formación del sinus por pelos.

Sin embargo es Templeton en 1942² el primero que describe esta entidad como enfermedad profesional en peluqueros, que se presentaba como una fístula interdigital crónica. Posteriormente distintos autores han ido aportando casos aislados a la literatura.

Se trata de una entidad de escasa incidencia en nuestro medio, que también aparece en esquiladores de ovejas, ordeñadores y cuidadores de perros, entre los que se considera también una enfermedad profesional.

El objetivo de este artículo es presentar un caso de sinus pilonidal interdigital de mano dominante en un varón de profesión peluquero.

Caso clínico

Paciente varón de 27 años de edad y peluquero de profesión, que acudió a nuestra consulta por presentar una fístula a nivel de segundo espacio interdigital de mano derecha de cuatro años de evolución. Según refería el paciente, de forma periódica presentaba secreción por el orificio fistuloso con exposición de pelos en dicho orificio. En la exploración se apreció una lesión nodular con orificio fistuloso en 2º espacio interdigital, siendo la movilidad y sensibilidad completa (Fig. 1). El estudio radiológico de la mano no demostró alteraciones óseas ni de partes blandas. Bajo anestesia troncular se realizó extirpación en cuña de la lesión, con posterior cierre por planos de la herida quirúrgica (Fig. 2). La pieza quirúrgica fue enviada a anatomía patológica, siendo el informe de su estudio el siguiente:

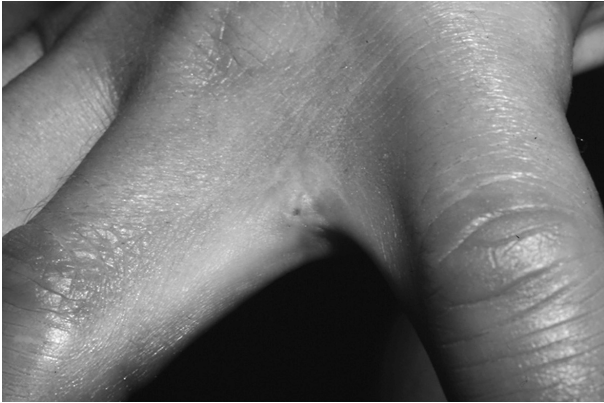


Figura 1. Lesión en 2º espacio interdigital de mano con orificio fistuloso.

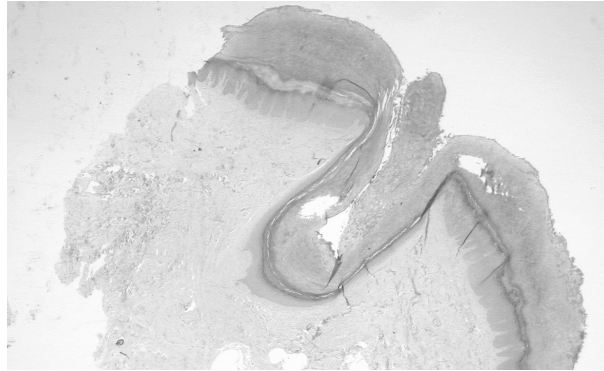


Figura 4. Estudio microscópico de la lesión.

Descripción macroscópica: Fragmento nodular de superficie ligeramente irregular y coloración blanquecina que mide 1 x 0,5 x 0,2 cm. En superficie se identifica mínima elipse de piel de 0,7 x 0,1 cm. En el tejido subcutáneo se identifican formaciones negras, aisladas, filiformes con aspecto de pelos (Fig. 3).

Descripción microscópica: Piel que muestra una zona central con trayecto revestido por un epitelio plano poliestratificado con queratinización que muestra en profundidad restos de pelos (Fig. 4).

La evolución del paciente se desarrolló sin complicaciones hacia la curación en 15 días, siendo dado de alta a los tres meses. En el momento actual, a los diez años de la intervención el paciente sigue asintomático y realiza una vida personal y laboral dentro de la normalidad (Fig. 5).

Discusión

El sinus pilonidal interdigital o enfermedad de los barberos, esta considerado como una variante del sinus

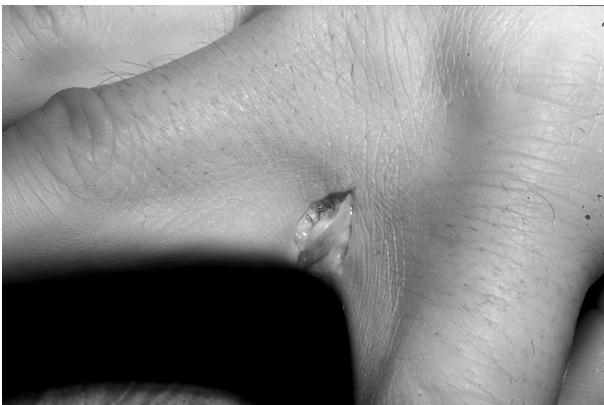

Figura 2. Imagen intraoperatoria con resección de la lesión en cuña, observándose material piloso.

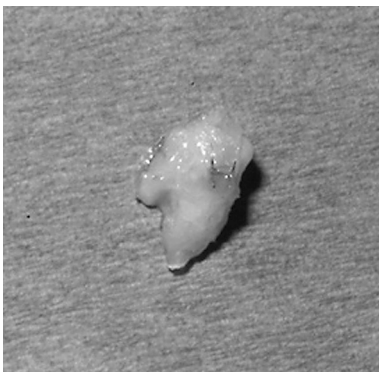

Figura 3. Pieza quirúrgica reseca, aspecto macroscópico.

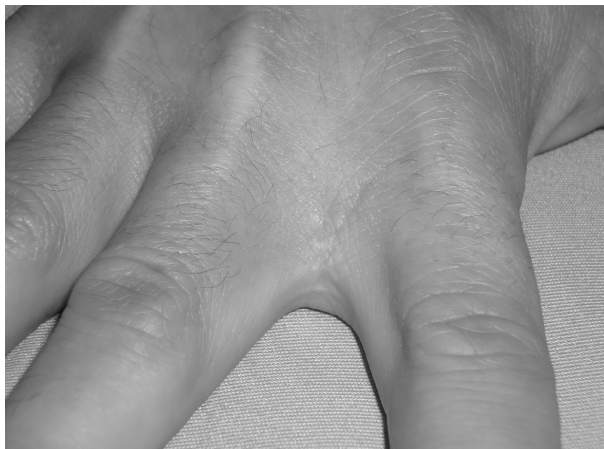

Figura 5. Segundo espacio interdigital en la actualidad, diez años después, sin lesión recidivante.

pilonidal, cuadro este último, de antigua descripción hecha por Hodges en 1880¹ en un artículo sobre sinus pilonidal postnatal en el que define su origen congénito. Posteriormente, Templeton en 1942², describe el primer caso en peluqueros y Patey y Scharf en 1948³ cambian el concepto de Hodges, al considerar la enfermedad de los barberos como una complicación ocupacional adquirida.

También se encuentra el problema en ordeñadores⁴, trasquiladores de ovejas⁵ y cepilladores de perros^{6,7}, pero siempre ubicándola definitivamente como una anomalía de origen exógeno, ya que el pelo encontrado no pertenece en ningún caso al paciente como demostraron Joseph y Gifford⁸ en un estudio en cadáveres, al contrario de lo que sucede en el seno sacrococcígeo.

El cuadro aparece de forma mayoritaria en hombres, habiéndose descrito en las mujeres en cinco casos^{6,9-11}. Esto puede ser debido a que las mujeres son más cuidadosas en lo que respecta a la higiene de las manos y los pies durante el trabajo^{4,9}.

Los casos bilaterales son extremadamente raros, encontrando solamente dos pacientes en la literatura¹². Esta enfermedad se localiza en los espacios interdigitales de la mano, sobre todo la dominante, siendo el tercero el más frecuentemente afectado¹². La existencia de sinus en el primer espacio es raro, habiéndose descrito solamente en tres ocasiones^{6,13}. Otra localización muy rara en la mano es el pulpejo del dedo¹⁴, la eminencia tenar^{12,13} o región subungueal⁷. En el pie encontramos tres casos que coinciden con ser mujeres^{10,11,15}.

El cuadro comienza con la penetración de fragmentos de pelos ajenos al paciente dentro de la piel a través de un seno, llegando a la dermis y a planos más profundos de forma progresiva, se forman por ello trayectos fistulosos y una vez que el pelo queda atrapado, desencadena un proceso inflamatorio que termina en una reacción a cuerpo extraño crónica³.

Aunque la piel de los espacios interdigitales está intacta y es fina, se defiende bien de los factores ambientales. Pero este raro proceso se produce por la suma de varias circunstancias que afectan a esta zona anatómica como son:

Las lesiones crónicas de la epidermis, secundario a un contacto repetido con productos agresivos como los colorantes y champús, sumado a los cambios que se producen en el pelo al cortarlo, que hace que se convierta en más afilado y la mayor adherencia por la humedad y la energía electrostática, dan como resultado el acumulo de material piloso en los espacios interdigitales¹³.

Ciertos factores facilitan más el desarrollo del cuadro, como la presión negativa creada por el movimiento

de los dedos y la fuerza de los movimientos de adducción de los mismos, así como la infección recurrente o crónica^{3,6}.

La mayoría de los senos son asintomáticos y los individuos pueden ser conscientes de ellos, pero en ocasiones se pueden producir secreciones o infecciones de estas formaciones que requieren un tratamiento específico⁹.

La patología es variable y en realidad depende del tiempo evolutivo de la lesión, pudiendo observarse una cavidad recubierta con un epitelio escamoso estratificado y la presencia de un infiltrado inflamatorio con o sin reacción a cuerpo extraño, con uno o más fragmentos de pelos incluidos³.

El diagnóstico de esta enfermedad es clínico, aunque en algunas ocasiones se ha utilizado la fistulografía y el azul de metileno para delimitar los márgenes del quiste¹⁶.

Como complicaciones de los casos crónicos podemos encontrar la formación de abscesos, celulitis, linfangitis y osteomielitis^{5,7,14}.

Aunque la retirada del material piloso incrustado en profundidad puede dar como resultado en ocasiones la cura completa del proceso¹³, las medidas conservadoras o con pauta antibiótica no han demostrado ser eficaces en el tratamiento¹⁷. La mayoría de autores están de acuerdo en realizar la exéresis quirúrgica con cierre primario⁶ o cierre por segunda intención para evitar la recidiva a pesar de lo prolongado de este proceso en el tiempo¹⁸. También se ha utilizado la exéresis con posterior colgajo de rotación, obteniendo buenos resultados¹⁶. En casos recurrentes se ha utilizado un colgajo vascularizado de arteria dorsal metacarpiana con buena evolución¹⁹.

La recidiva es frecuente, no por un tratamiento incorrecto, sino más bien por seguir expuestos en la profesión que realizan los pacientes²⁰. Es por ello que las medidas preventivas son de suma importancia para lograr una curación completa. Una escrupulosa higiene con lavado y secado interdital¹³, el uso de guantes⁵, cremas¹⁴ o apósitos de protección son los procedimientos a realizar⁶. Sin embargo es la eliminación de todos los pelos que han penetrado en la epidermis al final de la jornada laboral la mejor medida preventiva⁹.

Bibliografía:

1. Hodges RM. Pilonidal sinus. Aust N Z J Surg 1880; 103:485-6.
2. Templeton H. Foreign body granuloma or interdigital cyst with hair formation. Arch Dermatol Syph 1942; 46:157-8.
3. Patey DH, Scarff RW. Pilonidal sinus in barber's hand with observations on postanal pilonidal sinus. Lancet 1948; 2:13-4.
4. Menenghini CL, Gianotti F. Granulomatosis fistulosa interdigitalis of milkers' hands. Dermatologica 1964; 128:38-50.
5. Phillips PJ. Web space sinus in shearer. Med J Aust 1966; 2:1152-3.
6. Adams CI, Petrie PW, Hooper G. Interdigital pilonidal sinus in the hand. J Hand Surg (Br) 2001; 26:53-5.
7. Mohanna PN, Al-Sam SZ, Flemming AF. Subungual pilonidal sinus of the hand in a dog groomer. Br J Plast Surg 2001; 54:176-8.
8. Joseph HL, Gifford H. Barber's interdigital pilonidal sinus: the incidence, pathology and pathogenesis. Arch Dermatol Syph 1954; 70:616-24.
9. Efthimiadis CH, Kosmidis CH, Anthimidis G. Barber's hair sinus in a female hairdresser: uncommon manifestation of an occupational disease: a case report. Cases J 2008; 1:214.
10. Schroder CM, Merk HF, Frank J. Barber's hair sinus in a female hairdresser: uncommon manifestation of an occupational dermatosis. JEADV 2006; 20:209-11.
11. Rubio C, Festo M, Martin A. Interdigital pilonidal sinus in the foot. Clin Exp Dermatol 2008; 33:656-7.
12. Andre M, Mansant P, Gaston A. La main du coiffeur: forme clinique du sinus pilonidal. À propos de trois cas. Chir Main 2007; 27:218-20.
13. Patel MR, Bassini L, Nashad R, Anselmo MT. Barber's interdigital pilonidal sinus of the hand: a foreign body hair granuloma. J Hand Surg (Am) 1990; 15:652-5.
14. Grant I, Mahaffey PJ. Pilonidal sinus of the finger pulp. J Hand Surg 2001; 26:490-1.
15. O'Neill AC, Purcell EM, Regan PJ. Interdigital pilonidal sinus of the foot. Foot (Edinb) 2009; 19:227-8.
16. Uysal AC, Orbay H, Uraloglu M. A rare occupational disease of hair dressers: Interdigital pilonidal sinus. J Nippon Med Sch 2007; 74:364-6.
17. Powell HDW. Interdigital sinuses in barber's hand. Br J Surg 1955; 43:520-1.
18. Ballas K, Psarras K, Rafailidis S, Konstantinidis H, Sakadamis A. Interdigital pilonidal sinus in a hairdresser. J Hand Surg [Br] 2006; 31:290-1.
19. Aydin HU, Mengi AS. Recurrent interdigital pilonidal sinus treated with dorsal metacarpal artery perforator flap. J Plast Reconstr Aesthet Surg 2010; 63:832-4.
20. Stern PJ, Goldfarb CA. Interdigital Pilonidal Sinus. N Engl J Med 2004; 350(11):e10.