

# Ganglión perióstico. A propósito de dos casos.

M<sup>a</sup>.J. SANGÜESA NEBOT, R. FERNÁNDEZ GABARDA, F. CABANES SORIANO.  
SERVICIO DE TRAUMATOLOGÍA Y CIRUGÍA ORTOPÉDICA. HOSPITAL ARNAU DE VILANOVA DE VALENCIA.

**Resumen.** A diferencia de los gangliones de partes blandas, el ganglión perióstico es una entidad rara y poco conocida. El ganglión perióstico debe ser tenido en cuenta cuando se plantea el diagnóstico diferencial de las causas de erosión cortical. Presentamos los dos primeros casos clínicos de ganglión perióstico descritos en la literatura española.

## Periosteal ganglion. A report on two new cases.

**Summary.** Unlike soft tissues ganglion, periosteal ganglion is a rare, unknown disease. Periosteal ganglion must be included between the entities that can make cortical bone erosion. We report the two first cases of periosteal ganglion in the Spanish literature.

---

Correspondencia:  
M<sup>a</sup> J Sangüesa Nebot  
Servicio de Traumatología y Cirugía Ortopédica.  
Hospital Arnau de Vilanova.  
C/ San Clemente nº 27  
46015. Valencia.  
e-mail: mjsanneb@hotmail.com

### Introducción

A diferencia de los gangliones de partes blandas, el ganglión perióstico es una entidad rara y poco conocida resultado de la degeneración mucoide del tejido conectivo con cambios quísticos, en el periostio. Pero debe ser tomada en cuenta cuando se plantea el diagnóstico diferencial de las causas de erosión cortical con ó sin formación de hueso nuevo reactivo en las radiografías simples<sup>1</sup>.

A propósito de los dos primeros casos clínicos de ganglión perióstico descritos en la literatura española que presentamos, realizamos una revisión de la literatura.

### Caso 1

Mujer de 61 años de edad que refiere tumoración en cara medial tercio proximal pierna de unos dos meses de evolución que fue atendida en otro centro donde se le realizó una ecografía que hablaba de "imagen nodular con contenido líquido encapsulado que sugiere quiste de origen sérico". La tumoración desapareció espontáneamente para volver a aparecer un mes después. Es en ese momen-

to cuando consulta en nuestro servicio apreciándose a la palpación un nódulo bien definido de consistencia firme y elástica de aproximadamente 2x2 centímetros en la cara anteromedial de la pierna izquierda, aparentemente adherido a la cara anteromedial de la tibia. En la radiología simple realizada en ese momento no mostraba ninguna alteración; y en la RMN se describía una tumoración quística parcialmente lobulada en la cara anteromedial de la diáfisis tibial (Fig. 1 y 2). La punción-evacuación permitió obtener un material de aspecto mucinoso espeso; su inmediata recidiva llevó a una resección-biopsia de una tumoración de aspecto compatible con ganglión dependiente de periostio confirmándose el diagnóstico con el estudio anatomopatológico.

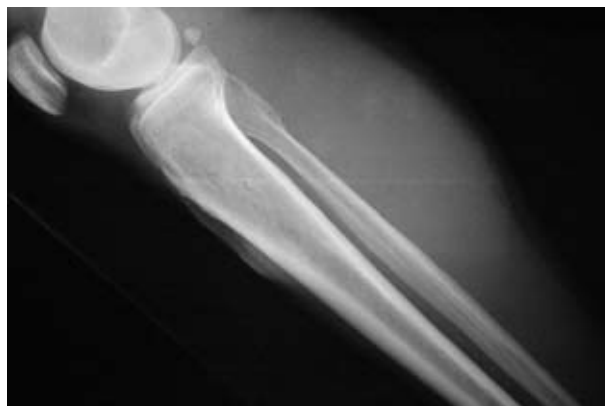

Figura 1. Caso1. Radiología simple: aumento localizado de partes blandas.

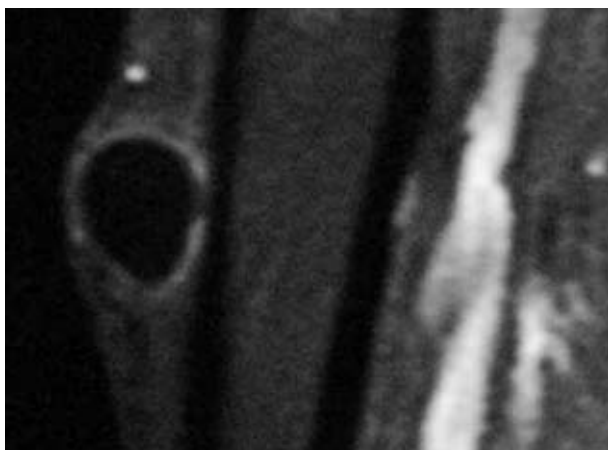


Figura 2. Caso 1. Imagen RMN. Señal de baja intensidad en T1.

A los tres meses de la exéresis se produjo una recidiva de la tumoración. En la radiología simple se observaba un aumento localizado de partes blandas (Fig. 3). Una nueva RMN describía una colección homogénea bien delimitada con contornos regulares que afectaba la cortical anteromedial tibial (Fig. 4). Se realizó resección amplia de la lesión, con estudio incluido del hueso sobre el que asentaba, confirmándose el diagnóstico de ganglión perióstico.

Tres años después la paciente permanece asintomática.

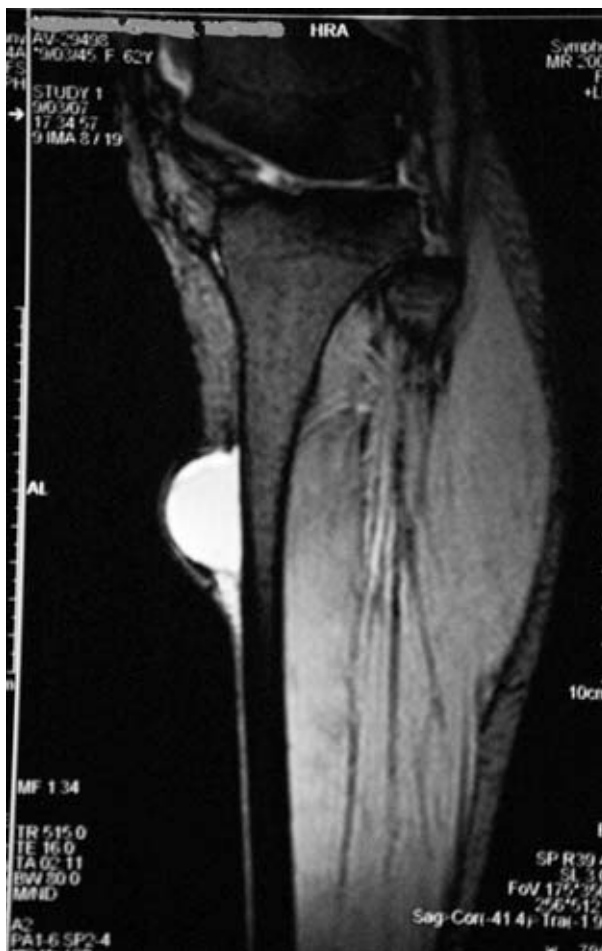

Figura 4. Caso 1. Recidiva, imagen RMN.

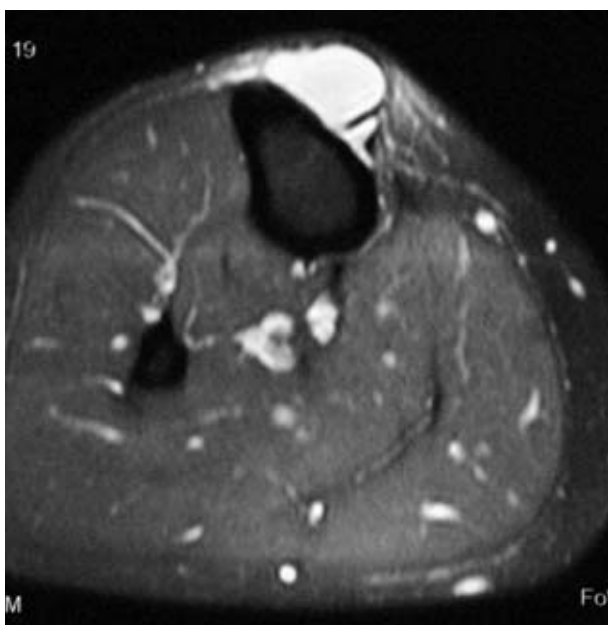
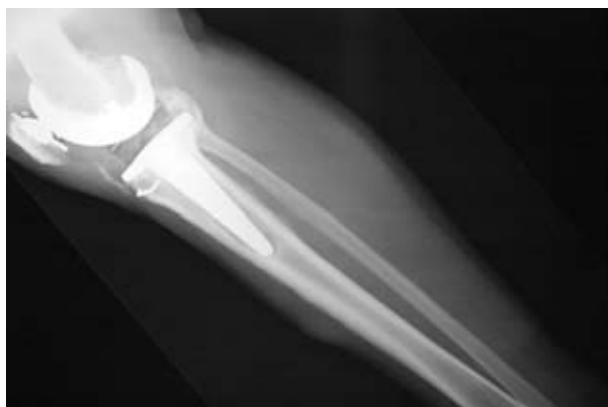

Figura 3. Caso 1. Imagen RMN. Señal de alta intensidad en T2.

## Caso 2

Varón de 75 años de edad portador de artroplastia total de rodilla bilateral (9 años la izquierda y 6 años la derecha) que consultó por una tumoración de consistencia elástica a nivel del tercio medio cara medial pierna derecha. En la radiología simple se apreciaba una masa de partes blandas que hacía impronta sobre la cortical tibial que mostraba una reacción festoneada (Fig. 5). La tomografía axial computarizada (TAC) mostraba una masa de partes blandas de 7.5 x 3.5 x 2 centímetros homogénea y bien delimitada que erosionaba el periostio externo con esclerosis ósea reactiva (Fig. 6). La punción bajo control ecográfico obtuvo líquido mucoso. En la RMN realizada tras la recidiva tras la punción se apreciaba una colección quística lobulada bien delimitada y homogénea que típicamente mostraba una señal de baja intensidad en T1 y de alta intensidad en T2 (Fig. 7). La extirpación amplia de la lesión permitió confirmar el diagnóstico de ganglión perióstico.



**Figura 5.** Caso 2. Radiografía simple: aumento localizado de partes blandas con impronta sobre la cortical tibial.

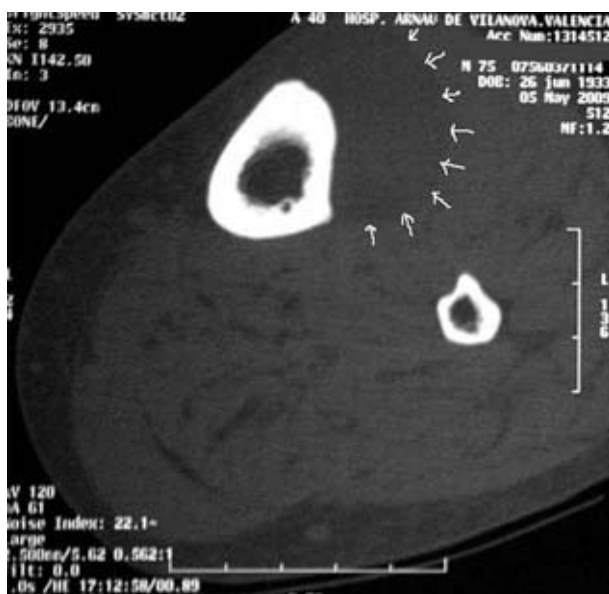Tras un postoperatorio sin incidencias, el paciente permanece asintomático dos años después.

### Discusión

El ganglión perióstico es una patología excepcionalmente rara. Como el resto de gangliones, de partes blandas u óseos, el ganglión perióstico es el resultado de una degeneración mucoide del tejido conectivo<sup>2</sup>.

Generalmente se presenta como una tumoración escasamente dolorosa siendo a la exploración tumoraciones relativamente blandas y ligeramente móviles.

La localización más frecuente es la parte antero medial proximal de la tibia.



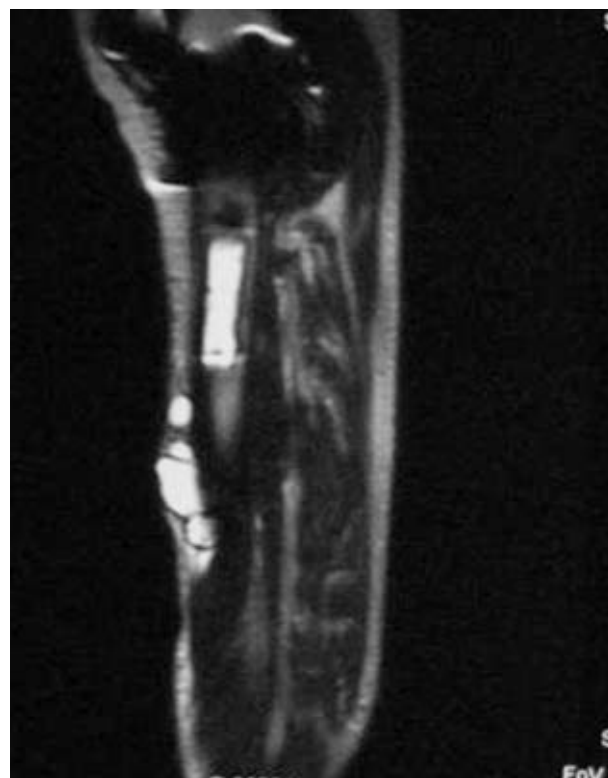
**Figura 6.** Caso 2. Imagen T.A.C. Se observa la esclerosis ósea reactiva.

La edad de los pacientes suele oscilar entre la cuarta y la séptima décadas.

La degeneración mucoide en el periostio forma una masa quística subperióstica que causa erosión en la cortical<sup>1</sup>. Así en la radiografía simple puede presentarse tras un tiempo de evolución, como una erosión con destrucción de la cortical externa de forma festoneada irregular, con alguna espícula de hueso reactivo en periostio. Pueden por ello simular otras lesiones periósticas o de partes blandas que erosionen hueso<sup>1</sup>.

La clínica y las imágenes de radiología simple llevan a incluir en el diagnóstico diferencial: condroma perióstico; osteosarcoma perióstico, quizá el más similar radiológicamente; osteosarcoma convencional; hematoma subperióstico; lipoma subperióstico; absceso subperióstico; tumor de células gigantes<sup>3,4</sup>.

En todas ellas con las técnicas de imagen actuales el diagnóstico es mucho más fácil. La Resonancia Nuclear Magnética (RMN) es actualmente la mejor arma diagnóstica<sup>5</sup>. El estudio mediante RMN muestra imágenes bien delimitadas, lobuladas, de baja intensidad en T1 y alta intensidad y homogéneas en T2<sup>3</sup>.



**Figura 7.** Caso 2. Imagen RMN. En T2 señal de alta intensidad.

Los objetivos del tratamiento son quitar el dolor y confirmar la benignidad. El tratamiento es la exéresis quirúrgica que incluya la pared del ganglión con márgenes aparentemente normales. La lesión puede recidivar, incluso tras una cirugía correcta no debiendo atribuirse

necesariamente dicha recidiva a una escisión inadecuada. La degeneración mucoide puede empezar tras la cirugía en el tejido conectivo que ocupa el defecto quirúrgico ó en el que está inmediatamente adyacente al sitio de extirpación<sup>2</sup>.

---

**Bibliografía:**

1. McCarthy EF, Matz S, Steiner GC, Dorfman HD. Periosteal ganglion: A cause of cortical bone erosion. *Skeletal Radiol* 1983; 10:243-6.
2. Byers PD, Wadsworth TG. Periosteal ganglion. *J Bone Joint Surg Br* 1970; 52B:290-5.
3. Okada K, Unoki E, Kubota H, Abe E, Taniwaki M, Morita M, et al. Periosteal ganglion: a report of three new cases including MRI findings and a review of literature. *Skeletal Radiol* 1996; 25:153-7.
4. Valls R, Melloni P, Darnell A, Muñoz J, Canelies J. Diagnostic imaging of tibial periosteal ganglion. Case report. *Eur Radiol* 1997; 7:70-2.
5. Abdelwahad IF, Kenan S, Hermann G, Klein MJ, Lewis MM. Periosteal ganglia: CT and MR imaging features. *Radiology* 1993; 188:245-8.