

# La hemiartroplastia de hombro en el tratamiento de las fracturas complejas del húmero proximal.

A. J. ARENAS PLANELLES, A. D'ARRIGO, A. ARENAS MIQUÉLEZ, O. JIMÉNEZ SARMIENTO

SERVICIO DE CIRUGÍA ORTOPÉDICA Y TRAUMATOLOGÍA. COMPLEJO HOSPITALARIO DE NAVARRA. PAMPLONA.

**Resumen.** Se presentan 56 casos de fractura compleja de húmero proximal tratados mediante hemiartroplastia de hombro. Los resultados fueron buenos en la mayor parte de los pacientes en lo que se refiere al dolor residual (Dolor medio en la cotación cifrada de Constant: 12,39/15). Sin embargo, la fuerza (Fuerza media en la cotación cifrada de Constant: 9,43/25) y la movilidad de la articulación (Movilidad media en la cotación cifrada de Constant: 18,48/40) quedaron limitadas de forma importante. Las complicaciones más importantes fueron la reabsorción de las tuberosidades (10,7 %), la consolidación defectuosa de las mismas (7,1 %) y la migración proximal de la prótesis (21,4 %). Los autores analizan los factores que han influido en los resultados del tratamiento.

## Shoulder hemiarthroplasty in the management of complex proximal humeral fractures.

**Summary.** 56 cases of complex fracture of the proximal humerus are presented. The results were satisfactory at most of the patients concerning the residual pain (mean pain Constant score: 12,39/15). Nevertheless, the strength (mean strength Constant score: 9,43/25) and joint mobility of the shoulder (mean mobility Constant score: 18,48/40) remained very limited. The most important complications were resorption of the tuberosities (10,7 %), migration tuberosities (7,1 %) and superior migration of the humeral head (21,4 %). The authors analyze the factors that have influenced the results of this treatment.

---

Correspondencia:

Antonio Arenas Planelles.

Servicio de Cirugía Ortopédica y Traumatología.

Complejo Hospitalario de Navarra.

C/Irunlarrea, 3.

Correo electrónico: planellesantonio@yahoo.es

### Introducción

Las fracturas de la parte proximal del húmero son lesiones relativamente frecuentes, constituyendo aproximadamente entre el 4% y el 5% de todas las fracturas<sup>1,2</sup>. Estas fracturas son las segundas más frecuentes de la extremidad superior, después de las fracturas del radio distal<sup>3</sup>. Además, en personas de edad avanzada son las terceras en frecuencia tras las fracturas de la cadera y del radio distal<sup>3-5</sup>.

Existe acuerdo entre gran parte de los autores en que las fracturas simples, estables y no desplazadas del húmero

proximal, que constituyen cerca del 80% de estas lesiones, deben ser tratadas de forma conservadora, pues los resultados que se obtienen son normalmente satisfactorios<sup>5-9</sup>. Sin embargo, existe una gran controversia en lo que se refiere al manejo de las fracturas desplazadas y conminutas de esta parte del húmero<sup>10</sup>. El tratamiento conservador de las fracturas complejas puede dar como resultado una consolidación viciosa de la misma con el secundario trastorno funcional que ésta conlleva<sup>6,11-13</sup>. En pacientes de edad avanzada, sin embargo, esta modalidad de tratamiento puede no ir acompañada de tales trastornos funcionales y dar un resultado satisfactorio comparable al del tratamiento quirúrgico<sup>14</sup>. Frente a esto, en la mayoría de las fracturas inestables y desplazadas, el tratamiento quirúrgico es el de elección<sup>15</sup>.

La modalidad del tratamiento quirúrgico a realizar depende de la viabilidad de la cabeza humeral, la cual guarda relación con el tipo de fractura que presenta el

paciente<sup>7,10,15,16</sup>. Neer, en su trabajo publicado en el año 1970, recomendaba la reducción abierta de la fractura y posterior osteosíntesis de la misma en fracturas desplazadas en 2 ó 3 fragmentos, reservando, sin embargo, la indicación de la hemiartroplastia para los casos de fractura en 4 fragmentos de su clasificación<sup>6</sup>. Otros autores recomiendan la osteosíntesis de la fractura por diversos métodos en el caso de pacientes jóvenes con buena calidad ósea, inclinándose por el contrario por la artroplastia en pacientes de edad avanzada y con deficiente calidad ósea, debido al importante riesgo de pérdidas de corrección de la fractura por el mal anclaje del material de osteosíntesis en dicho tejido óseo<sup>16</sup>. Este procedimiento puede conseguir un adecuado alivio del dolor pero, normalmente, la recuperación de la movilidad articular y de la función del hombro es más incierta<sup>16</sup>.

El objetivo de este trabajo es presentar una serie de 56 casos de fractura compleja de la parte proximal del húmero, diagnosticadas y tratadas en nuestro Servicio, utilizándose en todos ellos una hemiprótisis de hombro como método de restauración de la articulación lesionada.

## Material y métodos

Para la realización de este estudio se ha revisado de forma retrospectiva el material clínico de 56 casos de fractura compleja de la porción proximal del húmero, tratados todos ellos en nuestro Servicio desde el año 2000 hasta finales del año 2010, utilizando en todos los casos una hemiartroplastia de hombro. No se ha realizado ningún tipo de selección de los pacientes, incluyéndose en el análisis todos los casos tratados con esta técnica durante el período de tiempo mencionado.

De cada uno de los casos revisados se han recogido datos clínicos, radiológicos y relacionados con la intervención quirúrgica, así como ciertos parámetros de diversa índole para la valoración de los resultados, calidad de los mismos y tiempo de evolución tras el tratamiento efectuado.

Entre los datos clínicos y radiológicos se ha recogido el sexo y la edad de los pacientes. Para mejorar la descripción de la muestra y facilitar los contrastes en el capítulo de resultados, los pacientes se han distribuido por su edad en tres grupos: A (pacientes cuya edad es igual o inferior a 59 años), B (pacientes con edades comprendidas entre 60 y 70 años) y C (pacientes cuya edad es igual o superior a 71 años). Se ha registrado asimismo el mecanismo de producción de la fractura y las características de la lesión: tipo de fractura, desplazamiento en valgo o varo en las tipo C2 y situación de la bisagra inter-

na en fracturas tipo C2 desplazadas en valgo<sup>17</sup>. Para la clasificación del tipo de fractura se ha utilizado el método propuesto por la AO<sup>18</sup>, por ser un sistema válido y usado en algunos trabajos<sup>19-22</sup>.

Respecto al tratamiento quirúrgico, se ha registrado el tiempo que se difirió la intervención y el tipo de prótesis utilizada. También se han recogido datos del control radiográfico postoperatorio, si éste es correcto o no y el tipo de defecto observado. De igual forma, se ha registrado el tiempo de seguimiento tras la intervención quirúrgica.

Para la evaluación de los resultados del estudio, se han recogido las complicaciones y secuelas ocurridas a lo largo del período evolutivo, así como ciertos datos clínicos que condicionan el resultado en los pacientes. Para este fin se ha utilizado el sistema de cotación cifrada propuesto por Constant y Murley<sup>23</sup> para cuantificar el resultado funcional de las lesiones de la articulación del hombro. Por último, se ha recogido el grado de satisfacción subjetiva de los pacientes en el momento de la revisión final de los casos.

Para el análisis de los datos obtenidos del estudio, se ha utilizado el programa estadístico SPSS 17.0 para Windows. Se ha recurrido a los Test de Kolmogorov-Smirnov y de Shapiro-Wilk para determinar si la distribución de los datos numéricos se ajustaba a la curva normal. Se han utilizado, así mismo, pruebas descriptivas de la muestra (parámetros estadísticos básicos, frecuencias en las variables cualitativas, etc.) para exponer las características de la misma. Al describir las medias, éstas han sido expresadas en todos los casos como "Media  $\pm$  Desviación Estándar". De igual forma, se ha facilitado también el Error Estándar de la Media (e.e.m.) y el Intervalo de Confianza para la Media al 95%, con el fin de completar la descripción. Para efectuar los contrastes entre las distintas variables, se ha recurrido a una Comparación de Medias Independientes (T de Student), al Análisis de la Varianza de un Factor (Anova), a la Prueba del Chi-Cuadrado de Pearson y a las Correlaciones. De igual forma, se han utilizado pruebas no paramétricas en aquellos casos en que la distribución de los datos numéricos no se adaptaba a la curva normal (Pruebas de Mann-Whitney y de Kruskal-Wallis). El valor de significación estadística aceptado ha sido de  $p < 0,05$ .

## Resultados

La distribución de los datos no se ajustaba a la curva normal en ninguna de las variables numéricas, a excepción de la Puntuación del Movimiento y de la Puntuación Total de la cotación cifrada de Constant y Murley<sup>23</sup>.

La edad de los pacientes oscilaba entre 46 y 92 años, con un valor medio de  $73,63 \pm 10,102$  (e.e.m.: 1,35) y un intervalo de confianza para la media al 95% de 70,92-76,33. Por grupos de edad, 6 correspondían al grupo A (10,7%), 11 al grupo B (19,6%) y los 39 casos restantes al grupo C (69,6%). Por lo que respecta al sexo, 7 de los pacientes eran varones (12,5%) y los 49 restantes eran mujeres (87,5%). El mecanismo de producción de la fractura era de baja energía en 51 de los casos (91,1%) y de alta energía en los 5 restantes (8,9%).

El tipo de la fractura según la clasificación propuesta por la AO<sup>18</sup> ha venido distribuido como sigue: B2 (1 caso - 1,8%), B3 (2 casos - 3,6%), C2 (14 casos - 26,0%) y C3 (39 casos - 69,6%) (Fig. 1). De las 14 fracturas tipo C2, 8 presentaban desplazamiento en valgo y en las 6 restantes el desplazamiento era en varo. Por otra parte, de las 8 fracturas C2 desplazadas en valgo, la bisagra interna era de más de 2 mm en todos los casos (Fig. 2)<sup>17</sup>.

Ninguno de los pacientes fue intervenido de urgencia, inmovilizándose la fractura de forma provisional y siendo intervenida de forma diferida y programada. El retraso que sufrió dicha intervención osciló entre 1 día y 25 días, con un valor medio de  $7,11 \pm 5,12$  (e.e.m.: 0,68) y un intervalo de confianza para la media al 95% de 5,74-8,48.

En todos los casos de la serie se utilizó para la intervención una vía de abordaje anterior deltopectoral convencional para exponer la fractura, extraer la cabeza humeral, implantar la prótesis humeral y reanclar las tuberosidades al implante. En los primeros años se implantaron 10 prótesis de tipos diferentes (Neer, Bipolar, etc), utilizándose en el resto de los pacientes (46 fracturas) una prótesis tipo Equinox (EXACTECH). El control radiográfico postoperatorio fue correcto en 52 de los casos (92,9%) e incorrecto en los 4 restantes (7,1%). Entre los defectos observados en dicho control, se encontraron 3 casos en los que las tuberosidades estaban mal reducidas (5,4%) y 1 caso en que la prótesis quedó implantada muy alta (1,8%).

El tiempo de seguimiento de los pacientes oscilaba entre 4 y 104 meses, con un valor medio de  $22,79 \pm 22,12$  (e.e.m.: 2,95) y un intervalo de confianza para la media al 95% de 16,86-28,71.

Al analizar las complicaciones detectadas, éstas fueron observadas en 21 de los casos (37,5%), no encontrándose ninguna de ellas en los 35 restantes (62,5%) (Fig. 3). Se ha apreciado reducción del espacio subacromial durante el período evolutivo con la correspondiente sintomatología de síndrome subacromial en 9 de los casos (16,1%) (Fig. 4), reabsorción de las tuberosidades

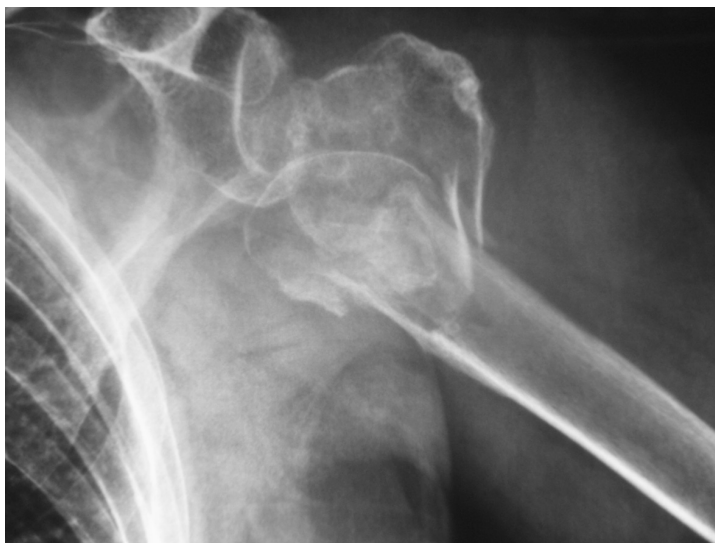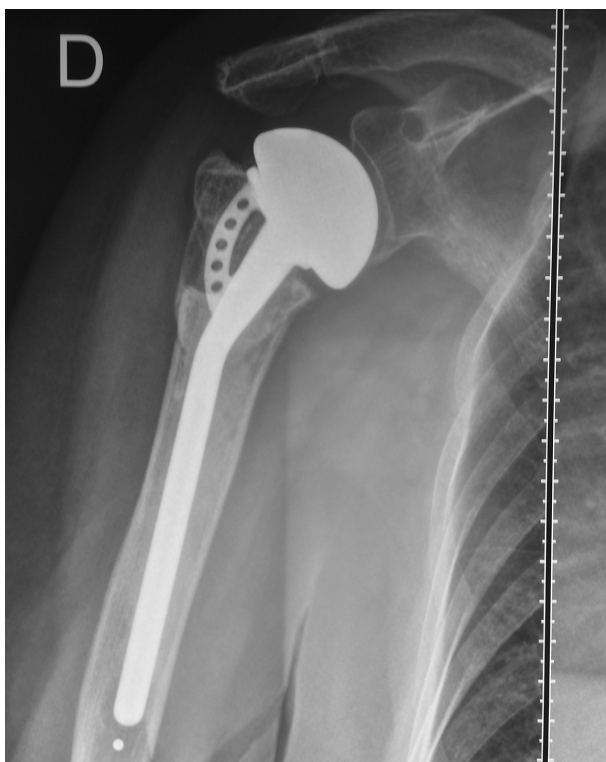


Figura 1. Fractura tipo C3 de hombro izquierdo.

en 6 casos (10,7%) (Fig. 5), lesión del nervio circunflejo en 3 casos (5,4%), consolidación viciosa de las tuberosidades en 4 casos (7,1%), hundimiento de la prótesis en un caso (1,8%) (Fig. 6), ascenso de la cabeza protésica en 12 casos (21,4%) (Figs. 4 y 7) y luxación de la prótesis

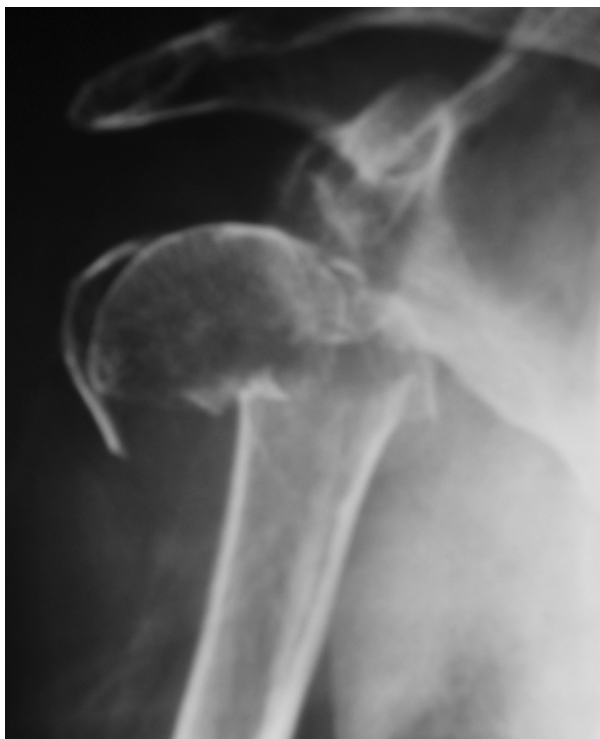

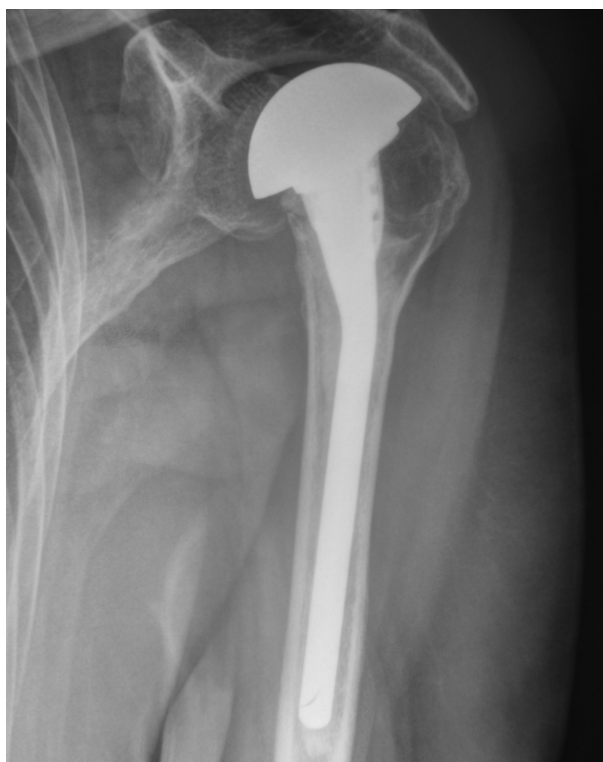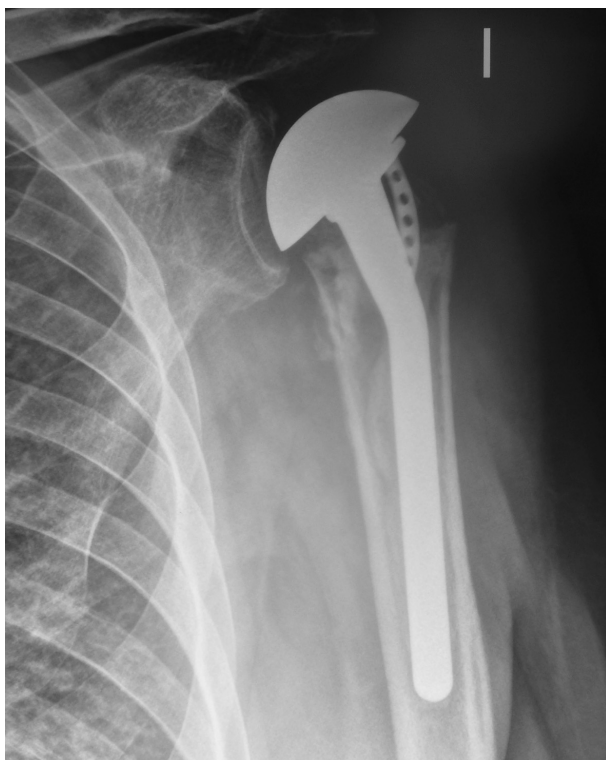Figura 2. Fractura tipo C2 de hombro derecho con desplazamiento en valgo y bisagra medial superior a los 2 mm.



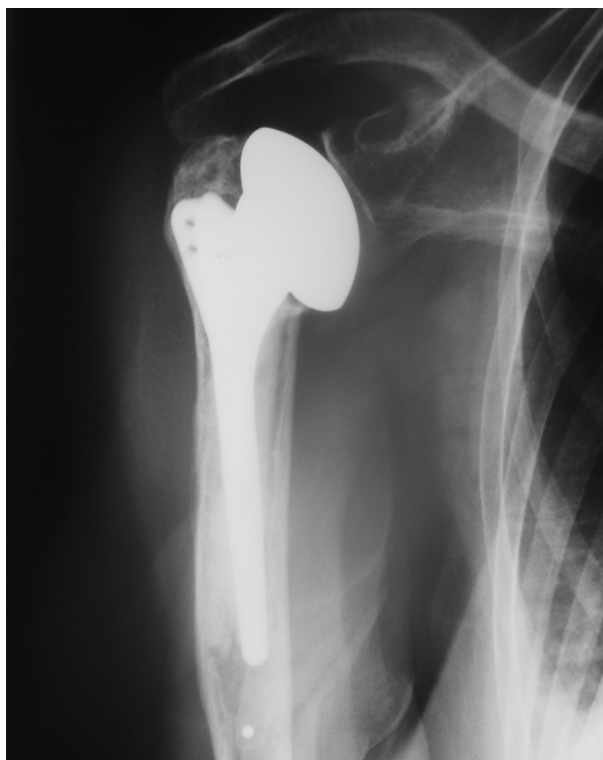**Figura 3.** Control radiográfico correcto de hemiartroplastia de hombro derecho.



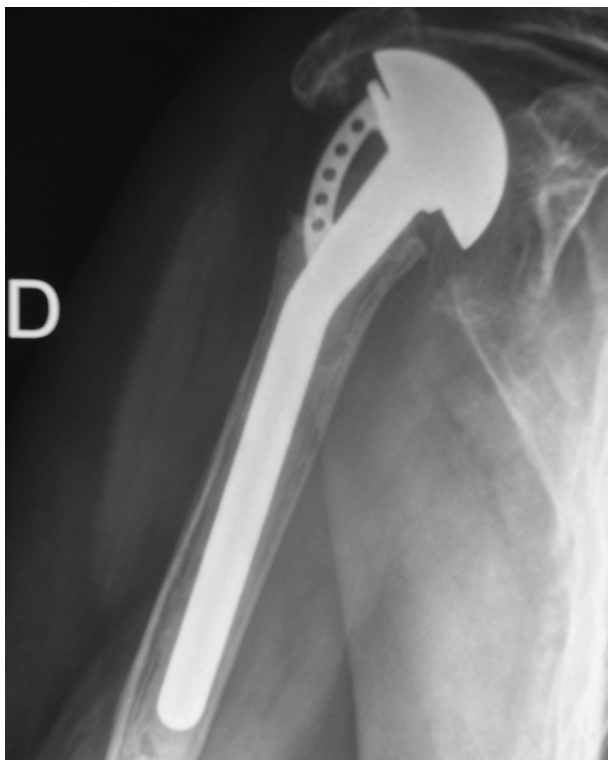
**Figura 4.** Control radiográfico de hemiartroplastia de hombro izquierdo en el que se aprecia una reducción del espacio subacromial secundario a un ascenso de la cabeza protésica.



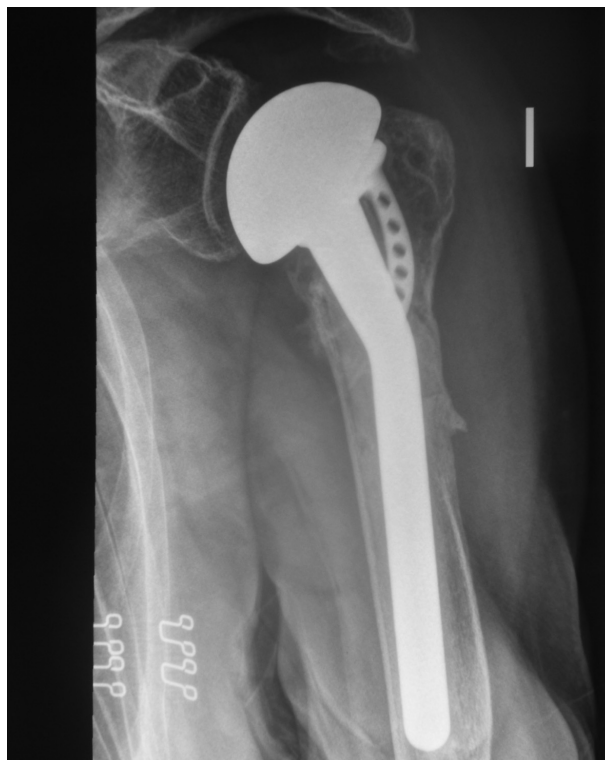**Figura 5.** Reabsorción de las tuberosidades durante el período evolutivo de una hemiartroplastia de hombro izquierdo.



**Figura 6.** Hundimiento protésico en una hemiartroplastia de hombro derecho.



**Figura 7.** Ascenso marcado de la cabeza protésica de una hemiartroplastia de hombro derecho que impacta en la parte inferior del acromion.



**Figura 8.** Consolidación correcta de las tuberosidades en una hemiartroplastia de hombro izquierdo.

en 1 caso (1,8%). No se observó ningún caso de infección postoperatoria.

Al evaluar el dolor manifestado por el paciente en la fecha de la última revisión en consulta, hemos observado que 33 casos no presentaban dolor (58,9%), en 18 casos, el dolor era leve (32,1%), en 4 era moderado (7,1%) y en el caso restante el dolor era severo (1,8%). La Puntuación del Dolor de la cotación cifrada de Constant y Murley<sup>23</sup> oscilaba entre 0 y 15 puntos, con un valor medio de  $12,39 \pm 3,53$  (e.e.m.: 0,47) y un intervalo de confianza para la media al 95% de 11,45-13,34. La Puntuación de la Actividad oscilaba entre 5 y 20 puntos, con un valor medio de  $14,46 \pm 3,07$  (e.e.m.: 0,41) y un intervalo de confianza para la media al 95% de 13,64-15,29. La Puntuación del Movimiento oscilaba entre 6 y 38 puntos, con un valor medio de  $18,18 \pm 7,07$  (e.e.m.: 0,95) y un intervalo de confianza para la media al 95% de 16,28-20,07. La Puntuación de la Fuerza oscilaba entre 0 y 17 puntos, con un valor medio de  $9,43 \pm 4,54$  (e.e.m.: 0,61) y un intervalo de confianza para la media al 95% de 8,21-10,64. Por último, La Puntuación Total oscilaba entre 14 y 80 puntos, con un valor medio de  $54,46 \pm 13,95$  (e.e.m.: 1,86) y un intervalo de confianza para la media al 95% de 50,73-58,20. En cuanto a la

satisfacción subjetiva de los pacientes, éstos estaban satisfechos con el resultado en 33 de los casos (58,9%), no del todo satisfechos en 12 de las ocasiones (21,4%) e insatisfechos en los 11 casos restantes (19,6%).

Al realizar los contrastes entre las distintas variables, hemos observado que el factor edad tan sólo ha tenido cierta influencia en la Puntuación de Actividad de la cotación cifrada de Constant y Murley<sup>23</sup>. Esta puntuación media fue de 15,83 en el grupo de menores de 59 años; de 13,18 entre los casos con edades comprendidas entre 60 y 70 años; y de 14,62 entre los mayores de 71 años ( $p=0,062$ ; casi significativo; Prueba de Kruskal-Wallis) (ver Tabla I). En cuanto al sexo, este factor tuvo alguna influencia en el dolor manifestado por los pacientes. Entre los varones, el dolor era leve o no existía en el 70% aproximado de los casos. Por el contrario, en el grupo de mujeres el dolor era leve o inexistente en casi el 94% de las pacientes ( $p=0,078$ ; casi significativo; Chi Cuadrado de Pearson) (ver Tabla I). Respecto a la satisfacción de los pacientes, esta era mayor en el grupo de las mujeres, aunque sin diferencias significativas. Entre los pacientes varones, estaban satisfechos con el resultado el 42,9% de los casos; en el grupo de mujeres este porcentaje de satisfacción era de 61,2% ( $p=0,255$ ; no

Tabla I. Correlación variables (I)

VARIABLES	VARIABLES	GRADO SIGNIFICACIÓN	PRUEBA UTILIZADA
Edad	Puntuación Constant Actividad	$p = 0,062$	Prueba de Kruskal-Wallis
Sexo	Dolor Manifestado Paciente	$p = 0,078$	Chi Cuadrado de Pearson
Sexo	Reducción Espacio Subacromial (S. Subacromial)	<b><math>p = 0,039</math></b>	Chi Cuadrado de Pearson
Sexo	Lesión Circunflejo	<b><math>p = 0,004</math></b>	Chi Cuadrado de Pearson
Sexo	Puntuación Constant Dolor	$p = 0,092$	Prueba de Mann-Whitney
Mecanismo Producción Fractura	Satisfacción del Paciente	$p = 0,073$	Chi Cuadrado de Pearson
Tipo Fractura AO	Reducción Espacio Subacromial (S. Subacromial)	$p = 0,064$	Chi Cuadrado de Pearson
Tipo Fractura AO	Lesión Circunflejo	<b><math>p &lt; 0,001</math></b>	Chi Cuadrado de Pearson
Varo-Valgo Fracturas C2	Ascenso Cabeza Protésica	$p = 0,091$	Chi Cuadrado de Pearson
Varo-Valgo Fracturas C2	Puntuación Constant Actividad	$p = 0,069$	Prueba de Mann-Whitney
Tipo Prótesis	Puntuación Constant Fuerza	$p = 0,071$	Prueba de Mann-Whitney
Rx Control Postoperatoria	Dolor Manifestado Paciente	$p < 0,001$	Chi Cuadrado de Pearson

significativo; Chi Cuadrado de Pearson). Asimismo, hubo una mayor proporción de complicaciones entre los varones (57,1%) que en las mujeres (34,7%), aunque las diferencias tampoco eran significativas ( $p=0,251$ ; no significativo; Chi Cuadrado de Pearson). Sí que existieron diferencias significativas entre pacientes varones y mujeres en la incidencia de síndrome subacromial postoperatorio: esta complicación se presentó en el 42,9% de los varones y en el 12,2% de las mujeres ( $p=0,039$ ; significativo; Chi Cuadrado de Pearson) (ver Tabla I). En cuanto a las lesiones del circunflejo, también se dieron con mayor frecuencia entre los varones: 2 de los 7 varones de la serie (28,6%) presentaron esta complicación frente a un único caso de las 49 mujeres (2%) ( $p=0,004$ ; significativo; Chi Cuadrado de Pearson) (ver Tabla I). Por lo que respecta a los parámetros de valoración funcional, el factor sexo sólo tuvo alguna influencia en la Puntuación de Dolor de la cotación cifrada de Constant y Murley<sup>23</sup>. Esta puntuación media fue de 10,29 en el grupo de varones y de 12,69 entre las mujeres ( $p=0,092$ ; casi significativo; Prueba de Mann-Whitney) (ver Tabla I). El factor mecanismo de producción de la fractura sólo ha tenido cierta influencia en la satisfacción de los pacientes, no afectando sin embargo al resto de los parámetros analizados. Los pacientes se encontraban satisfechos en 31 de los 51 casos (60,8%) en el que el mecanismo era de baja energía. Por el contrario, de los 5 casos en que el mecanismo fue de alta energía, tan sólo 2 (40%) refirieron estar satisfechos con el resultado del tratamiento ( $p=0,073$ ; casi significativo; Chi Cuadrado de Pearson) (ver Tabla I).

El factor tipo de fractura no ha tenido repercusión sobre el dolor manifestado por los pacientes ni sobre el grado de satisfacción de los mismos. Sin embargo, sí que ha guardado relación con la aparición de algunas complicaciones. El síndrome subacromial por reducción del espacio subacromial se ha presentado en el único caso de fractura tipo B2 (100%), en 1 de los 2 casos de fractura B3 (50%), en 2 de los 14 casos de fractura C2 (14,3%) y en 5 de los 39 pacientes con fractura tipo C3 (12,8%) ( $p=0,064$ ; casi significativo; Chi Cuadrado de Pearson) (ver Tabla I). Por otra parte, los 6 casos de reabsorción de las tuberosidades han ocurrido en fracturas tipo C3 ( $p=0,403$ ; no significativo; Chi Cuadrado de Pearson). En cuanto a las 3 lesiones del nervio circunflejo, 1 se ha producido en el caso de fractura B2 (1 de 1) y los otros 2 casos en el grupo de fracturas tipo C3 (2 de 39) ( $p < 0,001$ ; significativo; Chi Cuadrado de Pearson) (ver Tabla I). Este factor no ha tenido más influencia en el resto de las complicaciones ni en ninguno de los parámetros de la cotación cifrada de Constant y Murley<sup>23</sup>. En cuanto a la desviación preoperatoria de la fractura en valgo o varo, ha tenido tan sólo leve influencia en la aparición de algunas complicaciones, aunque sin diferencias significativas. Se han registrado complicaciones en 4 de los 8 casos de fracturas desplazadas en valgo (50%) y en 1 de los 6 casos de las fracturas desviadas en varo (16,7%) ( $p=0,198$ ; no significativo; Chi Cuadrado de Pearson). Entre las complicaciones destaca el ascenso de la cabeza protésica que ha sido observado en 3 de los 8 casos de fracturas desplazadas en valgo (37,5%) y en ninguna de las fracturas en varo ( $p=0,091$ ; casi significa-

Tabla II. Correlación variables (II)

VARIABLES	VARIABLES	GRADO SIGNIFICACIÓN	PRUEBA UTILIZADA
Rx Control Postoperatoria	Satisfacción del Paciente	<b>p = 0,010</b>	Chi Cuadrado de Pearson
Rx Control Postoperatoria	Complicaciones Detectadas	<b>p = 0,007</b>	Chi Cuadrado de Pearson
Rx Control Postoperatoria	Reducción Espacio Subacromial (S. Subacromial)	<b>p &lt; 0,001</b>	Chi Cuadrado de Pearson
Rx Control Postoperatoria	Lesión Circunflejo	<i>p = 0,070</i>	Chi Cuadrado de Pearson
Rx Control Postoperatoria	Consolidación Viciosa Tuberosidades	<b>p &lt; 0,001</b>	Chi Cuadrado de Pearson
Rx Control Postoperatoria	Puntuación Constant Dolor	<b>p = 0,004</b>	Prueba de Mann-Whitney
Rx Control Postoperatoria	Puntuación Constant Actividad	<b>p = 0,009</b>	Prueba de Mann-Whitney
Rx Control Postoperatoria	Puntuación Constant Movimiento	<b>p = 0,010</b>	Prueba T de Student
Rx Control Postoperatoria	Puntuación Constant Total	<b>p &lt; 0,001</b>	Prueba T de Student
Tuberosidades Mal Reducidas	Dolor Manifestado Paciente	<b>p &lt; 0,001</b>	Chi Cuadrado de Pearson
Tuberosidades Mal Reducidas	Satisfacción del Paciente	<b>p = 0,002</b>	Chi Cuadrado de Pearson
Tuberosidades Mal Reducidas	Complicaciones Detectadas	<b>p = 0,022</b>	Chi Cuadrado de Pearson

tivo; Chi Cuadrado de Pearson) (ver Tabla I). Por otra parte, de las distintas cotaciones cifradas de Constant y Murley<sup>23</sup>, este factor ha tenido sólo alguna influencia en la Puntuación de la Actividad, no afectando al resto de los parámetros. Esta puntuación era de 13 puntos entre los casos de fractura desplazada en valgo y de 15 entre las fracturas desplazadas en varo ( $p=0,069$ ; casi significativo; Prueba de Mann-Whitney) (ver Tabla I). El tipo de prótesis utilizada tampoco ha sido un factor relevante en los resultados de nuestra serie, y ha influido tan sólo de forma leve en la Puntuación de la Fuerza de la cotación cifrada de Constant y Murley<sup>23</sup>, no afectando al resto de los parámetros de dicha cotación. Esta puntuación era de 8,91 puntos entre los casos tratados con prótesis tipo Equinaxe y de 11,80 entre los tratados con otras prótesis ( $p=0,071$ ; casi significativo; Prueba de Mann-Whitney) (ver Tabla I).

Uno de los factores más determinantes del resultado de estas intervenciones ha sido el estado del control radiográfico postoperatorio, siendo estos resultados claramente peores en los casos en que dicho control era incorrecto. El dolor manifestado por los pacientes entre los casos en que el control radiográfico era correcto (52 casos) no existía en 33 casos (63,5%), era leve en 16 casos (30,8%) y moderado en los 3 casos restantes (5,8%). No se registró ningún caso en que el dolor fuera severo. Por el contrario, entre los casos en que dicho control era incorrecto, no hubo ningún caso sin dolor, 2 casos referían dolor leve (50%), 1 caso dolor moderado (25%) y el otro caso, dolor severo (25%) ( $p < 0,001$ ; significativo; Chi Cuadrado de Pearson) (ver Tabla I). En

cuanto al grado de satisfacción de los pacientes, entre los casos en que el control radiográfico era correcto, 33 se encontraban satisfechos con el resultado (63,5%), 11 pacientes no estaban del todo satisfechos (21,2%) y los 8 restantes, estaban insatisfechos con su situación final (15,4%). Frente a esto, en el grupo de casos en que el control radiográfico era incorrecto, no existía ningún paciente satisfecho, 1 no estaba del todo satisfecho (25%) y los 3 restantes estaban insatisfechos (75%) ( $p=0,010$ ; significativo; Chi Cuadrado de Pearson) (ver Tabla II). Las complicaciones detectadas fueron también mucho más frecuentes entre los casos en que el control era incorrecto. Mientras que los 4 casos con el control incorrecto presentaron algún tipo de complicación (100%), en el grupo de 52 pacientes en que el control radiográfico era correcto, las complicaciones aparecieron en sólo 17 de ellos (32,7%) ( $p=0,007$ ; significativo; Chi Cuadrado de Pearson) (ver Tabla II). Entre estas complicaciones destaca el síndrome subacromial residual que se presentó en los 4 casos en los que el control radiográfico era incorrecto (100%) y en 5 de los 52 en que el control era correcto (9,6%) ( $p < 0,001$ ; significativo; Chi Cuadrado de Pearson) (ver Tabla II). En cuanto a las 3 lesiones del nervio circunflejo, 2 de ellas se produjeron en el grupo de casos en que el control era correcto (3,8%) y la tercera, entre los casos en que el control era incorrecto (25%) ( $p=0,070$ ; casi significativo; Chi Cuadrado de Pearson) (ver Tabla II). La consolidación viciosa de las tuberosidades ha ocurrido en un caso de los 52 pacientes en que el control era correcto (1,9%) y en 3 de los 4 en que el control era incorrecto (75%) ( $p <$

Tabla III. Correlación variables (III)

VARIABLES	VARIABLES	GRADO SIGNIFICACIÓN	PRUEBA UTILIZADA
Tuberosidades Mal Reducidas	Reducción Espacio Subacromial (S. Subacromial)	<b>p &lt; 0,001</b>	Chi Cuadrado de Pearson
Tuberosidades Mal Reducidas	Lesión Circunflejo	<b>p = 0,027</b>	Chi Cuadrado de Pearson
Tuberosidades Mal Reducidas	Consolidación Viciosa Tuberosidades	<b>p &lt; 0,001</b>	Chi Cuadrado de Pearson
Tuberosidades Mal Reducidas	Puntuación Constant Dolor	<b>p = 0,006</b>	Prueba de Mann-Whitney
Tuberosidades Mal Reducidas	Puntuación Constant Actividad	<b>p = 0,030</b>	Prueba de Mann-Whitney
Tuberosidades Mal Reducidas	Puntuación Constant Movimiento	<b>p = 0,005</b>	Prueba T de Student
Tuberosidades Mal Reducidas	Puntuación Constant Fuerza	<i>p = 0,073</i>	Prueba de Mann-Whitney
Tuberosidades Mal Reducidas	Puntuación Constant Total	<b>p &lt; 0,001</b>	Prueba T de Student
Prótesis Alta	Reducción Espacio Subacromial (S. Subacromial)	<b>p = 0,021</b>	Chi Cuadrado de Pearson
Prótesis Alta	Ascenso Cabeza Protésica	<i>p = 0,053</i>	Chi Cuadrado de Pearson
Demora Quirúrgica	Complicaciones Detectadas	<b>p = 0,006</b>	Prueba de Mann-Whitney
Demora Quirúrgica	Lesión Circunflejo	<b>p = 0,049</b>	Prueba de Mann-Whitney

0,001; significativo; Chi Cuadrado de Pearson) (ver Tabla II).

Al revisar los diferentes parámetros de la cotación cifrada de Constant y Murley<sup>23</sup>, todos ellos son superiores en el grupo de casos en que el control radiográfico era correcto, la mayoría de las veces con diferencias significativas. La Puntuación media del Dolor era de 12,87 entre los casos en que el control era correcto y de 6,25 entre los casos en que el control era incorrecto ( $p=0,004$ ; significativo; Prueba de Mann-Whitney) (ver Tabla II). La Puntuación de la Actividad era de 14,83 entre los casos en que el control era correcto y de 9,75 entre los casos en que era incorrecto ( $p=0,009$ ; significativo; Prueba de Mann-Whitney) (ver Tabla II). La Puntuación del Movimiento era de 18,85 entre los casos en que el control era correcto y de 9,50 entre los casos en que el control era incorrecto ( $p=0,010$ ; significativo; Prueba T de Student) (ver Tabla II). La Puntuación de la Fuerza era de 9,71 entre los casos en que el control era correcto y de 5,75 entre los casos en que éste era incorrecto ( $p=0,132$ ; no significativo; Prueba de Mann-Whitney). Finalmente, la Puntuación Total era de 56,25 entre los casos con el control radiográfico correcto y de 31,25 entre los casos en que el control era incorrecto ( $p < 0,001$ ; significativo; Prueba T de Student) (ver Tabla II).

Otro factor muy determinante del resultado de estas intervenciones ha sido la inadecuada reducción de las tuberosidades durante la intervención, con peores resultados en los casos en que se dio esta circunstancia. El dolor manifestado por los pacientes entre los casos sin

este defecto quirúrgico (53 casos) no existía en 33 casos (62,3%), era leve en 17 casos (32,1%) y moderado en los 3 casos restantes (5,7%). No se registró ningún caso en que el dolor fuera severo. Por el contrario, entre los casos en que se produjo ese defecto durante la intervención, no hubo ningún caso sin dolor, 1 caso refería dolor leve (33,3%), 1 caso dolor moderado (33,3%) y en el otro caso, el dolor era severo (33,3%) ( $p < 0,001$ ; significativo; Chi Cuadrado de Pearson) (ver Tabla II). En cuanto al grado de satisfacción de los pacientes, entre los casos sin este defecto quirúrgico, 33 se encontraban satisfechos con el resultado (62,3%), 12 pacientes no estaban del todo satisfechos (22,6%) y los 8 restantes, estaban insatisfechos con su situación final (15,1%). Por el contrario, en el grupo de casos con dicho defecto quirúrgico, no existía ningún paciente satisfecho ni del todo satisfecho, estando los 3 insatisfechos (100%) ( $p=0,002$ ; significativo; Chi Cuadrado de Pearson) (ver Tabla II). Las complicaciones detectadas fueron también mucho más frecuentes entre los casos en que se redujeron mal las tuberosidades. Mientras que los 3 casos en que las tuberosidades estaban mal reducidas presentaron alguna complicación (100%), en el grupo de 53 pacientes en que no existió este defecto técnico, las complicaciones aparecieron en sólo 18 de ellos (34,0%) ( $p=0,022$ ; significativo; Chi Cuadrado de Pearson) (ver Tabla II). De las complicaciones destaca el síndrome subacromial que se presentó en los 3 casos en los que se produjo ese defecto de la técnica (100%) y en 6 de los 53 en que la técnica fue correcta (11,3%) ( $p < 0,001$ ; significativo; Chi Cuadrado de



Pearson) (ver Tabla III). En cuanto a las 3 lesiones del nervio circunflejo, 2 de ellas se produjeron en el grupo de casos en que la técnica fue correcta (3,8%) y la tercera, entre los casos en que se produjo el defecto de la técnica quirúrgica (33,3%) ( $p=0,027$ ; significativo; Chi Cuadrado de Pearson) (ver Tabla II). La consolidación viciosa de las tuberosidades ha ocurrido en un caso de los 53 pacientes en que la técnica fue correcta (1,9%) y en los 3 casos en que se realizó la técnica quirúrgica de forma defectuosa (100%) ( $p < 0,001$ ; significativo; Chi Cuadrado de Pearson) (ver Tabla III).

Al revisar los parámetros de la cotación cifrada de Constant y Murley<sup>23</sup>, todos ellos son superiores en el grupo de casos en que no existió el defecto técnico, la mayoría de las veces con diferencias significativas. La Puntuación del Dolor era de 12,81 entre los casos sin el defecto técnico y de 5,00 entre los casos en que las tuberosidades quedaron mal reducidas ( $p=0,006$ ; significativo; Prueba de Mann-Whitney) (ver Tabla III). La Puntuación de la Actividad era de 14,75 entre los casos sin el defecto técnico y de 9,33 entre los casos en que las tuberosidades se redujeron de forma defectuosa ( $p=0,030$ ; significativo; Prueba de Mann-Whitney) (ver Tabla III). La Puntuación del Movimiento era de 18,79 entre los casos en que las tuberosidades fueron bien reducidas y de 7,33 entre los casos en que esto no ocurrió ( $p=0,005$ ; significativo; Prueba T de Student) (ver Tabla III). La Puntuación de la Fuerza era de 9,72 entre los casos en que no existió defecto de la técnica quirúrgica y de 4,33 en los casos en que la técnica no fue la adecuada ( $p=0,073$ ; casi significativo; Prueba de Mann-Whitney). Finalmente, la Puntuación Total era de 56,08 entre los casos en que la reducción de las tuberosidades fue correcta y de 26,00 entre los casos en que dicha reducción fue incorrecta ( $p < 0,001$ ; significativo; Prueba T de Student) (ver Tabla III).

La implantación excesivamente alta de la prótesis durante la intervención es otro de los defectos de la técnica quirúrgica que ha influido en la aparición de algunas complicaciones en los pacientes. El único caso de la serie en que se produjo ese defecto técnico (100%) cursó con síndrome subacromial por reducción del espacio subacromial. Frente a esto, de los 56 casos en que no ocurrió este defecto técnico, sólo 8 evolucionaron con esta complicación (14,5%) ( $p=0,021$ ; significativo; Chi Cuadrado de Pearson) (ver Tabla III). No se ha observado sin embargo repercusión de este defecto técnico en los diferentes parámetros de la valoración funcional de Constant y Murley<sup>23</sup>.

En cuanto a la demora quirúrgica, ha favorecido también la aparición de algunas complicaciones pero no ha influido en ninguno de los parámetros funcionales de Constant y Murley<sup>23</sup>. El tiempo de demora quirúrgica entre los pacientes que cursaron con alguna complicación fue de 4,86 días, mientras que dicho retraso del tratamiento fue de 8,46 días entre los pacientes que no presentaron complicaciones ( $p=0,006$ ; significativo; Prueba de Mann-Whitney) (ver Tabla III). Una situación parecida ha sucedido con las lesiones del nervio circunflejo. La demora quirúrgica en los 3 pacientes que presentaron esta complicación fue de tan sólo 2,33 días de valor medio, frente a los 7,38 días de retraso de la intervención en los casos en que no se registró dicha complicación ( $p=0,049$ ; significativo; Prueba de Mann-Whitney) (ver Tabla III). Los diversos parámetros de la valoración funcional de Constant y Murley<sup>23</sup> tampoco se han visto afectados por el tiempo de retraso de la intervención.

## Discusión

El tratamiento de las fracturas desplazadas del húmero proximal ha evolucionado en los últimos años hacia un intento de conservación de la cabeza humeral<sup>3</sup>, aunque esto no siempre pueda conseguirse. En la actualidad, las decisiones terapéuticas se basan en la cuidadosa valoración del estado vascular de la cabeza humeral, de la calidad ósea de la misma, del tipo de fractura y de su grado de desplazamiento, de la edad del paciente y de su nivel de actividad física<sup>3</sup>.

En las fracturas del húmero proximal, dependiendo del tipo de las mismas, puede verse comprometida en algunas ocasiones la vascularización de la cabeza humeral. Este hecho es de enorme importancia, pues si ocurre, el riesgo de necrosis avascular de la cabeza se hace muy elevado. En estos casos, la conservación de la cabeza humeral durante el tratamiento no es posible, teniendo que optarse entonces por prescindir de la misma y sustituirla por una prótesis de la cabeza humeral. Hertel et al., en su trabajo publicado en el año 2004, realizaron un estudio sobre la perfusión sanguínea de la cabeza humeral en las fracturas del húmero proximal, con el fin de determinar los factores predictores de isquemia en esa parte del húmero<sup>17</sup>. Observaron que la ruptura de la bisagra interna (cortical medial del cuello humeral) superior a los 2 mm se acompañaba de una mayor incidencia de isquemia de la cabeza humeral (Fig. 2). También encontraron que si la extensión metafisaria de la cabeza humeral (parte de la metáfisis que queda unida a la cabeza tras la fractura) era inferior a 8 mm, predisponía de forma importante a la isquemia. Otro hallazgo del estudio fue

que la combinación de una extensión metafisaria de la cabeza de menos de 8 mm con una ruptura de la bisagra interna de más de 2 mm, en los casos en que la fractura afectaba al cuello anatómico del húmero, tenía un valor predictivo de isquemia cefálica del 97%. También otros autores hablan del valor predictivo de la bisagra interna para el desarrollo de una necrosis avascular<sup>24</sup>.

En el mismo sentido, la clasificación de la AO/ASIF de las fracturas del húmero proximal resulta muy útil para evaluar el grado de riesgo de afectación vascular de la cabeza humeral y para tomar la decisión del tipo de tratamiento a realizar en estas lesiones<sup>18</sup>.

En las fracturas más complejas del húmero proximal, debido al riesgo de isquemia de la cabeza humeral y de necrosis avascular de la misma, la hemiartroplastia del hombro es el tratamiento de elección. La insuficiente fijación de los fragmentos de la fractura en el hueso osteoporótico y las elevadas tasas de necrosis de la cabeza humeral en las fracturas en 3 y 4 fragmentos justifican que esta intervención sea considerada como la mejor alternativa de tratamiento para estos tipos de fractura<sup>3</sup>. Aunque se ha demostrado que este procedimiento proporciona un buen alivio del dolor, no permite sin embargo lograr un arco amplio de movilidad articular<sup>3</sup>.

Tradicionalmente, las indicaciones de la hemiartroplastia del hombro han sido las fracturas complejas del húmero proximal en 3 y 4 fragmentos y las fracturas-luxaciones del hombro (Fig. 1)<sup>25-30</sup>, especialmente las que ocurren en pacientes de edad avanzada con hueso osteoporótico<sup>27-29,31,32</sup>, con una calidad ósea deficiente que no soporta la fijación interna<sup>31</sup>. También están indicadas en el caso de fracturas conminutas y por estallido<sup>25,26,30,32</sup>, en aquellas con desplazamiento notable de los fragmentos<sup>27-29,31</sup> y en fracturas por compresión y que afectan a una parte importante y extensa de la superficie articular<sup>25-30</sup>.

Respecto a los resultados de este procedimiento, cuando se realiza una hemiartroplastia en una fractura desplazada en 4 fragmentos en un paciente de edad avanzada, puede esperarse un buen alivio del dolor y una función correcta de la extremidad, pero la recuperación del balance articular (rango de movilidad) es menos predecible<sup>26,33</sup>. En estudios recientes, los resultados de estas intervenciones han sido aceptables en general, aunque no tan buenos como en trabajos más antiguos<sup>28-30,34-38</sup>. Otros muchos autores coinciden con los anteriores en el buen control del dolor pero con insuficiente recuperación de la movilidad articular en casos de fracturas de húmero proximal tratadas con hemiartroplastia<sup>25,27,39-43</sup>. Becker et al., en su trabajo publicado en el año 2002 en

que revisaron 27 pacientes tratados con hemiartroplastia de hombro por fractura compleja del húmero proximal, observaron que la función reducida de la extremidad en dichos casos estuvo causada por la disminución de la movilidad articular y en menor medida por el déficit de fuerza muscular<sup>34</sup>. Christoforakis et al, en su artículo del año 2004, indicaron que la hemiartroplastia del hombro es un procedimiento válido para el tratamiento de las fracturas complejas del húmero proximal, cuyo resultado óptimo se consigue dentro de los primeros 6 meses tras la intervención quirúrgica<sup>38</sup>.

Algunos autores han observado unos buenos resultados funcionales en sus series. Prakash et al. (2002) aportaron una serie de 22 casos de fractura compleja del húmero proximal tratados con hemiartroplastia. Para estos autores, la mayoría de sus pacientes se encontraban sin dolor y satisfechos con el resultado de la intervención<sup>36</sup>. Mighell et al. (2003) presentaron una serie de 72 fracturas complejas de húmero proximal tratadas con hemiartroplastia. Al analizar los resultados observaron que clínicamente el 93% de los pacientes estaban sin dolor y satisfechos con el resultado obtenido y, en el aspecto radiográfico, en 58 casos se apreció que la reconstrucción de las tuberosidades era prácticamente anatómica<sup>29</sup>. Kontakis et al., en su trabajo publicado en el año 2009, aportaron una serie de 28 fracturas de húmero proximal tratadas con prótesis Aequalis para fracturas. La valoración media de Constant y Murley fue de 68,2 en el hombro intervenido (89,5% de la valoración del hombro sano). En cuanto a los resultados subjetivos, 12 casos de la serie se encontraban muy satisfechos, otros 12 referían estar satisfechos, 2 poco satisfechos y los 2 restantes insatisfechos. Por otra parte, 26 de los pacientes no tenían dolor o éste era leve y en los otros 2, el dolor era moderado<sup>44</sup>. También otros trabajos apuntan que los resultados funcionales de la hemiartroplastia suelen ser en general satisfactorios, y estudios diversos muestran puntuaciones medias de la valoración cifrada de Constant y Murley de entre 55 y 70 puntos<sup>30,35,38</sup>.

En otros trabajos, sin embargo, los resultados de las hemiartroplastias han sido menos alentadores. Kontakis et al. (2008) revisaron 810 casos de hemiartroplastia de hombro en fracturas en 4 fragmentos y fracturas-luxaciones del húmero proximal. En dichos pacientes, aunque el dolor era leve o no existía, la valoración media de Constant era de tan sólo 56,63 puntos debido a la importante limitación de la movilidad y funcional que presentaban<sup>45</sup>. En el mismo sentido, Kralinger et al., en su artículo publicado en el año 2004, aportaron una serie de 167 casos de hemiartroplastia de hombro en fracturas de

húmero proximal en 3 o 4 fragmentos<sup>30</sup>. Estos autores observaron unos resultados satisfactorios en lo que se refiere al dolor postoperatorio pero no en la movilidad final que estaba limitada: sólo el 41,9% de los pacientes consiguieron una antepulsión del hombro superior a 90°. En otros trabajos, sin embargo, el arco de antepulsión encontrado ha sido superior a los 100° como valor medio<sup>29,35,37</sup>. En cuanto a las rotaciones, la mayoría de los estudios apuntan una rotación interna media que permite llegar con la mano a nivel lumbar alto<sup>29,30,36</sup>, y una rotación externa de entre 20 y 40 grados<sup>29,30,34,35,38</sup>. Robinson et al. (2003) revisaron de forma retrospectiva los resultados de su serie de artroplastias en fracturas de húmero proximal y encontraron una mejoría generalizada de la puntuación de Constant desde las 6 semanas a los 6 meses de la intervención quirúrgica, pero la mejoría posterior a este tiempo fue muy limitada. Al año de evolución, los pacientes presentaban un alivio del dolor razonable, aunque las puntuaciones funcionales fueron bajas, tanto en el arco de la movilidad como en la fuerza<sup>37</sup>. Bosch et al. (1998) aportaron una serie de 25 hemiartroplastias de hombro en fracturas complejas de húmero proximal. Al revisar sus resultados, observaron que en tan sólo el 44% de los casos los resultados fueron regulares, buenos o excelentes<sup>27</sup>. Zyto et al., en su trabajo publicado en el año 1998, presentaron una serie de 27 casos de fracturas de húmero proximal en 3 y 4 fragmentos, tratados todos ellos con hemiartroplastia de hombro<sup>28</sup>. Analizando los datos del estudio, encontraron que la movilidad media de los hombros estaba restringida, con una abducción de 70°, una antepulsión de 70°, una rotación interna de 50° y una rotación externa de 45°. En 9 de los pacientes existía dolor moderado o severo y 8 de ellos referían incapacidad funcional importante. La conclusión de los autores es que los resultados habían sido desalentadores y llegaban a desaconsejar la utilización del método.

En nuestra serie, la puntuación media de la valoración de Constant y Murley era de 54 puntos. Mientras que los resultados respecto al dolor eran buenos (en más del 90% de los casos no había dolor o era leve), en la movilidad (18 puntos de valoración sobre un total de 40) y en la fuerza (9,4 puntos sobre un total de 25) eran francamente peores, lo que coincide con lo observado en la bibliografía revisada. En cuanto al resultado subjetivo de los pacientes, el 59% de los casos estaban satisfechos con el resultado obtenido, el 21% no estaban del todo satisfechos, y en el 20% restante, los pacientes estaban insatisfechos con su situación.

Al revisar los resultados de sus series, los distintos autores han registrado la aparición de algunas complicaciones. La incidencia de éstas es distinta en las diferentes series publicadas.

Una complicación que aparece en ocasiones son las lesiones neurológicas de los troncos nerviosos localizados en la zona del hombro<sup>3</sup>. A pesar de que hasta un 15% de los pacientes pueden mostrar alguna de estas lesiones en el período preoperatorio debidas al traumatismo inicial que originó la fractura<sup>29,37,38</sup>, la tasa publicada de las mismas durante la intervención o en el período postoperatorio está próxima al 0% de los casos<sup>29,36-38</sup>. Sin embargo, hemos encontrado un estudio en el que se apunta una tasa de esta complicación del 4,5%<sup>35</sup>. En la serie que presentamos, hemos encontrado 3 casos de lesión del nervio circunflejo que se asociaron a otras complicaciones, condicionando un mal resultado subjetivo (pacientes insatisfechos o no del todo satisfechos) y objetivo en los pacientes (especialmente en el parámetro fuerza de la valoración de Constant y Murley).

También se ha descrito la aparición de calcificaciones y osificaciones heterotópicas<sup>3</sup>, con una tasa que ronda el 10% de los casos en algunas series<sup>35,36,45</sup>, aunque en otras es más alta, el 27% en el trabajo de Mighell<sup>29</sup> y el 56% entre los casos publicados por Becker<sup>34</sup>. Entre nuestros casos no hemos registrado ninguna de estas complicaciones. Más rara es la observación de una subluxación o luxación de la prótesis, complicación que tan sólo la hemos visto descrita en el trabajo publicado por Mighell et al. en el año 2003<sup>29</sup>. Al revisar nuestra serie, se ha recogido un único caso de esta complicación entre los 56 pacientes analizados.

Otra complicación apuntada en algunas series es la aparición de cambios degenerativos en la glenoides secundarios al rozamiento prolongado de la misma con la cabeza protésica<sup>3</sup>. Mighell et al., en su artículo publicado en el año 2003, aportaban una tasa de cambios degenerativos en la cavidad glenoidea del 8% tras un seguimiento medio de 36 meses<sup>29</sup>. Estos autores realizaron un estudio en 8 pacientes durante un período medio de 43 meses, analizando cuantitativamente el desgaste radiológico glenoideo tras la implantación de una prótesis parcial de hombro, y evidenciaron una reducción del espacio articular entre 1 y 2,9 mm<sup>29</sup>. Para algunos autores, esta complicación puede presentarse en casos de prótesis realizadas en pacientes jóvenes y con vida activa<sup>46</sup>. Entre nuestros pacientes no hemos observado ningún caso con esta complicación.

La migración proximal de la cabeza protésica también ha sido descrita en la bibliografía<sup>29,44,45</sup> (Figs. 4 y

7). Mighell et al., en su serie de 72 fracturas de húmero proximal tratadas con hemiartroplastia encontraron 15 casos en que se observó esta complicación<sup>29</sup>. Kontakis et al. (2009) presentaron un conjunto de 28 fracturas de húmero proximal tratadas con prótesis tipo Aequalis para fracturas, evolucionando 5 de ellas con migración proximal de la cabeza protésica<sup>44</sup>. Kontakis et al. (2008) realizaron un estudio multicéntrico sobre 810 hemiartroplastias implantadas en fracturas en 4 fragmentos y fracturas-luxaciones del húmero proximal. Al revisar los resultados registraron que esta complicación ocurrió en el 6,8% de los casos<sup>45</sup>. Analizando nuestros resultados hemos observado que 12 de los 56 pacientes (21,4%) evolucionaron con esta complicación. Y en 9 de ellos, se acompañó de sintomatología subacromial. Más raro es el aflojamiento aséptico de la hemiartroplastia. Al revisar la bibliografía, tan sólo hemos encontrado un caso de esta complicación descrito por Prakash et al. en su trabajo publicado en el año 2002. Dicho aflojamiento precisó de la revisión de la prótesis a los 7 años de la intervención primaria<sup>36</sup>. Tampoco hemos observado ningún caso de esta complicación entre nuestros pacientes.

Otras complicaciones importantes de las hemiartroplastias son las relacionadas con la consolidación de las tuberosidades (consolidación viciosa o pseudartrosis)<sup>3</sup>. Estas complicaciones ocurren entre el 4% y el 50% de los hombros intervenidos, siendo tal vez las más serias tras la realización de este tipo de cirugía<sup>27,35,36</sup>. Mighell et al. (2003) revisaron una serie de 72 fracturas complejas de húmero proximal tratadas con hemiartroplastia. Al estudiar sus resultados observaron que esta complicación había sido la más común, apareciendo en 16 de los casos<sup>29</sup>. Kontakis et al. (2008) aportaron una serie multicéntrica de 810 hemiartroplastias en fracturas complejas de húmero proximal, encontrando 86 pacientes que cursaron con complicaciones relacionadas con la consolidación de las tuberosidades (11,15% de los casos)<sup>45</sup>. También Boileau et al., en su trabajo publicado en el año 2002, citaron esta complicación en su serie de 66 prótesis parciales de hombro en fracturas complejas del húmero proximal. Estos autores observaron que esta complicación puede darse en casos en los que las tuberosidades estaban mal reducidas pero también en aquellos en que las tuberosidades quedaron correctamente posicionadas<sup>35</sup>. En nuestra serie hemos observado que 4 de los 56 pacientes (7,1%) presentaron consolidación viciosa de las tuberosidades y 6 (10,7%), reabsorción de las mismas (Fig. 5).

Entre los factores que pueden influir en el resultado, uno de ellos es la edad de los pacientes. Prakash et al.

(2002) observaron dicha influencia en su casuística, con unos mejores resultados en pacientes jóvenes<sup>36</sup>. Asimismo, para Kralinger et al. (2004), la edad tuvo influencia significativa en la curación de las tuberosidades y en el resultado final de estas intervenciones<sup>30</sup>. En nuestros pacientes, el factor edad tan sólo ha influido en la Puntuación de Actividad de Constant y Murley, aunque sin diferencias significativas (ver Tabla I y capítulo de resultados),

El tipo de fractura también puede influir en los resultados de los pacientes. Zyto et al., en su trabajo publicado en 1998 aportaron una serie de 27 casos de fracturas de húmero proximal en 3 y 4 fragmentos tratados con hemiartroplastias<sup>28</sup>. De los 27 casos, 17 eran fracturas en 3 fragmentos y los 10 restantes de 4 fragmentos. La valoración de Constant media en el grupo de fracturas en 3 fragmentos era 51 puntos y la correspondiente a las fracturas en 4 fragmentos era algo más baja (46 puntos). Para otros autores, sin embargo, el tipo de fractura no ha tenido influencia alguna en los resultados de sus series<sup>36</sup>. En nuestra serie, el tipo de fractura según la clasificación de AO ha influido de alguna forma en la aparición de síndrome subacromial postoperatorio (casi significativo) y de lesiones del nervio circunflejo (muy significativo) (ver Tabla I y capítulo de resultados). No ha influido sin embargo en ninguno de los parámetros cifrados de la valoración de Constant y Murley.

El momento de la intervención es otro factor que puede afectar el resultado de estas intervenciones. Bosch et al. (1998) revisaron 25 hemiartroplastias de hombro por fractura del húmero proximal. Los autores observaron que el resultado en los casos en que la intervención se realizó precozmente (menos de 4 semanas tras el traumatismo) fue significativamente mejor que cuando la técnica se realizó de forma tardía (más tarde de las 4 semanas tras el traumatismo). Además, apuntaron que en los casos intervenidos de forma precoz, la movilidad resultante era mejor que en los intervenidos tardíamente. La conclusión del trabajo fue que la hemiartroplastia de hombro por fractura debe realizarse en pacientes de edad avanzada lo antes posible tras el traumatismo<sup>27</sup>. La mayoría de los artículos recientes apuntan en este sentido y parecen mostrar mejores resultados con la cirugía precoz<sup>29,34</sup>, debido a que la técnica quirúrgica es más sencilla en esa fase de la evolución<sup>3</sup>. Becker et al., en su trabajo publicado en el año 2002, revisaron una serie de 27 fracturas desplazadas del húmero proximal en 4 fragmentos que habían sido tratadas con hemiartroplastia. Al analizar los resultados observaron una mejor movilidad del hombro y unos mejores resultados clínicos en las

lesiones tratadas en las 2 primeras semanas tras el traumatismo que en los casos tratados más tarde<sup>34</sup>. Mighell et al. han encontrado también unas mejores puntuaciones funcionales en pacientes tratados en las 2 primeras semanas tras la lesión<sup>29</sup>. Otros autores, sin embargo, no han encontrado diferencias con respecto al arco de movilidad final entre los pacientes tratados en los 30 primeros días tras el traumatismo y los intervenidos quirúrgicamente transcurrido ese período<sup>36</sup>. En nuestros pacientes, la demora quirúrgica ha influido en la aparición de complicaciones en general y en las lesiones del nervio circunflejo. Llama la atención que la proporción de dichas complicaciones ha sido mayor en los casos en que la intervención se realizó de forma precoz, contrariamente a lo observado por la mayoría de los autores que han escrito sobre el tema. No tenemos explicación que justifique este hecho.

La duración de la intervención no ha tenido repercusión en los resultados según opinan algunos autores<sup>36</sup>. Tampoco ha tenido influencia el uso de injerto óseo<sup>30</sup>. En cuanto al tipo y diseño de la prótesis, mientras algunos autores consideran que tiene una repercusión clara en la consolidación adecuada de las tuberosidades y por tanto en el resultado de la intervención<sup>30</sup>, otros por el contrario afirman que dicho resultado no depende del diseño del implante<sup>47</sup>. Nosotros coincidimos con estos últimos autores pues no hemos observado influencia del tipo de implante en los resultados de la artroplastia.

El defecto de consolidación de las tuberosidades con desplazamiento de las mismas es probablemente uno de los factores que más influencia tienen en el resultado de este tipo de intervenciones<sup>36</sup>. Kralinger et al., en su trabajo publicado en el año 2004 en el que revisaron 167 casos de hemiartroplastia de hombro para el tratamiento de fracturas en 3 y 4 fragmento del húmero proximal, observaron que la curación anatómica de las tuberosidades tuvo una influencia significativa en la evaluación funcional de Constant y Murley y en la satisfacción subjetiva de los pacientes. Sin embargo, la intensidad del dolor no tuvo correlación con el grado de desplazamiento de las tuberosidades<sup>30</sup>. Kontakis et al. (2009) revisaron 28 fracturas complejas de húmero proximal tratadas con hemiartroplastia de hombro. En dicho estudio, analizaron la calidad de la reconstrucción de las tuberosidades en el control radiográfico postoperatorio y la clasificaron en anatómica, aceptable e inaceptable. Observaron en la serie que en los casos en que la reconstrucción fue anatómica, los registros funcionales fueron más altos (tanto en la evaluación de Constant como en el balance de la movilidad) que en los otros 2 grupos (reconstrucción

aceptable o inaceptable) aunque sin diferencias significativas<sup>44</sup>. Mighell et al., en su trabajo publicado en el año 2003, revisaron 72 fracturas de húmero proximal tratadas con hemiartroplastia. En esta serie observaron que los casos en los que el troquíter presentaba un desplazamiento en sentido proximal cursaron generalmente con peores resultados funcionales<sup>29</sup>. Gallinet et al. (2009) presentaron una serie de fracturas de húmero proximal en 3 y 4 fragmentos tratadas con hemiartroplastia, y observaron que los malos resultados funcionales solían estar relacionados con defectos de unión o migraciones de las tuberosidades<sup>48</sup>. También otros autores consideran que la consolidación de las tuberosidades en posición anatómica es un factor importante para obtener unos buenos resultados funcionales (Figs. 3 y 8)<sup>16,43,49,50</sup>.

Boileau et al. aportaron una serie de 66 hemiartroplastias de hombro por fractura de húmero proximal, observando 33 casos en los que las tuberosidades estaban implantadas en mala posición (50%). Dicha situación condicionó unos malos resultados de las intervenciones, con migración en sentido proximal de la prótesis asociada a rigidez, debilidad y dolor persistente en la articulación lesionada. A propósito de estos hallazgos, los autores apuntaron los factores que pudieron favorecer la consolidación viciosa de las tuberosidades por fallo en la osteosíntesis de las mismas: posición inicial incorrecta de la prótesis, excesivamente alta y/o en marcada retroversión, fijación en posición inadecuada del troquíter durante la intervención, y edad y sexo de los pacientes, sobre todo las mujeres de más de 75 años<sup>35</sup>. Coleman y Craig (2002) no encontraron diferencias en la puntuación global del dolor en pacientes con troquíter consolidado o sin consolidar, pero la revisión retrospectiva de su serie constató una mayor antepulsión y rotación externa del hombro en pacientes en los que la consolidación del troquíter fue correcta<sup>51</sup>. En nuestra serie, los defectos de reducción y consolidación de las tuberosidades ha influido de forma importante en la existencia de dolor en el período postoperatorio, en la satisfacción de los pacientes, en la aparición de diversas complicaciones y en los diferentes parámetros de valoración funcional de Constant y Murley (ver capítulo de resultados y Tablas II y III).

Otros factores que tienen repercusión sobre los resultados son la migración proximal de la prótesis<sup>29</sup>, el estrechamiento del espacio articular y la experiencia del cirujano<sup>30</sup>. Mighell et al. (2003), revisando su casuística observaron que los casos que presentaban desplazamiento de la prótesis en sentido proximal, cursaron con índices de valoración funcional más bajos<sup>29</sup>. Parsons et al.,

en su estudio realizado en el año 2004, encontraron que el resultado funcional de sus casos, medido con la cotación cifrada de Constant y Murley, tuvo una correlación negativa clara con el pinzamiento del espacio articular<sup>46</sup>.

Los estudios recientes se han centrado en favorecer al máximo la consolidación de las tuberosidades en su posición anatómica y en optimizar el grado de retroversión de las prótesis<sup>3,38,52</sup>. La mayoría de los autores recomiendan colocar la prótesis con una retroversión de 30-40°, utilizando la corredera bicipital como punto de referencia para la orientación de la misma<sup>52</sup>. En un estudio realizado en cadáveres, se valoró un diseño de artroplastia en el que la interfase hueso-tendón del manguito de los rotadores se fijó a los orificios situados en el borde articular del implante<sup>53</sup>. Se observó que la fijación era lo suficientemente fuerte como para soportar el desplazamiento de los fragmentos de la fractura durante el tiempo de actuación de las fuerzas asociadas a las actividades de la vida cotidiana. Este hecho sugiere que el diseño puede permitir un tratamiento rehabilitador precoz, incluso en presencia de una mala calidad ósea<sup>3</sup>. De Wilde et al., en su trabajo publicado en el año 2004, indicaban 2 maneras de fijar las tuberosidades a la prótesis: suturando las mismas a las fenestraciones del implante o estabilizándolas mediante una banda de tensión circunferencial de alambre. Tras comparar en su estudio ambos procedimientos, concluyen que ambos dan una similar fijación de las tuberosidades a la prótesis<sup>53</sup>. Otros estudios biomecánicos han demostrado que el uso de un cerclaje circunferencial medial alrededor de las tuberosidades se acompaña de una disminución de la movilidad y de la deformidad interfragmentaria, aumenta la estabili-

dad de la fractura y facilita el tratamiento rehabilitador precoz en el período postoperatorio<sup>54</sup>.

El medidas del tratamiento rehabilitador, especialmente la movilización pasiva precoz, la movilización activa y la potenciación de la musculatura, se consideran esenciales para lograr unos resultados óptimos tras la realización de una hemiartroplastia de hombro para tratar una fractura compleja del húmero proximal<sup>30,36,38</sup>. Agorastides et al. compararon en su estudio 2 grupos de hemiartroplastias de hombro en fracturas de 3 y 4 fragmentos. En el primer grupo se optó por un tratamiento rehabilitador (movilización) precoz que comenzaba a las 2 semanas de la intervención; en el otro grupo de casos, el tratamiento rehabilitador se inició de forma más tardía (a las 6 semanas del tratamiento quirúrgico). Tras revisar sus resultados funcionales, observaron que no existían diferencias significativas de los mismos tanto con la cotación de Constant y Murley como con la valoración funcional de Oxford. Otro de sus hallazgos fue que el desplazamiento secundario de las tuberosidades fue algo más frecuente en los casos del grupo de movilización precoz pero las diferencias encontradas no fueron significativas<sup>55</sup>.

Para finalizar, es conveniente apuntar que el tratamiento de las fracturas complejas del húmero proximal sigue siendo todavía un reto y un problema no resuelto para los cirujanos ortopédicos<sup>30</sup>. Tanto los especialistas como los pacientes que sufren estas lesiones deben tener unas expectativas postoperatorias realistas cuando se realiza una hemiartroplastia para el tratamiento de una fractura del húmero proximal, debido a la pobreza de los resultados en muchos casos<sup>3</sup>.

---

**Bibliografía:**

1. Kristiansen B, Barfod G, Bredesen J, Erin-Madsen J, Grum B, Horsnaes MW, Aalberg JR. Epidemiology of proximal humeral fractures. *Acta Orthop Scand* 1987; 58:75-7.
2. Helmy N, Hintermann B. New trends in the treatment of proximal humerus fractures. *Clin Orthop Relat Res* 2006; 442:100-8.
3. Nho SJ, Brophy RH, Barker JU, Cornell Ch N, MacGillivray JD. Innovaciones terapéuticas en las fracturas desplazadas del húmero proximal. *J Am Acad Orthop Surg* (Ed Esp) 2007; 6:90-104.
4. Lind T, Kroner K, Jensen J. The epidemiology of fractures of the proximal humerus: *Arch Orthop Trauma Surg* 1989; 108:285-7.
5. Koval KJ, Gallagher MA, Marsicano JG, Cuomo F, McShinawy A, Zuc-kerman JD. Functional outcome after minimally displaced fractures of the proximal part of the humerus. *J Bone Joint Surg (Am)* 1997; 79-A:203-7.
6. Neer CS 2nd. Displaced proximal humeral fractures. Part II. Treatment of three-part and four-part displacement. *J Bone Joint Surg (Am)* 1970; 52-A:1090-103.
7. Mills HJ, Horne G. Fractures of the proximal humerus in adults. *J Trauma* 1985; 25:801-5.
8. Zyto K. Non-operative treatment of comminuted fractures of the proximal humerus in elderly patients. *Injury* 1998; 29:349-52.
9. Gaebler C, McQueen MM, Court-Brown CM. Minimally displaced proximal humeral fractures: epidemiology and outcome in 507 cases. *Acta Orthop Scand* 2003; 74:580-5.
10. Wanner GA, Wanner-Schmid E, Romero J, Hersche O, Von Smekal A, Trentz O, Ertel W. Internal fixation of displaced proximal humeral fractures with two one-third tubular plates. *J Trauma* 2003; 54:536-44.
11. Keene JS, Huizenga RE, Engber WD, Rogers SC. Proximal humeral fractures: a correlation of residual deformity with long-term function. *Orthopedics* 1983; 6:173-8.
12. Leyshon RL. Closed treatment of fractures of the proximal humerus. *Acta Orthop Scand* 1984; 55:48-51.
13. Ko JY, Yamamoto R. Surgical treatment of complex fracture of the proximal humerus. *Clin Orthop Relat Res* 1996; 327:225-37.
14. Zyto K, Ahrengart L, Sperber A, Törnkvist H. Treatment of displaced proximal humeral fractures in elderly patients. *J Bone Joint Surg (Br)* 1997; 79-B:412-7.
15. Konrad G, Bayer J, Hepp P, Voigt C, Oestern H, Kääh M, Luo C, Plecko M, Wendt K, Köstler W, Südkamp N. Open reduction and internal fixation of proximal humeral fractures with use of the locking proximal humerus plate. Surgical technique. *J Bone Joint Surg (Am)* 2010; 92-A (supl. 1, part 1):85-95.
16. Naranja RJ Jr, Iannotti JP. Displaced three- and four-part proximal humeral fractures: evaluation and management. *J Am Acad Orthop Surg* 2000; 8:373-82.
17. Hertel R, Hempfing A, Stiehler M, Leunig M. Predictors of humeral head ischemia after intracapsular fracture of the proximal humerus. *J Shoulder Elbow Surg* 2004; 13:427-33.
18. Müller ME, Appendix A. The comprehensive classification of fractures of long bones. En: Müller ME, Allgöwer M, Schneider R, Willenegger H (editores): "Manual of Internal Fixation: Techniques Recommended by the AO-ASIF Group". Springer-Verlag, Berlin, Germany, 1991, pp. 118-25.
19. Fankhauser F, Boldin C, Schippinger G, Haunschmid C, Szyszkowitz R. A new locking plate for unstable fractures of the proximal humerus. *Clin Orthop Relat Res* 2005; 430:176-81.
20. Südkamp N, Bayer J, Hepp P, Voigt C, Oestern H, Kääh M, Luo C, Plecko M, Wendt K, Köstler W, Konrad G. Open reduction and internal fixation of proximal humeral fractures with use of the locking proximal humerus plate. Results of a prospective, multicentre, observational study. *J Bone Joint Surg (Am)* 2009; 91-A:1320-8.
21. Plecko M, Kraus A. Internal fixation of proximal humerus fractures using the locking proximal humerus plate. *Oper Orthop Traumatol* 2005; 17:25-50.
22. Leonard M, Mokotedi L, Alao U, Glynn A, Dolan M, Fleming P. The use of locking plates in proximal humeral fractures: Comparison of outcome by patient age and fracture pattern. *Int J Shoulder Surg* 2009; 3:85-9.
23. Constant CR, Murley AH. A clinical method of functional assessment of the shoulder. *Clin Orthop Relat Res* 1987; 214:160-4.
24. Solberg BD, Moon ChN, Franco DP, Paiement GD. Locking plating of 3- and 4-part proximal humerus fractures in older patients: the effect of initial fracture pattern on outcome. *J Orthop Trauma* 2009; 23:113-9.
25. Compito CA, Self EB, Bigliani LU. Arthroplasty and acute shoulder trauma: reasons for success and failure. *Clin Orthop Relat Res* 1994; 307:27-36.
26. Goldman RT, Koval KJ, Cuomo F, Gallagher MA, Zuckerman JD. Functional outcome after humeral head replacement for acute three- and four-part proximal humeral fractures. *J Shoulder Elbow Surg* 1995; 4:81-6.
27. Bosch U, Skutek M, Fremerey RW, Tscherne H. Outcome after primary and secondary hemiarthroplasty in elderly patients with fractures of the proximal humerus. *J Shoulder Elbow Surg* 1998; 7:479-84.
28. Zyto K, Wallace WA, Frostick SP, Preston BJ. Outcome after hemi-arthroplasty for three- and four-part fractures of the proximal humerus. *J Shoulder Elbow Surg* 1998; 7:85-9.
29. Mighell MA, Kolm GP, Collinge CA, Frankle MA. Outcomes of hemi-arthroplasty for fractures of the proximal humerus. *J Shoulder Elbow Surg* 2003; 12:569-77.
30. Kralinger F, Schwaiger R, Wambacher M, Farrell E, Menth-Chiari W, Lajtai G, Hübner C, Resch H. Outcome after primary hemiarthroplasty for fracture of the head of the humerus. A retrospective multicentre study of 167 patients. *J Bone Joint Surg (Br)* 2004; 86-B:217-9.
31. De Franco MJ, Brems JJ, Williams GR Jr, Iannotti JP. Evaluation and management of valgus impacted four-part proximal humerus fractures. *Clin Orthop Relat Res* 2006; 442:109-14.
32. Bastian JD, Hertel R. Osteosynthesis and hemiarthroplasty of fractures of the proximal humerus: outcomes in a consecutive case series. *J Shoulder Elbow Surg* 2009; 18:216-9.
33. Moeckel BH, Dines DM, Warren RF, Altchek DW. Modular hemiarthroplasty for fractures of the proximal part of the humerus. *J Bone Joint Surg (Am)* 1992; 74-A:884-9.
34. Becker R, Pap G, Machner A, Neumann WH. Strength and motion after hemiarthroplasty in displaced four-fragment fracture of the proximal humerus: 27 patients followed for 1-6 years. *Acta Orthop Scand* 2002; 73:44-9.
35. Boileau P, Krishnan SG, Tinsi L, Walch G, Coste JS, Mole D. Tuberosity malposition and migration: reasons for poor outcomes after hemiarthroplasty for displaced fractures of the proximal humerus. *J Shoulder Elbow Surg* 2002; 11:401-12.

36. Prakash U, McGurty DW, Dent JA. Hemiarthroplasty for severe fractures of the proximal humerus. *J Shoulder Elbow Surg* 2002; 11:428-30.
37. Robinson CM, Page RS, Hill RMF, Sanders DL, Court-Brown ChM, Wakefield AE. Primary hemiarthroplasty for treatment of proximal humeral fractures. *J Bone Joint Surg (Am)* 2003; 85-A:1215-23.
38. Christoforakis JJ, Kontakis GM, Katonis PG, Stergiopoulos K, Hadjipavlou AG. Shoulder hemiarthroplasty in the management of humeral head fractures. *Acta Orthop Belg* 2004; 70:214-8.
39. Wretenberg P, Ekelund A. Acute hemiarthroplasty after proximal humerus fracture in old patients; a retrospective evaluation of 18 patients followed for 2-7 years. *Acta Orthop Scand* 1997; 68:121-3.
40. Levine WN, Connor PM, Yamaguchi K, Self EB, Arroyo JS, Pollock RG, Flatow EL, Bigliani LU. Humeral head replacement for proximal humeral fractures. *Orthopedics* 1998; 21:68-73.
41. Movin T, Sjöden GO, Ahrengart L. Poor function after shoulder replacement in fracture patients. A retrospective evaluation of 29 patients followed for 2-12 years. *Acta Orthop Scand* 1998; 69:392-6.
42. Boss AP, Hintermann B. Primary endoprosthesis in comminuted humeral head fractures in patients over 60 years of age. *Int Orthop* 1999; 23:172-4.
43. Misra A, Kapur R, Maffulli N. Complex proximal humeral fractures in adults: a systematic review of management. *Injury* 2001; 32:363-72.
44. Kontakis GM, Tosounidis TI, Christoforakis Z, Hadjipavlou AG. Early management of complex proximal humeral fractures using the Aequalis fracture prosthesis. A two- to five-year follow-up report. *J Bone Joint Surg (Br)* 2009; 91-B:1335-40.
45. Kontakis G, Koutras C, Tosounidis T, Giannoudis P. Aspects of current management. Early management of proximal humeral fractures with hemiarthroplasty. A systematic review. *J Bone Joint Surg (Br)* 2008; 90-B:1407-13.
46. Parsons IM IV, Millett PJ, Warner JJ. Glenoid wear after shoulder hemiarthroplasty: quantitative radiographic analysis. *Clin Orthop Relat Res* 2004; 421:120-5.
47. Leow M, Heitkemper S, Parsch D, Schneider S, Rickert M. Influence of the design of the prosthesis on the outcome after hemiarthroplasty of the shoulder in displaced fractures of the head of the humerus. *J Bone Joint Surg (Br)* 2006; 88-B:345-50.
48. Gallinet D, Clappaz P, Garbuio P, Tropet Y, Obert L. Fractures complexes trois ou quatre fragments de l'humérus proximal: hémiarthroplastie ou arthroplastie inversée? Étude comparative à propos de 40 cas. *Rev Chir Orthop Traumatol* 2009; 95:48-55.
49. Ballmer FT, Hertel R. Indications and results of shoulder prosthetics in complex proximal humerus fracture. *Ther Umsch* 1998; 55:197-202.
50. Gerber C, Hersche O, Berberat C. The clinical relevance of post traumatic avascular necrosis of the humeral head. *J Shoulder Elbow Surg* 1998; 7:586-90.
51. Coleman SH, Craig EV. Hemiarthroplasty for complex fractures of the proximal humerus: Surgical technique and results with the Atlas trimodular prosthesis. *Am J Orthop* 2002; 31 (suppl. 1):11-7.
52. Kontakis GM, Damilakis J, Christoforakis J, Papadakis A, Katonis P, Prassopoulos P. The bicipital groove as a landmark for orientation of the humeral prosthesis in cases of fracture. *J Shoulder Elbow Surg* 2001; 10: 136-9.
53. De Wilde LF, Berghs BM, Beutler T, Ferguson SJ, Verdonk RC. A new prosthetic design for proximal humeral fractures: reconstructing the glenohumeral unit. *J Shoulder Elbow Surg* 2004; 13:373-80.
54. Frankle MA, Ondrovic LE, Markee BA, Harris ML, Lee WE III. Stability of tuberosity reattachment in proximal humeral hemiarthroplasty. *J Shoulder Elbow Surg* 2002; 11:413-20.
55. Agorastides I, Sinopidis C, El Meligy M, Yin Q, Brownson P, Frostick SP. Early versus late mobilization after hemiarthroplasty for proximal humeral fractures. *J Shoulder Elbow Surg* 2007; 16 (Suppl 3):S33-8.