

Condromatosis sinovial en localizaciones atípicas.

C. ARJONA GIMÉNEZ*, A.B, MARÍN FERNÁNDEZ**.

*SERVICIO DE CIRUGÍA ORTOPÉDICA Y TRAUMATOLOGÍA. H. U. VIRGEN DE LAS NIEVES. GRANADA. **SERVICIO DE CIRUGÍA ORAL Y MAXILOFACIAL. H. U. VIRGEN DE LAS NIEVES, GRANADA. XANIT HOSPITAL INTERNACIONAL. BENALMÁDENA, MÁLAGA.

Resumen. La condromatosis sinovial es una metaplasia cartilaginosa del tejido sinovial de las articulaciones. Es una enfermedad de etiología desconocida y poco frecuente. Puede definirse como un proceso benigno sinovial caracterizado por la formación de nódulos cartilaginosos (cuerpos libres intraarticulares). Afecta principalmente a grandes articulaciones sinoviales, siendo la sintomatología predominante dolor e inflamación articular. El diagnóstico de presunción se basa en el estudio radiológico de la articulación. El tratamiento de elección es la extirpación completa de los cuerpos libres y de la sinovial afecta. Presentamos dos casos clínicos de CS situadas en localizaciones poco frecuentes: a nivel esternoclavicular y en la articulación temporomandibular, con la particularidad de esta última de presentar extensión a base de cráneo. Realizamos asimismo una revisión de los datos bibliográficos existentes sobre la CS.

Synovial chondromatosis in an uncommon regions.

Summary. Synovial chondromatosis is a cartilaginous metaplasia of the synovial tissue of joints. It is an uncommon disease whose etiology is unknown. This benign synovial process involves the formation of cartilaginous nodules (loose bodies) in the synovium and within the articular space. Synovial chondromatosis mainly affects large synovial joints and the main symptoms are pain and swelling. Diagnosis can be made by panoramic radiograph, computed tomography scan and magnetic resonance imaging of the joint. The main treatment includes complete removal of the loose bodies in conjunction with excision of the affected synovium. We report two cases of synovial chondromatosis located in an uncommon regions: in the sternoclavicular joint and in the temporomandibular joint. We also make a literature review about synovial chondromatosis.

Correspondencia:

Carlos Arjona Giménez
C/ Unis, 14
18630 Otura (Granada)
e-mail: cgarjonag@yahoo.es

Introducción

La condromatosis sinovial (CS) se puede definir como una metaplasia cartilaginosa del tejido sinovial de las articulaciones, por lo que se considera una metaplasia activa más que un proceso neoplásico^{1,2}. Está caracterizada por la formación de nódulos cartilaginosos en la membrana sinovial y en la cavidad articular, conocidos como cuerpos libres intraarticulares. Fue descrita por primera vez en 1558 por Ambroise Paré³, aunque la primera descripción bien documentada en la bibliografía publicada la desarrolló Jones en 1924⁴.

La CS afecta principalmente a grandes articulaciones sinoviales, como la rodilla, codo, hombro, cadera o muñeca, siendo muy rara la aparición en pequeñas articulaciones^{5,6}. Normalmente suele afectar a una sola articulación diartrodial. También se han documentado casos de CS extraarticular, como en ligamentos, vainas tendinosas o bolsas sinoviales, pudiendo afectar a varias de ellas simultáneamente, en contraposición de lo que ocurre en la afectación articular⁶. Los casos desarrollados en este artículo presentan afectaciones atípicas, como son la articulación esternoclavicular y la articulación temporomandibular.

Caso clínico 1.

Paciente de 12 años de edad, sin antecedentes de interés, que presentó una tumoración en la articulación esternoclavicular de dos años de evolución con incremento progresivo del dolor en los últimos meses.

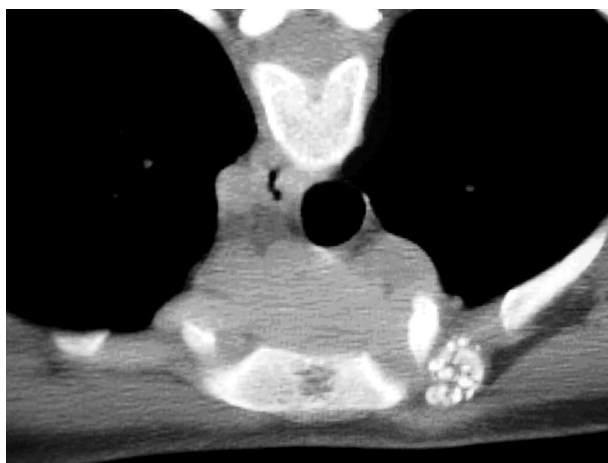

Figura 1. Imagen TC (corte axial). Se observa la presencia de nódulos cartilaginosos a nivel de la articulación esternoclavicular izquierda.

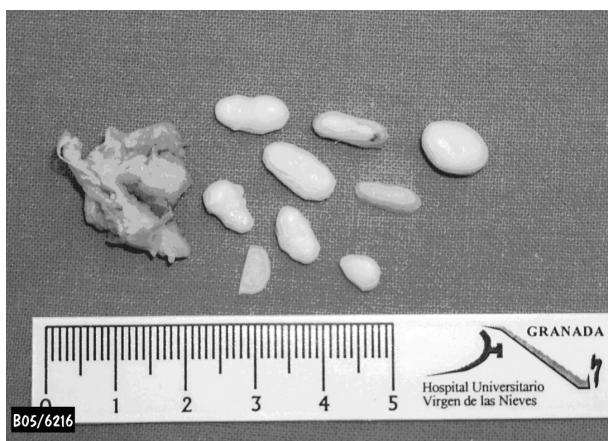

Figura 2. Imagen de la pieza histológica reseca en la que se observa la membrana sinovial y los condrocitos.

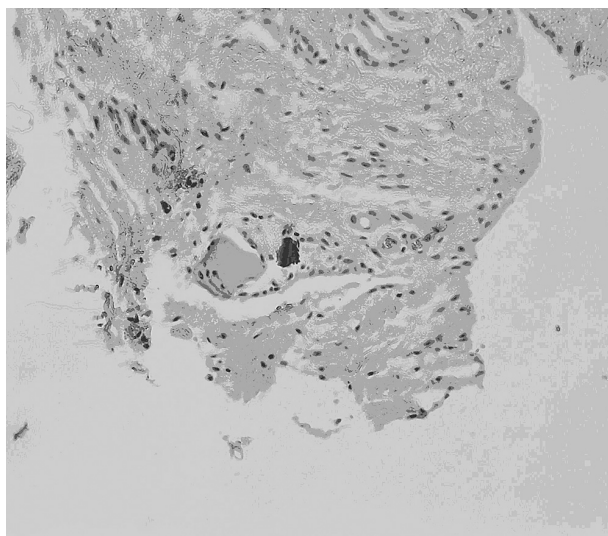


Figura 3. Imagen microscópica. Se observa un pequeño foco de tejido cartilaginoso envuelto por tejido fibroso.

Clinicamente la paciente no presentaba afectación del estado general y en la exploración clínica realizada encontramos una tumoración dolorosa, dura, firme y adherida a planos profundos situada en la articulación esternoclavicular derecha.

Dentro de las pruebas diagnósticas complementarias se realizaron estudios analíticos que incluyeron hemograma, bioquímica y estudio de coagulación, siendo todas normales. Con respecto a las pruebas de imagen se realizaron radiografías, TC y RMN. En ellas se puso de manifiesto la presencia de una lesión moruliforme que presentaba calcificaciones en su interior situada en articulación esternoclavicular (Fig. 1). Todo ello nos llevó a un diagnóstico de presunción de posible CS.

La paciente fue tratada quirúrgicamente realizando un abordaje directo a la articulación esternoclavicular, extirpando una masa de aproximadamente 3 cm, de contenido cartilaginoso con la membrana sinovial circundante (sinovectomía) (Fig. 2). La muestra fue enviada para estudio anatomopatológico, donde se confirmó el diagnóstico definitivo de CS (Fig. 3).

Tras 7 años de evolución la paciente se encuentra asintomática y en remisión clínica.

Caso clínico 2.

Mujer de 40 años de edad que presentaba un cuadro de cefalea crónica por el que estaba siendo estudiada en el Servicio de Neurología de nuestro hospital. Tras la realización de RNM craneal es derivada al Servicio de Cirugía Oral y Maxilofacial por el hallazgo casual de un proceso expansivo en la región pterigomaxilar derecha con extensión a eminencia temporal y cavidad articular.

Como antecedente de interés la paciente resaltó su hábito bruxista, sin haber presentado clínica articular. No recordaba traumatismos previos a nivel de la articulación.

En la exploración clínica se detectó una ligera tumefacción a nivel de la articulación temporomandibular derecha y crepitación a la palpación durante el movimiento articular, apertura oral de unos 40 mm y sin laterodesviación ni dolor en apertura máxima. El resto de la exploración facial, cervical e intraoral fue normal.

Las pruebas de imagen incluyeron una ortopantomografía que tan solo mostró cambios degenerativos óseos articulares. El TC identificó irregularidades en la superficie articular de la cavidad glenoidea junto con una lesión intraósea por encima de la eminencia temporal derecha. En la RMN se pudo observar una tumoración de partes blandas de 3x1x1 cm que rodeaba al cóndilo mandibular, derrame articular y distensión de la cápsula arti-

cular. Una lesión ósea focal de 10x8 mm en la porción superior de la eminencia temporal derecha producía abombamiento de la cortical ósea del suelo de la fosa craneal media. En ninguna de las dos pruebas de imagen realizadas se informó de la existencia de lesiones intraarticulares sugestivas de condromas ni se consideró la CS como una posibilidad diagnóstica dentro del abanico de diagnósticos diferenciales, por lo que se decidió intervenir a la paciente para toma de biopsia de la lesión y filiación anatomopatológica.

Se decidió abordar la tumoración mediante la realización de una artrotomía de la articulación temporomandibular a través de un abordaje preauricular. Una vez expuesta la cavidad articular llamó la atención la dilatación externa de la cápsula articular. La apertura de la misma puso de manifiesto, junto con el drenaje de una significativa cantidad de líquido sinovial, la salida de múltiples nódulos de consistencia condroide (Fig. 4). Con el diagnóstico intraoperatorio de CS se llevó a cabo una limpieza articular, sinovectomía y extirpación de todos los nódulos o cuerpos libres intraarticulares.

El estudio de anatomía patológica informó de tejido cartilaginoso maduro compatible con CS.

La paciente continúa asintomática y sin signos de recidiva clínica ni radiológica tras un periodo de seguimiento de 4 años.

Discusión

La CS es un trastorno benigno y muy poco frecuente caracterizado por la formación de múltiples nódulos cartilaginosos metaplásicos en la membrana sinovial y en la cavidad articular conocidos como cuerpos libres intraarticulares. También se han encontrado en bursas, ligamentos y vainas tendinosas^{7,8}.

La primera publicación sobre la aparición de CS en la articulación temporomandibular fue debida a Georg Axhausen⁹, en 1933. Desde entonces, se han publicado en la literatura únicamente unos 100 casos de CS en la región de la articulación temporomandibular¹⁰. En cuanto a la articulación esternoclavicular, son escasos los datos publicados a cerca de la localización de CS en dicha articulación¹¹. Como podemos observar, la frecuencia de CS en estas dos articulaciones es mínima con respecto a la incidencia en grandes articulaciones, siendo aún menor la incidencia en la articulación esternoclavicular que en la temporomandibular.

La articulación afectada con mayor frecuencia es la rodilla, seguida de la cadera, hombro y codo^{5,6,12-14}.

La CS es una patología que presenta mayor incidencia en el sexo masculino que en el femenino⁷. En contra-



Figura 4. Imagen macroscópica intraoperatoria donde se aprecia la salida de cuerpos libres intraarticulares (condrolitos) de la articulación temporomandibular.

posición a esto, la afectación a nivel temporomandibular se invierte llegando a ser más frecuente en mujeres que en hombres, con una relación de 4:1¹⁵. La edad media de presentación es entre la 4ª y 5ª década de la vida⁶.

La etiología de la CS es desconocida. En aquellos casos en los que no se ha identificado ningún factor etiológico relacionado, se designan como CS primaria, y están caracterizados por la existencia de una metaplasia cartilaginosa activa por parte de las células mesenquimales embrionarias de la membrana sinovial^{16,17}. La forma secundaria es una forma más pasiva secundaria a traumatismos articulares, artritis u otras artropatías^{16,17}.

La patogénesis de la CS es todavía desconocida. Los traumatismos previos, los hábitos parafuncionales y las infecciones se han propuesto en algunos casos, aunque no parecen ser la causa principal de la misma^{10,16,18,19}. Actualmente se están desarrollando investigaciones a cerca de la patogénesis de la CS primaria mediante el análisis de la expresión de factores de crecimiento de fibroblastos y sus receptores en los distintos elementos de la cavidad articular. Para poder entender la patogénesis de la enfermedad se han identificado una serie de factores que influyen tanto en la condrogénesis como en la proliferación patológica de los condrocitos (FGF-9/FGFR-3, FGF-2/FGFR-1, TGF- β 1 y 2, tenascina). Algunos trabajos como el de Sato et al.²⁰ sugieren que el factor de crecimiento de fibroblastos 2 (FGF-2), produ-

cido por los condrocitos, se une al receptor 1 del factor de crecimiento de fibroblastos (FGFR-1), favoreciendo así el crecimiento celular. A su vez, el aumento de FGFR-1 en los condrocitos de la CS contribuye a aumentar su potencial de crecimiento. Por lo que se podría decir que el sistema FGF-2/FGFR-1 juega un papel fundamental en la patogénesis de la CS.

Como se definió anteriormente, en la CS se produce una metaplasia de las células mesenquimales, teniendo dicho proceso un papel muy importante en la etiología de esta enfermedad. Partiendo de este punto se ha logrado identificar una serie de factores tanto en la superficie de la membrana sinovial, TGF- β , como en la matriz extracelular, tenascina, relacionados con este proceso. Existen distintos estudios para determinar la función de estas moléculas en la patogénesis de la CS: Centrella et al.²¹ hacen referencia al papel del TGF en el incremento de la capacidad diferenciación de las células mesenquimales, en la producción de proteoglicanos y en la replicación de los condroblastos; Person et al.²² establecen que el TGF tiene un papel fundamental en la estimulación de la producción de matriz extracelular y de tenascina, la cual, según Mackie et al.²³ es importante para la condrogénesis en la matriz extracelular y la condensación mesenquimal en los huesos en crecimiento.

También se ha observado que el líquido sinovial de los pacientes con CS presenta un mayor nivel de FGF-9 el cual, unido a FGFR-3, mantienen a las células mesenquimales en un estado proliferativo antes de su diferenciación final^{24,25}.

La clínica asociada más frecuente es dolor e inflamación articular. Podemos encontrar otros hallazgos clínicos como derrame articular, dolor difuso y limitación de la movilidad articular²⁶. En nuestro caso número 1, la paciente presentó dolor y tumefacción articular de meses de evolución, al contrario que en el caso número 2, donde no existió clínica articular asociada.

Dentro de las pruebas de imagen la radiografía nos aporta diferentes imágenes dependiendo del grado de calcificación en el interior de los nódulos cartilagosos pudiendo variar desde un pequeño derrame articular hasta cuerpos libres radiopacos^{27,28}. Ahora bien, la radiografía tiene una limitación diagnóstica a la hora de revelar los cuerpos libres hasta un 40% de los casos, ya que muchos de ellos no se encuentran osificados^{20,29-31}. Para llegar a un diagnóstico de sospecha es necesario realizar TC y RMN, recordando que el diagnóstico definitivo lo aporta el análisis anatomopatológico de la pieza histológica. La TC permite detectar la expansión de la cápsula articular, la identificación de los cuerpos libres,

sobre todo cuando están parcialmente calcificados, y delimitar con exactitud la afectación ósea y las posibles erosiones de las estructuras óseas. En los casos desarrollados en este artículo, el TC observó, en el primero de ellos, una erosión ósea a nivel esternoclavicular y, en el segundo de los casos, una lesión intraósea a nivel de la eminencia articular junto a erosión de la superficie articular de la cavidad glenoidea a nivel temporomandibular.

Las imágenes de RNM nos permiten observar las calcificaciones de los cuerpos libres intraarticulares que se visualizan como una señal nula en las imágenes potenciadas en T2³². A su vez, la RNM nos permite visualizar los límites de la lesión con respecto a otras estructuras anatómicas vecinas, especialmente en la extensión fuera de la articulación³³, y en la correcta identificación de los cuerpos cartilagosos intraarticulares. En nuestro caso de afectación temporomandibular la RMN nos permitió identificar una lesión que rodeaba el cóndilo mandibular, derrame articular y dilatación de la cápsula, junto a una segunda lesión en la eminencia articular que abombaba el suelo de la fosa craneal media. A diferencia de la afectación esternoclavicular, donde la RMN si detectó los cuerpos libres intraarticulares, éstos no fueron identificados en la articulación temporomandibular.

Como se mencionó anteriormente, es el estudio de anatomía patológica quien confirma el diagnóstico definitivo de CS. Macroscópicamente se caracteriza con un conjunto de nódulos opalescentes de consistencia firme y cuyo tamaño habitual es menor de 5 cm. Microscópicamente se caracteriza por la presencia de nódulos con células cartilagosas irregulares rodeados por una fina capa de sinovial. En 1977, Milgram² desarrolló una clasificación histológica donde se diferencian 3 estadios de desarrollo de la CS: en el estadio 1 (fase temprana) se produce una metaplasia de la membrana sinovial con una proliferación de las células madre indiferenciadas pero sin detectarse cuerpos libres; en el estadio 2 (fase transicional) se produce una metaplasia progresiva que desemboca en la formación de cuerpos libres intraarticulares; y en el estadio 3 (fase avanzada) identificamos cuerpos libres de distintos tamaños y algunos de ellos en proceso de degeneración y calcificación, sin existir signos de enfermedad intrasinovial activa.

El tratamiento de elección es el quirúrgico, ya sea cirugía abierta o artroscópica. El tratamiento se basa en la extirpación de los cuerpos libres intraarticulares y la eliminación completa de la membrana sinovial afecta. A nivel esternoclavicular se extirpa la masa junto con la membrana sinovial y en el caso de la articulación temporomandibular, una vez que se abrió la cápsula articular y

se observó la salida de cuerpos libres intraarticulares, se realizó extirpación de los mismos y sinovectomía asociada.

Aunque el pronóstico de la CS es bueno, se han descrito casos de recurrencia, normalmente asociados a una incompleta extirpación de la sinovial afecta o de los cuerpos libres intraarticulares^{6,13}. En nuestros pacientes, tras un periodo de seguimiento de 7 y 4 años, continúan en remisión clínica y radiológica.

Por último, es necesario puntualizar que la CS constituye un estado intermedio entre lesiones proliferativas malignas, como el condrosarcoma, y lesiones benignas, como el encondroma. Por lo que, aunque la CS tenga un comportamiento benigno en la mayoría de los casos, no hay que olvidar su capacidad de transformación maligna^{6,12}.

Bibliografía:

1. Lieger O, Zix J, Stauffer-Brauch EJ, Iizuka T. Synovial chondromatosis of the temporomandibular joint with cranial extension: a case report and literature review. *J Oral Maxillofac Surg* 2007; 65:2073-80
2. Milgram JW. The classification of loose bodies in human joints. *Clin Orthop* 1977; 124:282-91
3. Ginaldi S. Computed tomography feature of synovial osteochondromatosis. *Skeletal Radiol* 1980; 5:219-22
4. Jones HT. Loose body formation in synovial osteochondromatosis with special references to etiology and pathology. *J Bone Joint Surg* 1924; 6:407-58
5. Szendrői M, Deodhar A. Synovial neof ormations and tumors. *Bailliére's Clinical Rheumatology* 2000; 14:363-83
6. Rosenberg AE. Tumors and tumor-like lesions of the joints and related structures. En: Harris ED, Budd RC, Firestein GS, Genovese MC, Sargent JS, Ruddy S, editors. *Kelley's textbook of rheumatology*. 7th ed. Philadelphia: Elsevier Saunders; 2005. p. 1789-811
7. Madewell JE, Sweet DE. Tumors and Tumor-like Lesions In or About Joints. *Diagnosis of Bone and Joint Disorders*. Ed. Resnick & Niwayama W.B. Saunders, 1988. Vol 6 p. 3910
8. Maurice H, Crone M, Watt I. Synovial chondromatosis. *J Bone Joint Surg Br* 1988; 70:807-11
9. Axhausen G. Pathologie und Therapie des Kiefergelenkes. *Fortschr Zahnheilk* 1933; 9:171
10. Von Lindern JJ, Theuerkauf I, Niederhagen B, Bergé S, Appel T, Reich RH. Synovial chondromatosis of the temporomandibular joint: Clinical, diagnostic, and histomorphologic findings. *Oral Surg Oral Med Oral Pathol Oral Radiol Endod* 2002; 94:31-8
11. Vrdoljak J, Irha E. Synovial osteochondromatosis of the sternoclavicular joint. *Pediatr Radiol* 2000; 30:181-3
12. Davis RI, Hamilton A, Biggart JD. Primary synovial chondromatosis: a clinicopathologic review and assessment of malignant potential. *Hum Pathol* 1998; 29:683-8
13. Convery FR, Luon R, Laverna C. Synovial tumors. En: Klippel JH, Dieppe PA, editors. *Rheumatology*. Londres: Mosby-Doyma SA; 1995. p. 39.1-40.2
14. Gómez Rodríguez N, Penelas Cortes Y, De la Puente M.C, Antón Badiola I, Ibáñez Ruan J et al. Condromatosis sinovial. Estudio de 39 pacientes. *Reumatol Clín* 2006; 2:58-63
15. Yu Q, Yang J, Wang P, Shi H, Luo J. CT features of synovial chondromatosis in the temporomandibular joint. *Oral Surg Oral Med Oral Radiol Endod* 2004; 97:524-8
16. Petito AR, Bennett J, Assael LA, Carlotti AE. Synovial chondromatosis of the temporomandibular joint: Varying presentation in 4 cases. *Oral Surg Oral Med Oral Pathol Oral Radiol Endod* 2000; 90:758-64
17. Norman JE, Stevenson AR, Painter DM, et al. Synovial osteochondromatosis of the temporomandibular joint. A historical review with presentation of 4 cases. *J Craniomaxillofac Surg* 1988; 16:212
18. Blankenstijn J, Panders AK, Vermey A, Et al. Synovial chondromatosis of the temporomandibular joint. Report of three cases and review of the literature. *Cancer* 1985; 55:479-85
19. Holmlund AB, Eriksson L, Reinholdt FP. Synovial chondromatosis of the temporomandibular joint. Clinical, surgical and histological aspects. *Int J Oral Maxillofac Surg* 2003; 32:143-7
20. Sato J, Segami N, Suzuki T, Yoshitake Y, Nishikawa K. The expression of fibroblast growth factor-2 and fibroblast growth factor receptor-1 in chondrocytes in synovial chondromatosis of the temporomandibular joint. Report of two cases. *Int J Oral Maxillofac Surg* 2002; 31:532-6
21. Centrella M, McCarthy T, Canalis E. Current concepts review; transforming growth factor-beta and remodeling of bone. *J Bone Joint Surg Am* 1991; 73A:1418-28
22. Pearson CA, Pearson D, Shibahara S, Hofsteenge J, Chiquet-Ehrismann R. Tenascin:cDNA cloning and induction of TGF-beta. *EMBO J* 1988; 7:2977-8
23. Mackie EJ, Thesleff I, Chiquet-Ehrisman R. Tenascin is associated with chondrogenic and osteogenic differentiation in vivo and promotes chondrogenesis in vitro. *J Cell Biol* 1987; 105:2569-79
24. Robinson D, Hasharoni A, Cohen N, Yayon A, Moskowitz RM, Nevo Z. Fibroblast growth factor receptor-3 as a marker for precartilaginous stem cells. *Clin Orthop* 1999; 367:S163-75
25. Hecht D, Zimmerman N, Bedford M, Avivi A, Yayon A. Identification of fibroblastic growth factor 9 (FGF9) as a high affinity, heparin dependent ligand for FGF receptors 3 and 2 but not for FGF receptors 1 and 4. *Growth Factors* 1995; 12:223-33
26. Fechner RE, Mills S. *Tumors of Bones and Joints*. Washington D.C: Armed Forces Institute of Pathology, 1993.
27. Milgram JW. Synovial osteochondromatosis: a histopathological study of thirty cases. *J Bone Joint Surg Am* 1977; 59:792-801
28. Murphy FP, Dahlin DC, Sullivan CR. Articular synovial chondromatosis. *J Bone Joint Surg Am* 1962; 44A:77-86
29. Reddy PK, Vannemreddy PSSV, Gonzalez E, Nanda A. Synovial chondromatosis of the temporomandibular joint with intracranial extension. *J Clin Neurosc* 2000; 7:332-4
30. Moses JJ, Hosaka H. Arthroscopic punch for definitive diagnosis of synovial chondromatosis of the temporomandibular joint. Case report and pathology review. *Oral Surg Oral Med Oral Pathol Oral Radiol Endod* 1993; 75:12-7
31. Shibuya T, Kino K, Yoshida S, Amagasa T. Arthroscopic removal of nodules of synovial chondromatosis of the temporomandibular joint. *Cranio* 2002; 20:304-6
32. Tuckman G, Wirth CZ. Synovial osteochondromatosis of the shoulder: MR findings. *J Comput Assist Tomogr* 1989; 13:360
33. Nokes SR, King PS, Garcia R Jr, et al. Temporomandibular joint chondromatosis with intracranial extension: MR and CT contributions. *AJR Am J Roentgenol* 1987; 148:1173