

Osteoma osteoide de localización escapular. Descripción de un caso.

M^a E. MESA RIVERO, M^a E. ROLDÁN GÓMEZ, J. GONZÁLEZ HERRANZ.

UNIDAD DE GESTIÓN DE CIRUGÍA ORTOPÉDICA Y TRAUMATOLOGÍA. HOSPITAL UNIVERSITARIO DE VALME DE SEVILLA.

Resumen. Presentamos el caso de un paciente, con dolor en el hombro de predominio nocturno y que diagnosticamos como Osteoma Osteoide localizado en la escápula izquierda. El tratamiento con salicilatos no fue efectivo para mejorar el dolor y se procedió a la resección abierta y cauterización de la lesión. El resultado fue satisfactorio y actualmente el paciente permanece asintomático.

Osteoid osteoma of the scapula. A case report

Summary. We report a case of a patient with pain worse at night, located at the elbow. Osteoid Osteoma of the scapula was diagnosed. Pain was not relieved by Salycilates. Open surgical treatment and cauterization were the treatment elected in our case. Pain regressed immediately after surgery and the patient was asymptomatic since the surgery.

Correspondencia:

M^a Eugenia Mesa Rivero

e-mail: maruka1980@hotmail.com

Introducción

El Osteoma Osteoide (OO) es una lesión ósea benigna que algunos autores consideran una neoplasia y otros simplemente una reacción inflamatoria local. Consiste en una lesión radiolúcida circular u ovalada llamada nidus, rodeada de hueso cortical reactivo y suele tener menos de 1.5 cm de diámetro total^{1,2}.

Clínicamente se presenta como un dolor intenso en el área afectada, que de forma general empeora durante la noche y cede con la administración de salicilatos³⁻⁵.

Se localiza de forma típica en huesos largos de miembros inferiores (50% aparecen en el fémur y la tibia) y puede simular gran cantidad de patologías cuando su localización es en el miembro superior^{3,4}.

Para el tratamiento de esta lesión, el único procedimiento que se ha demostrado efectivo para la mejoría completa del dolor es la resección del nidus, que puede realizarse mediante distintas técnicas. Entre ellas, la ablación por radiofrecuencia (RFA) se ha convertido en

el método de elección en muchos centros pues es poco agresiva y tiene baja tasa de complicaciones⁶, aunque puede resultar difícil e incluso peligrosa cuando la localización del tumor es atípica. En estos casos, la resección abierta ha sido el método clásico de tratamiento, con gran cantidad de éxitos, como alternativa cuando no puede realizarse la RFA^{1,7}.

Caso clínico

Varón de siete años de edad que acude a nuestra consulta por presentar dolor en hombro izquierdo irradiado hacia el brazo, de tipo inflamatorio y con empeoramiento nocturno, de tres meses de evolución. El tratamiento con antiinflamatorios habituales no disminuye el dolor.

A la exploración no existen signos inflamatorios locales y el rango de movilidad de hombro es normal.

Realizamos una radiografía simple, con proyecciones anteroposterior y axial de hombro, donde no se encontró ninguna lesión. La clínica de predominio nocturno que presentaba el paciente, sin ceder a los analgésicos habituales, hizo sospechar una lesión tumoral, por lo que solicitamos una Gammagrafía, donde se identifica una lesión hipercaptante en la base de la coracoides, muy sugestiva de OO.

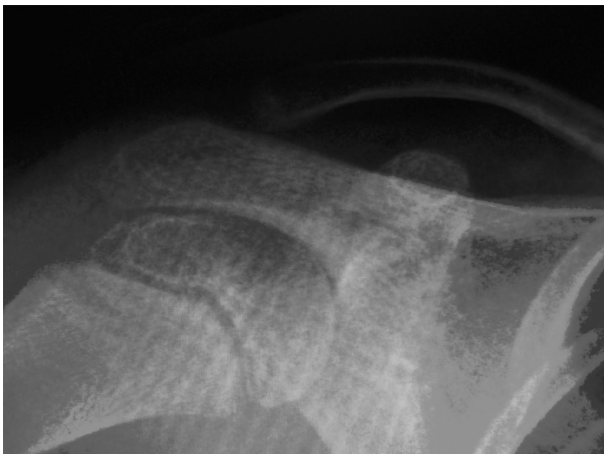

Figura 1: radiografía simple del hombro izquierdo. No se aprecia ninguna lesión ósea.

Para completar el estudio realizamos una TAC donde se demostró una lesión lítica de 7 mm, radioluciente y con refuerzo central de densidad calcio, compatible con OO.

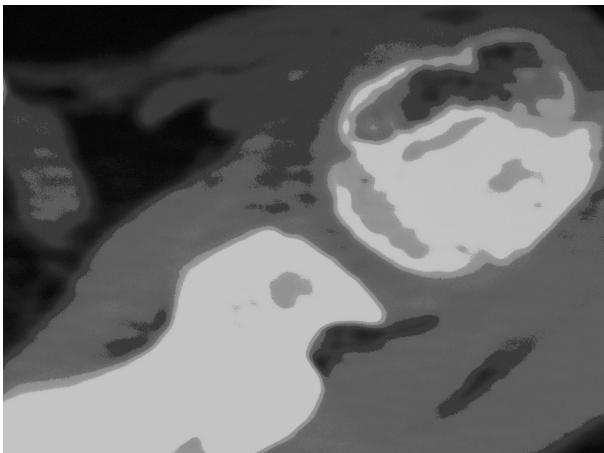


Figura 2: TAC de Escápula. Se observa lesión lítica ovalada en la base de la Apófisis coracoides.

Se inicia tratamiento con salicilatos vía oral, sin obtenerse respuesta a los mismos, y remitiendo parcialmente los síntomas cuando se asoció con Paracetamol. Decidimos realizar resección abierta y cauterización con calor de la lesión. Mediante una mini-incisión en la espina de la escápula e identificando la lesión con el intensificador de imagen, procedemos al curetaje de la misma y cauterización del lecho con bisturí eléctrico. Se envió una muestra a Anatomía Patológica, que confirmó nuestra sospecha diagnóstica de OO.

A las pocas horas de la cirugía el paciente experimentó una remisión completa de la clínica, sin precisar posteriormente analgésicos y permaneciendo asintomático en las revisiones posteriores.

Discusión

El OO representa el 5% de todos los tumores óseos y del 10-12% de todos los tumores óseos benignos. El 70% son individuos jóvenes menores de 20 años y es extremadamente raro por debajo de los 5 años de edad^{8,9}.

La localización típica es en los huesos largos, principalmente el fémur y la tibia, donde se encuentran el 50-60% de los casos. Es más común en hombres con una proporción de 3:1 y muy raro en personas de procedencia afro-americana^{2,10}.

La localización atípica se distribuye entre los huesos de la columna, la mano y el pie¹⁰. Con respecto a la localización en la extremidad superior, y concretamente en la escápula, similares al presentado, hay poco casos recogidos en la literatura. Mosheiff y cols. encontraron 12 casos de localización escapular entre 1236 revisados en su estudio³.

Clínicamente, la manifestación principal es el dolor inicialmente leve, intermitente, no asociado con el ejercicio, que puede hacerse constante y de predominio nocturno cediendo a la administración de AINEs^{10,11}.

Cuando se presenta en el miembro superior o en localización intrarticular, además del dolor aparecen otros síntomas como sinovitis y rigidez, lo que dificulta el diagnóstico al simular otras entidades más comunes en estos sitios⁴. Hay algunos casos, principalmente en niños en los que el dolor es muy leve o no se presenta¹².

No se conoce con detalle la fisiopatología del dolor del OO y hay múltiples teorías para intentar explicarlo siendo las más aceptadas la producción local de prostaglandinas por el tumor y el aumento de la vascularización en el nidus, que estimulan las terminaciones nerviosas sensitivas presentes dentro y cerca del tumor¹¹.

Siempre debe sospecharse esta lesión ante un dolor de las características descritas no explicado por ninguna otra patología y que cede a la administración de AINEs.

En el diagnóstico diferencial se deben incluir varias entidades con presentación clínica similar, dada la inespecificidad de los síntomas asociados al dolor bien sea típico o atípico y según su localización. El profesional debe tener un alto grado de sospecha y descartar de forma metódica las otras patologías, para evitar confusión, pues el dolor del OO puede aparecer tras sucesos tan banales como un pequeño traumatismo. Inicialmente el diagnóstico diferencial debe plantearse con el osteo-

blastoma que es una lesión con presentación radiológica similar pero que tiene en general más de 2 cm de diámetro. Deben tenerse en cuenta las neoplasias malignas como el osteosarcoma. Si el cuadro es posterior a un traumatismo podría simular una distrofia simpático refleja, ofreciendo un gran reto diagnóstico, pues la osteopenia también puede ser el único hallazgo visible en una radiografía simple en el OO. Según la localización y los hallazgos en la exploración, habrá que descartar el codo de tenista, síndrome del manguito de los rotadores, artritis reumatoide, tuberculosis, absceso de Brodie, encondroma, cambios postraumáticos o tumores de tejidos blandos.

La prueba inicial de imagen suele ser una radiografía simple, que muestra una lesión redondeada con signos de esclerosis rodeada de un área radiolúcida llamada nidus, en el 85% de los casos⁴. La localización suele ser diafisaria, metafisaria y, raramente, epifisaria¹³. Si la localización es para o intrarticular, el único hallazgo visible en la radiografía puede ser osteopenia yuxta-articular o cambios de osteoartritis¹⁴.

En el 63 % de los casos puede aparecer osteoporosis moteada¹⁵. En el caso descrito, la radiografía axial de escápula puso de manifiesto la presencia del nidus en base de la apófisis coracoide.

La TC con múltiples cortes y RM con gadolinio son necesarias a la hora del diagnóstico al no observarse imágenes típicas en las radiografías simples y también cuando se piensa en tratamiento quirúrgico para localizar el tumor⁴. En la gammagrafía ósea se observa una hipercaptación local del radioisótopo utilizado que corresponde al nidus, rodeado de un área de hipocaptación que se conoce como "double density sign"¹⁴.

El diagnóstico histológico del OO es muy importante y mediante éste podemos descartar otros tipos de tumores. Existe una implicación legal en cuanto al diagnóstico, con un gran énfasis en cuanto al diagnóstico diferencial¹⁶.

El tratamiento del dolor puede realizarse inicialmente con AINEs y se obtiene muy buena respuesta con los salicilatos. En el caso de nuestro paciente, no se produjo la mejoría clínica con la administración de Aspirina, cediendo parcialmente cuando se asoció a Paracetamol.

Sin embargo, solo el tratamiento quirúrgico mejorará el dolor por completo, permitiendo al paciente recuperar sus actividades de forma precoz.

En los casos de localización atípica y en los próximos a estructuras neurovasculares, la técnica más empleada para el tratamiento quirúrgico es la resección en bloque, curetaje de la lesión e infiltración local, previa localización del tumor mediante radiografía simple o TAC.

El principal inconveniente lo constituye la necesidad de localización precisa de la lesión y resección posterior del nido sin dañar las estructuras vecinas. La complicación más frecuente es la fractura del hueso implicado.

Maric y cols, proponen la escisión mínima, de forma percutánea y guiada por fluoroscopia, con una tasa de éxito del 94.5%. Esta técnica presenta muchas ventajas como el alivio rápido de los síntomas, una incisión cutánea de 6-7 milímetros, disminución del tiempo de hospitalización a 2.43 días de ingreso respecto a la cirugía previa, con una media de 10 días de hospitalización. Las principales ventajas que estos autores defienden son la técnica quirúrgica sencilla, la buena relación coste-beneficio, no precisar de un equipo de cirujanos muy experimentado y unos cuidados postoperatorios poco costosos⁹.

Algunos autores prefieren la RFA guiada por TAC. Para esta técnica se requiere de cirujanos o radiólogos intervencionistas entrenados, lo que dificulta su uso a pesar de las ventajas que presenta².

La RFA está descrita para las lesiones de localización típica o atípica, siendo eficaz para sitios distintos al miembro inferior y con tasas de éxito descritas de 76 a 87%. Tiene como ventajas el alta precoz y que no es necesaria la inmovilización por largos períodos y como desventajas que puede haber quemaduras de la piel, fracturas óseas o infección. Además, cuando el OO se encuentra cercano a estructuras nerviosas o vasculares importantes, no se puede aplicar la temperatura requerida ni por el tiempo necesario con el consiguiente aumento de la tasa de fracaso del tratamiento o recidiva del tumor tras el mismo⁶. Esta técnica permite extraer una muestra de tejido de forma guiada, mediante varios procedimientos. Koehler y cols, realizaron en su serie la extracción de tejido mediante una trefina con una tasa de éxito en el diagnóstico del 70-80%¹⁷. Fenichel y cols. obtuvieron el diagnóstico en el 77% de su serie, mediante una broca de 4.5 mm y una cureta canulada, sin presentar una mayor tasa de fracturas patológicas⁵.

Otras técnicas como la ablación del nidus mediante electrocauterización, la fotocoagulación por láser ó la inyección de etanol al 96%, presentan las mismas tasas de éxito que la ablación por radiofrecuencia¹⁶.

La evolución natural del OO consiste en el dolor descrito que con el tiempo puede hacerse constante o no mejorar con salicilatos. Hay algunos casos descritos de regresión espontánea, pero en la mayoría habrá que realizar algún procedimiento que destruya el nidus para lograr la mejoría del paciente.

Los resultados tras el tratamiento en general son excelentes, con desaparición del dolor y recuperación

completas, salvo algunas excepciones que se limitan a lesiones localizadas en sitios atípicos como por ejemplo intrarticulares, en los que a pesar de lograr mejoría del dolor algunas veces no se recuperan los rangos de movilidad previos gracias a que hay una gran respuesta infla-

matoria local y destrucción de la cápsula articular u otras estructuras vecinas. La lesión no suele recidivar tras el tratamiento si la técnica ha sido adecuada y si la ARF se ha realizado mediante un protocolo.

Bibliografía:

1. Cassard X, Accadbled F, Sales de Gauzy J, Cahuzac JP. Osteoid Osteoma of the Elbow in Children: a Report of Three Cases, and a Review of the Literature. *J Pediatr Orthop B* 2002; 11:240-4
2. Pratali R, Zuiani G, Inada M, Hanasilo C, Reganin L, Etchebehere E, Etchebehe M. Open resection of osteoid osteoma guided by a gamma-probe. *Int Orthop* 2009; 33:219-23
3. Akpınar S, Demirors H, Hersekli MA, Yildirim T, Barutcu O, Tandogan RN. Osteoid Osteoma in the Base of the Coracoid Process of the Scapula. Excision by Anterior Approach: A Case Report. *Bull Hosp for Jt Dis* 2001; 60:4749.
4. Themistocleus GS, Choloros GD, Benetos IS, Efstathopoulos DG, Gerostathopoulos NE, Soucacos PN. Osteoid osteoma of the upper extremity. A diagnostic challenge. *Chir main* 2006, 25: 69-76.
5. Resnick D, Kyriakos M, Greenway GD. Osteoid osteoma. In: Resnick D, Niwayama G, editors. *Diagnosis of bone and joint disorders*. Philadelphia: W.B. Saunders Company, 1988; 3621-35.
6. Akhalaghpour S, Ahari AA, Shabestari AA, Alinaghighzadeh MR. Radiofrequency Ablation of Osteoid Osteoma in Atypical Locations. A Case Series. *Clin Orthop* 2010; 468:1963-70.
7. Soong M, Jupiter J, Rosenthal D. Radiofrequency Ablation of Osteoid Osteoma in the Upper Extremity. *J Hand Surg Am* 2006; 31:279-83.
8. Kitsoulis P, Mantellos G, Vlychou M. Osteoma Osteoid. *Acta Orthop Belg* 2006; 72: 119-25.
9. Maric D, Djana I, Petkovic L, Vidosavljevic M, Soptae J, Maric D, Madic D. Osteoid osteoma: fluoroscopic guided percutaneous excision technique - our experience. *J Pediatr Orthop B* 2011; 20:46-9
10. Hartmann T, Preis C, Gabriel A, Rath T. An Osteoid Osteoma As an Undiagnosed Cause of Three Years of Severe Pain. *Anesth Analg* 1997; 85:1344-5.
11. Sherman MS, McFarland G. Mechanism of pain in osteoid osteomas. *South Med J* 1965;58:163-6.
12. Campanacci M, Ruggieri P, Gasbarrini A, Ferraro A, Campanacci L. Osteoid osteoma . Direct Visual Identification and Intralesional Excision of the nidus with a minimal Removal of Bone. *J Bone Joint Surg Br* 1999; 81-B: 814-20.
13. Ward WG, Eckardt JJ, Shayestehfar S et al. Osteoid osteoma diagnosis and management with low morbidity. *Clin Orthop* 1993; 291:229-35.
14. Pikoulas C., Mantzikopoulos G, Thanos L, Passomenos D, Dalamarinis C, Glampedaki-Daginata. Unusually located osteoid osteomas. *Eur J Radiol* 1995; 20:120-5.
15. Cakar E, Durmus O, Kiralp MZ, Dincer U. An Unusual Case of Osteoid Osteoma Misdiagnosed as Inflammatory Joint Disease and Complex Regional Pain Syndrome I. *Acta Reumatol Port* 2009; 34:670-1.
16. Fenichel I, Garniack A, Morag B, Palti R, Sali M. Percutaneous CT-guided curettage of osteoid osteoma with histological confirmation: a retrospective study and review of the literature. *Int Orthop* 2006; 30:139-42
17. Kohler R, Rubini J, Archimbaud F et al. Treatment of osteoid osteoma by CT-controlled percutaneous drill resection. Apropos of 27 cases. *Rev Chir Orthop Reparatrice Appar Mot* 1995; 81:317-25