

Escoliosis dolorosa en la infancia. Osteoblastoma costal.

N. JOVER JORGE¹, C. DE LA CALVA CEINOS¹, M. SALOM TAVERNER².

¹SERVICIO DE CIRUGÍA ORTOPÉDICA Y TRAUMATOLOGÍA. ²UNIDAD DE ORTOPEDIA INFANTIL, SERVICIO DE CIRUGÍA ORTOPÉDICA Y TRAUMATOLOGÍA, HOSPITAL UNIVERSITARIO Y POLITÉCNICO LA FE, VALENCIA.

Resumen. Las principales causas de dolor de espalda en la infancia son los traumatismos, las infecciones, los procesos oncológicos y otras enfermedades que pueden causar dolor referido a dicho nivel. Es ampliamente admitido que la escoliosis idiopática en la infancia no es un proceso doloroso, por lo tanto, ante la presencia de una escoliosis dolorosa se debe realizar un estudio detallado para localizar la causa del dolor. Presentamos el caso de una niña con escoliosis dolorosa producida por un osteoblastoma costal. Localización rara para este tumor y causa poco frecuente de escoliosis.

Painful scoliosis in the childhood. Rib osteoblastoma.

Summary. The main causes of back pain in children are injury, infections, cancer and other diseases processes that can cause referred pain to that level. It is widely accepted that idiopathic scoliosis in childhood is not a painful process, therefore, in the presence of a painful scoliosis should conduct a detailed study to find the cause of pain. We report the case of a girl with painful scoliosis caused by a rib osteoblastoma, this is a rare location of the osteoblastoma and is a rare cause of scoliosis.

Correspondencia:
Nadia Jover Jorge
Servicio de Cirugía Ortopédica y Traumatología
Hospital Universitario y Politécnico La Fe, Valencia
Bulevar Sur, s/n.
46026 Valencia.
nadiajover@gmail.com

Introducción

Las principales causas de dolor de espalda en la infancia son los traumatismos, las infecciones, los procesos oncológicos y otras enfermedades que pueden causar dolor referido a dicho nivel.

Es ampliamente admitido que la escoliosis idiopática en la infancia no es un proceso doloroso, por lo tanto, ante la presencia de una escoliosis dolorosa se debe realizar un estudio detallado para localizar la causa del dolor.

Presentamos el caso de una niña con escoliosis dolorosa producida por un osteoblastoma costal.

Caso clínico

Presentamos el caso de una niña de 10 años remitida al Servicio de Cirugía Ortopédica y Traumatología Infantil por dolor de espalda de 6 meses de evolución. La paciente había sido diagnosticada de escoliosis idiopática tras la realización de radiografías simples, y se ha-

bía iniciado tratamiento rehabilitador para el dolor. Al no obtener mejoría del dolor la paciente es remitida a nuestro servicio para estudio y tratamiento.

La clínica de la paciente era dolor dorsolumbar izquierdo que había aumentado progresivamente en intensidad, que no empeoraba por la noche, y no existía mejoría con la administración de antiinflamatorios no esteroideos.

A la exploración la niña presentaba discreta actitud escoliótica. La exploración neurológica de la paciente no mostraba alteraciones y no existía sintomatología general como fiebre ni pérdida de peso.

Se realizó nuevo estudio mediante radiografía simple, donde se observó escoliosis dorsolumbar de concavidad izquierda (Fig. 1). Además, en la radiografía simple se objetivó una lesión en la 10ª costilla (Fig. 2A y 2B).

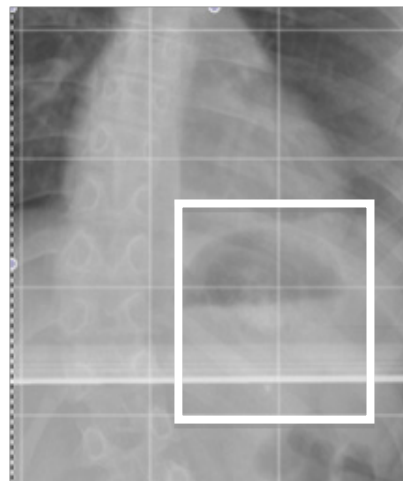
Se amplió el estudio de imagen con Tomografía Computarizada (TC) (Fig. 3A y 3B) y Resonancia Nuclear Magnética (RNM) (Fig. 4A y 4B).

Se objetivó una lesión ósea en 10º arco costal posterior izquierdo. La lesión tenía un aspecto lítico, expansivo con matriz calcificada en su interior. No infiltraba tejidos blandos adyacentes pero sí existía reacción inflamatoria alrededor.

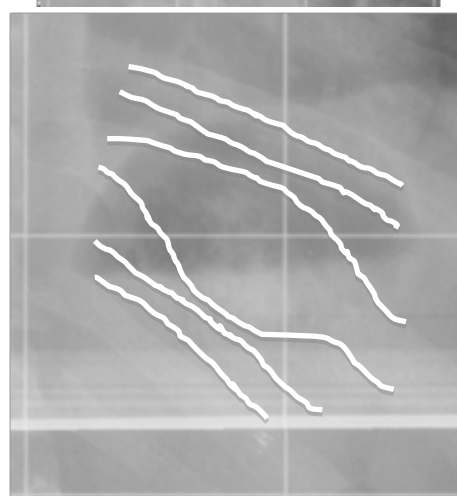
Se realizó el estudio anatomopatológico de la lesión mediante biopsia incisional, obteniendo el diagnóstico histológico de osteoblastoma.

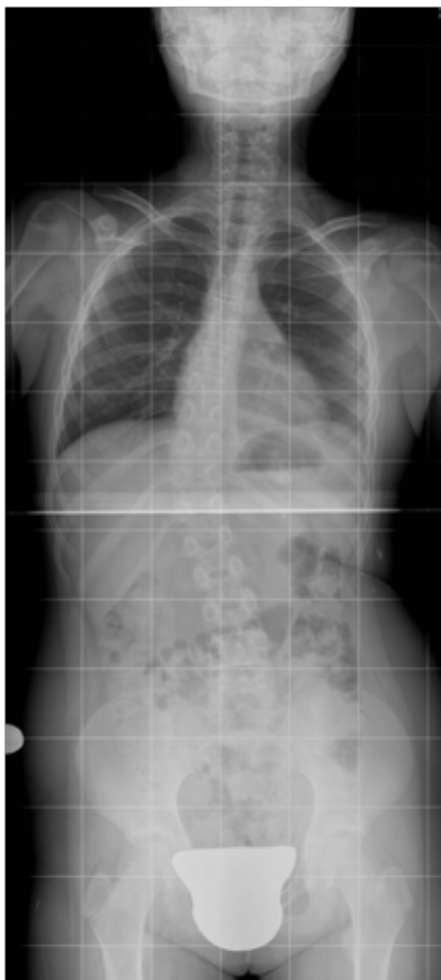

Figura 1. Radiografía simple anteroposterior de raquis completo en una niña de 10 años. Se observa escoliosis toracolumbar de concavidad izquierda de 30° Cobb.



A



B

Figura 2. A. Sección de radiografía simple anteroposterior raquis completo. Se observa lesión lítica expansiva a nivel de la 10ª costilla. **B.** Imagen ampliada de la sección de la figura 2A. Radiografía simple donde se observa lesión lítica expansiva a nivel de la 10ª costilla. Se han dibujado los bordes de la 9ª, 10ª y 11ª costilla.

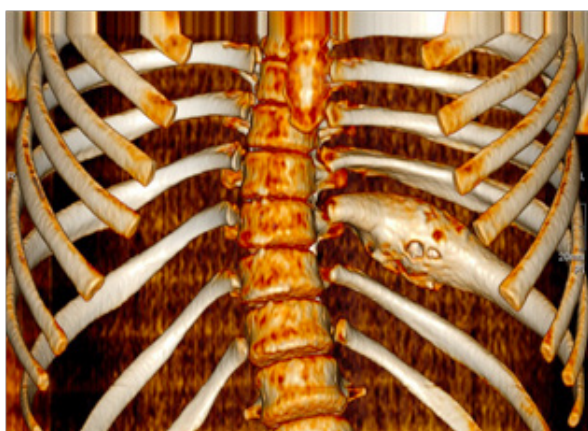

Figura 3. A. Imagen de TC de tórax con reconstrucción 3D. Se observa lesión tumoral en el arco posterior de la 10ª costilla. Lesión tumoral que expande hueso.

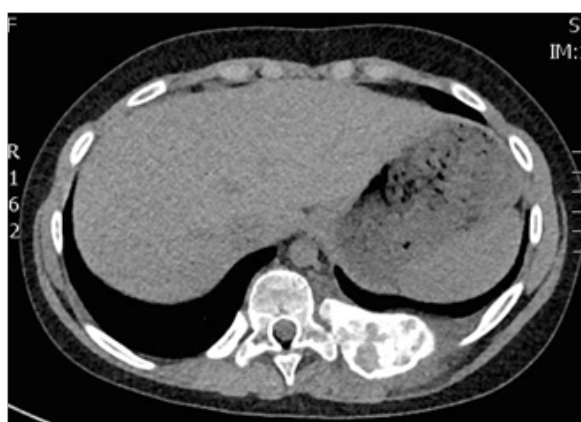

Figura 3. B. Imagen de TC en corte sagital a nivel de la 10ª costilla. Se observa en arco posterior de la 10ª costilla lesión expansiva con calcificaciones en el interior, rodeada de un halo escleroso. No se observa infiltración de partes blandas adyacentes.

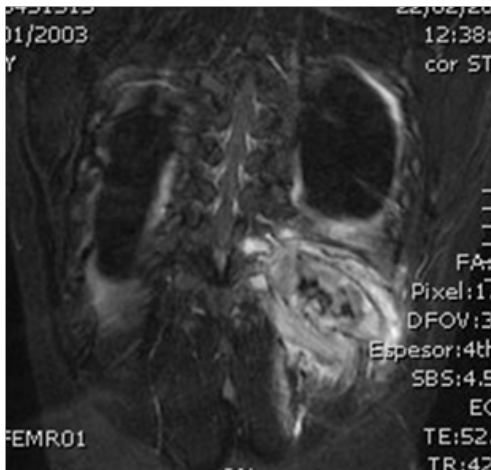

Figura 4. A. RNM de tórax en corte coronal. Secuencia STIR. Se observa lesión en 10º arco costal posterior con señal alta. Lesión que produce reacción inflamatoria en los tejidos adyacentes.

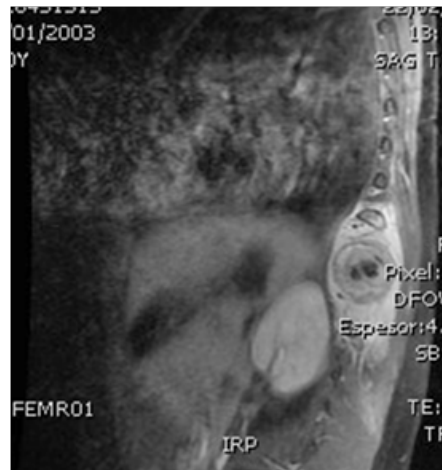


Figura 4. B. RNM de tórax en corte sagital. Secuencia STIR. Se observa lesión en 10º arco costal posterior con señal alta. Lesión que produce reacción inflamatoria en los tejidos adyacentes.

La paciente fue tratada mediante resección en bloque de la lesión (Fig. 5). En el mismo acto quirúrgico se realizó reconstrucción de la pared torácica mediante colocación de malla (Fig. 6).

Tras la intervención quirúrgica no se colocó corsé y se realizó seguimiento de la clínica de la paciente. Progresivamente cedió el dolor y desapareció la escoliosis. Un año después del tratamiento quirúrgico la paciente continúa sin dolor, ha desaparecido la escoliosis y no existe recidiva de la lesión tumoral.

Discusión

Los tumores costales son inusuales en la población pediátrica¹⁻⁶.

El osteoblastoma es un tumor óseo primario poco frecuente. Representa el 1% de los tumores óseos y el 3% de los tumores óseos primarios benignos⁷⁻¹¹. Tiene un pico de incidencia entre los 10 y los 20 años^{8,9,12}, y el 90% de los pacientes son diagnosticados antes de los 30 años de edad^{8,9,12,13}. El osteoblastoma afecta más a los hombres que a las mujeres, con un ratio hombre:mujer de 2:1¹⁴.

Las localizaciones más frecuentes del osteoblastoma son la columna vertebral (34%)^{11,16-19}, principalmente los elementos posteriores de la vértebra^{8,11,20}, y los huesos largos (30%). Otras localizaciones descritas son los huesos de pies y manos, cráneo, clavícula, esternón y costillas^{17, 20-22}. Las costillas se afectan en menos de 5% de los pacientes^{11,15}. Cuando afecta a las costillas la lesión suele localizarse en la diáfisis posterior o posterolateral, como en el caso de nuestra paciente.

Masquijo y cols⁵ hacen una revisión de casos de pacientes menores de 18 años con osteoblastoma costal. El 80% de estos pacientes tenía afectación de la región posterior-posterolateral de la diáfisis.

Histológicamente el osteoblastoma tiene similitudes con el osteoma osteoide, de hecho algunos autores lo consideran una variante de la misma patología²³. El

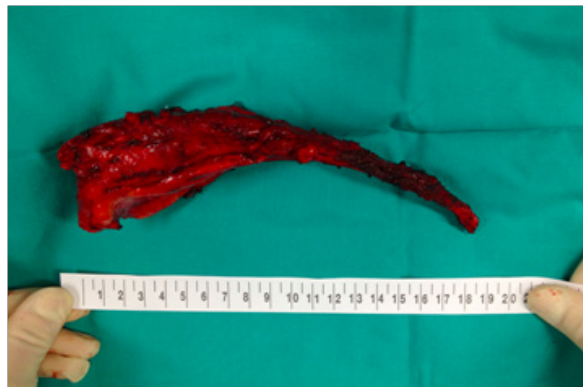

Figura 5. Imagen intraoperatoria. Pieza remitida para estudio de anatomía patológica. 10ª costilla tras resección en bloque de la lesión tumoral.

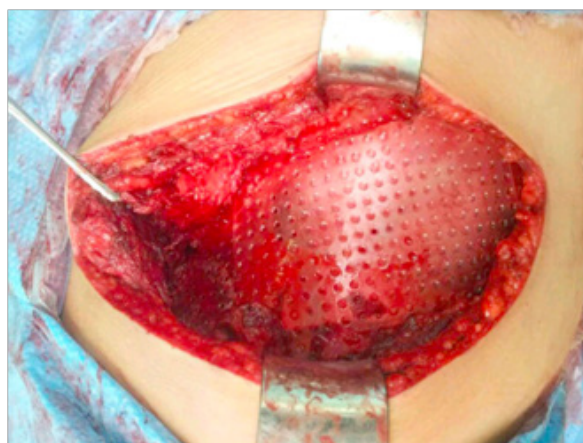


Figura 6. Imagen intraoperatoria. Paciente en decúbito lateral derecho. Se observa incisión realizada para intervención quirúrgica y la malla utilizada para reconstrucción de la pared torácica tras la resección de la 10ª costilla.

osteoblastoma suele ser de mayor tamaño que el osteoma osteoide, con calcificaciones en su interior, con un comportamiento más agresivo y puede sufrir transformación maligna.

El osteoblastoma se comporta generalmente como una lesión benigna activa¹². Puede tener un rápido crecimiento y presentarse como una lesión benigna-agresiva, que crece dañando el hueso y rodeando estructuras adyacentes.

El síntoma más frecuente de presentación del osteoblastoma es el dolor sordo localizado, que no empeora por la noche, y a diferencia del osteoma osteoide, no mejora con la administración de aspirina ni antiinflamatorios no esteroideos^{9,12,13,17}. Arkader⁴ y cols. hacen una revisión de casos de osteoblastoma de cualquier localización en niños menores de 17 años. En su serie confirman que el dolor es el síntoma más frecuente en niños, ya que aparece en el 100% de los casos.

Aquellos osteoblastomas de localización vertebral pueden producir contractura de la musculatura paravertebral, escoliosis, síntomas neurológicos y alteración de la marcha^{8,9}. La incidencia de escoliosis¹¹ en pacientes con osteoblastoma vertebral es del 1,3%. En la serie de Arkader⁴, dos de los cinco pacientes que padecían osteoblastoma vertebral tenían escoliosis.

La manifestación clínica del osteoblastoma costal puede ser variable. Puede presentarse de forma asintomática, como una masa palpable, dolor, disnea o escoliosis. La escoliosis secundaria al osteoblastoma costal es una condición rara, con pocos casos descritos en la literatura^{24,25}. Fabris y cols²⁴ fueron los primeros en describir el caso de una niña de 11 años y 4 meses y otra niña de 4 años con escoliosis de 34° y 30° respectivamente secundarias a osteoblastoma costal localizado en la concavidad de la curva. Wimpee y cols²⁵ describieron el caso de un niño de 8 años con escoliosis torácica izquierda de 47° secundaria a osteoblastoma en el arco posterior de la 8ª costilla derecha.

En la serie estudiada por Masquijo y cols⁵, el 50% de los pacientes con osteoblastoma costal tenían escoliosis.

En todos estos casos existía dolor previo y la convexidad de la curva estaba en el lado opuesto a la lesión.

Lynkissas¹ publica el primer caso de osteoblastoma diagnosticado de forma incidental en una paciente con escoliosis idiopática. La paciente no presentaba dolor previo y el tratamiento del osteoblastoma no interfirió en el tratamiento de la escoliosis. Por lo tanto, aunque existe la escoliosis secundaria al osteoblastoma costal debemos tener en cuenta que pueden coexistir ambas patologías primarias en un mismo paciente.

Presentaciones atípicas del osteoblastoma incluyen síntomas sistémicos severos como pérdida de peso, fiebre, anemia, periostitis sistémica²⁶ y osteomalacia²⁷.

En el caso de nuestra paciente, el síntoma principal era el dolor de espalda. En los niños, las principales causas de dolor de espalda son los traumatismos, las infecciones, los procesos oncológicos y otras enferme-

dades que pueden causar dolor referido a dicho nivel. Al diagnosticar una escoliosis por las pruebas de imagen complementarias se asumió que el dolor era producido por la escoliosis, cuando es ampliamente admitido de la escoliosis idiopática no es un proceso doloroso. Ante la clínica de la paciente se debería haber realizado con anterioridad un estudio detallado para descartar la causa del dolor.

Debemos tener en cuenta que el diagnóstico del osteoblastoma costal es en muchas ocasiones es difícil. Puede haber un retraso en del diagnóstico de 6 meses a 2 años desde el inicio de los síntomas^{11,17,18}.

En el caso presentado por Arkader y cols⁴ existe un retraso de 6,5 meses en el diagnóstico de la enfermedad. En la serie descrita por Masquijo⁵ pasan 13 meses desde el inicio de los síntomas hasta el diagnóstico del osteoblastoma costal. En el caso de nuestra paciente pasaron 6 meses desde el inicio de los síntomas hasta obtener el diagnóstico de osteoblastoma costal.

Para el diagnóstico del osteoblastoma costal recurrimos a las pruebas de imagen complementarias y al estudio anatomopatológico.

Radiográficamente el osteoblastoma típico se observa como una imagen bien definida de lesión osteolítica, con márgenes escleróticos²⁸. Son lesiones más grandes que el osteoma osteoide (>2 cm) sin presentar el nido central.

Las lesiones axiales son difíciles de estudiar mediante radiografía simple. La TC aporta información más específica sobre la localización y el tamaño de la lesión y puede detectar pequeñas calcificaciones en el interior que ayudan a diferenciarla de otras lesiones^{8,17}.

La RNM ayuda a valorar la extensión a partes blandas, la relación con estructuras neurovasculares y a una mejor valoración de las lesiones localizadas en la columna vertebral^{17,19}. Los patrones del osteoblastoma costal en la RNM no son específicos. Muestra baja señal en las secuencias T1 y alta señal en las secuencias T2 y STIR (Fig. 4A y 4B).

En el caso de un paciente con osteoblastoma, en cualquier localización, puede estar indicada realizar una radiografía de tórax como estudio de extensión, ya que existe un pequeño riesgo de metástasis (<5%) más comúnmente a los pulmones¹³.

Debemos tener en cuenta otras lesiones benignas en niños que pueden presentarse como lesiones líticas como el quiste óseo aneurismático, el granuloma eosinófilo, el tumor de células gigantes, el condroblastoma, el neuroblastoma o el quiste óseo unicameral.

El quiste óseo aneurismático es el tumor más frecuente que afecta a las costillas²⁹, con una incidencia del 70-75% en los menores de 20 años de edad.

Cuando se sospecha una lesión de características benignas por las pruebas de imagen puede procederse a hacer una biopsia excisional.

Aunque se ha objetivado la resolución de la lesión tras la resección incompleta, si el osteoblastoma es accesible, el tratamiento de elección es la resección primaria

total¹⁹. La resección en bloque se recomienda en lesiones de huesos expandibles como el peroné o las costillas^{9,19}, como es nuestro caso.

Las tasas de recurrencia de la enfermedad tras la resección intralesional, incluyendo adultos y niños, varía entre el 10-30%^{11,17-19,30}.

La resección total permite aliviar el dolor y mejorar la curva escoliótica.

La mejoría de la escoliosis puede preverse según la madurez esquelética del paciente y la presencia o la ausencia de cambios estructurales secundarios a nivel óseo. La escoliosis puede manejarse con corsé o con observación. Se ha objetivado que puede mejorar espontáneamente sin corsé tras la intervención quirúrgica²⁴, como ha ocurrido también en el caso que nosotros presentamos. Solo un caso descrito en la literatura³¹ ha requerido artrodesis vertebral posterior instrumentada debido a progresión de la escoliosis tras la resección de la lesión costal.

En el caso de nuestra paciente el tratamiento realizado fue el recomendado por la literatura, la resección en bloque. La evolución ha sido satisfactoria, ya que ha cedido el dolor, ha mejorado la escoliosis sin tratamiento específico y no ha aparecido recurrencia de la enfermedad tras 1 año de evolución.

Hay que tener un alto nivel de sospecha de lesión tumoral ante un niño que se presenta con dolor localizado que no se explica por otras causas.

La escoliosis idiopática no es un proceso doloroso, por lo que ante un niño con dolor de espalda se debe estudiar bien la causa de ese dolor.

La osteoblastoma costal es una causa poco frecuente de escoliosis dolorosa y es una localización poco frecuente de este tumor.

Bibliografía:

1. Lykissas MG, Crawford AH, Abruzzo TA. Rib osteoblastoma as an incidental finding in a patient with adolescent idiopathic scoliosis: a case report. *J Pediatr Orthop B* 2013; 22:602-7.
2. Katsenos S, Archondakis S, Sakellariadis T. Osteoblastoma of the rib: A rare benign tumor with an unusual location. *Int J Surg Case Rep* 2013; 4:146-8.
3. Ye J, Liu L, Wu J, Wang S. Osteoblastoma of the rib with CT and MR imaging: a case report and literature review. *World J Surg Oncol* 2012; 10:49.
4. Arkader AA, Dormans JPJ. Osteoblastoma in the skeletally immature. *J Pediatr Orthop* 2008; 28:555-60.
5. Masquijo JJ, Schumacher F, Kontio K. Osteoblastoma costal infantil: Informe de un caso y revisión de la bibliografía. *Rev Asoc Argent Ortop Traumatol* 2011; 76:168-71.
6. Marin. A Teenage Girl with Acute Back Pain. *Clin Pediatr Emerg Med* 2007; 8:4-4.
7. Cerase A, Priolo F. Skeletal benign bone-forming lesions. *Eur J Radiol* 1998; 27(Suppl 1):S91-S97.
8. Geensapan A, Remagen W, eds. Differential diagnosis of tumors and tumor-like lesions of bone and joints. 1st ed. Philadelphia: Lippincott-Raven; 1998.
9. Unni KK. Benign osteoblastoma (giant osteoid osteoma). *Dahlin's Bone Tumors: General Aspects and Data on 11,087 Cases*, 5th ed. Philadelphia, PA: Lippincott- Raven Publishers; 1996. p. 131-42.
10. Sovio OM, Beauchamp RD, Morton KS, et al. Osteoblastoma in the very Young: report of two cases. *J Pediatr Orthop* 1988; 8:342-4.
11. Lucas DR, Unni KK, McLeod RA et al. Osteoblastoma: clinicopathologic study of 306 cases. *Hum Pathol* 1994; 25:117-34.
12. Enneking W. *Musculoskeletal Tumor Surgery*. Vol 2, 1st ed. New York: Churchill Livingstone Inc.; 1983.
13. Golant A, Dormans JP. Osteoblastoma: a spectrum of presentation and treatment in pediatric population. *Univ Pa Orthop J* 2003; 16:9-17.
14. Atesok KI, Alman BA, Schemitsch EH, Peyser A, Mankin H. Osteoid osteoma and osteoblastoma. *J Am Acad Orthop Surg* 2011; 19:678-89.
15. Berry M, Mankin H, Gebhardt M, Rosenberg A, Hornicek F. Osteoblastoma: a 30-year study of 99 cases. *J Surg Oncol* 2008; 98:179-83.
16. Mohan V, Sabri T, Marklund T, et al. Clinoradiological diagnosis of benign osteoblastoma of the spine in children. *Arch Orthop Trauma Surg* 1991; 110:260-4.
17. Kroon HM, Schurmans J. Osteoblastoma: clinical and radiologic findings in 98 new cases. *Radiology* 1990; 175:783-90.
18. McLeod RA, Dahlin DC, Beabout JW. The spectrum of osteoblastoma. *Am J Roentgenol* 1976; 126:321-5.
19. Frassica FJ, Waltrip RL, Sponseller PD, y cols. Clinicopathologic features and treatment of osteoid osteoma and osteoblastoma in children and adolescents. *Orthop Clin North Am* 1996; 27:559-74.
20. Golant A, Lou JE, Erol B, et al. Pediatric osteoblastoma of the sternum: a new surgical technique for reconstruction after removal: a case report and review of the literature. *J Pediatr Orthop* 2004; 24:319-22.
21. Roberts A, Long J, Wickstrom J. A metacarpal giant cell tumor, a costal osteoblastoma and a pubic osteogenic sarcoma in the same patient. *South Med J* 1976; 69:660-2.
22. Tan V, Dormans J, Conard K. Extremity osteoblastoma: report of two cases and review of literature. *Contemp Orthop* 1994; 29:44-8.
23. Lichenstein L, Sawyer WR. Benign osteoblastoma: further observations and report of twenty additional cases. *J Bone Joint Surg Am* 1964; 46:755-65.
24. Fabris D, Trainiti G, Di Comun M, Agostini S. Scoliosis due to rib osteoblastoma: a report of two cases. *J Pediatr Orthop* 1983; 3:370-5.
25. Wimpee MW, Maale GE, Hudkins PG, Robertson WW. Scoliosis secondary to osteoblastoma of the rib. *J Pediatr Orthop* 1987; 7:589-93.
26. Mirra JM, Kendrick RA, Kendrick RE. Pseudomalignant osteoblastoma versus arrested osteosarcoma: a case report. *Cancer* 1976; 37:2005-14.
27. Yoshikawa S, Nakamura T, Takagi M, et al. Benign osteoblastoma as a cause of osteomalacia. A report of two cases. *J Bone Joint Surg Br* 1977; 59:279-86.
28. Kricun ME. Tumors of the ribs. En Kricun ME, editor. *Imaging of bone tumours*. 1st ed. Philadelphia, PA: WB Saunders; 1993. p. 304-28.
29. Locher GW, Kaiser G. Giant-cell tumours and aneurismal bone cysts of ribs in childhood. *J Ped Surg* 1975; 10:103.
30. Jackson RP. Recurrent osteoblastoma: a review. *Clinic Orthop Relat Res* 1978, 131:229-33.