

Fijador externo como tratamiento definitivo de fractura de diáfisis femoral en Enfermedad de Paget.

M. BARRÉS, C. DE LA CALVA, A. BALFAGÓN, M. TINTÓ.
HOSPITAL UNIVERSITARIO Y POLITÉCNICO LA FE. VALENCIA.

Resumen. El tratamiento de las fracturas en la enfermedad de Paget presenta dificultades para el cirujano, debido a las características patológicas del hueso en este tipo de pacientes. La opción terapéutica de elección en fracturas de diáfisis femoral es el enclavado endomedular, pero a menudo encontramos en esta enfermedad complicaciones que dificultan la técnica quirúrgica. Presentamos el caso de una paciente con fractura de diáfisis femoral en hueso con características pagéticas, en el que por la estrechez del canal y la dureza de las corticales no fue posible realizar en enclavado endomedular, y se optó por el fijador externo como tratamiento definitivo, con buenos resultados radiográficos y funcionales. Tras el primer año de evolución, observamos una buena consolidación ósea en la radiografía, y la paciente deambula sin ayuda.

Femoral shaft fracture in Page's disease treated with external fixator.

Summary. The treatment of fractures in Paget's disease presents difficulties for the surgeon because of the pathological features of bone in these patients. The treatment of choice for femoral shaft fractures is intramedullary nailing, but often found in this disease, complications that hinder the surgical technique. We report the case of a patient with femoral shaft fracture in bone with pagetic characteristics, in which because of the narrow canal and the hardness of the cortical, intramedullary nailing was not possible. We opted for the external fixator as definitive treatment, with good radiographic and functional results. After the first year of follow up, we see good bone healing on X-ray and the patient ambulate without help.

Correspondencia:
Carolina de la Calva Ceinos
Avenida del Puerto, nº40 puerta 23
46023 Valencia.
carolinadelacalva@gmail.com

Introducción

La enfermedad de Paget es la segunda patología ósea metabólica más frecuente por detrás de la osteoporosis, afectando al 2-4% de los adultos por encima de los 55 años¹⁻². Provoca una disfunción en la actividad y el número de osteoclastos³, creando una alteración en la estructura ósea que predispone a la fractura tras mecanismo de baja energía, siendo esta una de las complicaciones más frecuentes. El tratamiento de estas fracturas supone un reto para el cirujano por las características del hueso: frágil, duro, de corticales ensanchadas y con tendencia a la deformidad⁴.

El tratamiento de elección de las fracturas femorales en pacientes con enfermedad de Paget es quirúrgico⁵, encontrando en la bibliografía como primera opción la utilización de clavos endomedulares⁶.

Sin embargo, la utilización de esta técnica en este tipo de pacientes conlleva una serie de complicaciones que hacen que no sea siempre el método más adecuado.

Presentamos el caso de una fractura de diáfisis femoral en hueso con características propias de la enfermedad de Paget, en la que por la estrechez del canal y la dureza de las corticales, no fue posible utilizar el enclavado endomedular como opción terapéutica.

Caso clínico

Mujer de 82 años que presenta dolor e impotencia funcional en el miembro inferior derecho tras caída casual desde su propia altura. Como antecedentes de interés presentaba hipertensión arterial. Se solicitaron

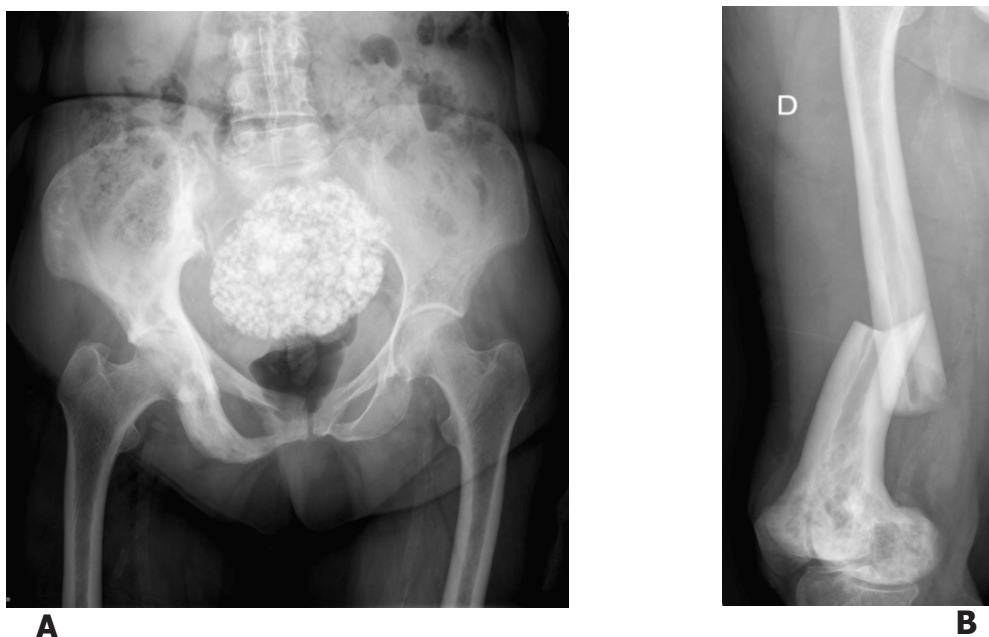


Figura 1. A. Radiografía AP pelvis donde podemos observar cambios óseos compatibles con la enfermedad de Paget. **B.** Radiografía anteroposterior de fémur derecho que presenta fractura transversa de tercio distal de fémur.

radiografías de pelvis y fémur diagnosticándose de fractura de tercio distal de fémur derecho con imágenes de calidad ósea en pelvis y fémur compatibles con la enfermedad de Paget, tales como lesiones líticas y esclerosas, ensanchamiento de corticales con disminución del canal intramedular y deformidad del eje femoral (Fig. 1A-B).

La paciente fue intervenida realizando un abordaje pararotuliano medial para intentar colocar un clavo retrógrado, presentando grandes dificultades en la introducción de la aguja guía debido a la estrechez del canal, incluso abriendo el foco de fractura (Fig. 2). Se intentó el fresado con fresas de 9 mm de diámetro en la parte distal del fémur pero se abandonó debido a las grandes dificultades que presentaba, tanto por la dureza del hueso como por el abundante sangrado debido a las características patológicas del mismo. Así pues, se optó por la colocación de un fijador externo Orthofix como tratamiento definitivo, reduciendo el trazo de fractura bajo control de escopia y colocando tres fichas proximales y tres distales al foco de fractura (Fig. 3). El tiempo quirúrgico fue de 140 min y precisó la transfusión de una unidad de concentrado de hematíes durante la cirugía.

Durante su postoperatorio en planta precisó la transfusión de dos unidades más de concentrado de hematíes debido a niveles bajos de hemoglobina en su analítica postoperatoria. Fue dada de alta 5 días después de la cirugía.

A las cuatro semanas de la cirugía, se observaba callo óseo en el control radiográfico y la paciente caminaba con la ayuda de un andador.

A las 12 semanas se retiró el fijador externo, habiendo presentado la paciente una buena tolerancia al mismo sin signos de infección en las fichas durante su tratamiento, y se colocó una ortesis tipo muslera.

Al año de evolución podemos ver en los estudios de imagen consolidación de la fractura y la paciente camina sin ayuda (Fig. 4A-B).

Discusión

A pesar de ser el enclavado endomedular el método más aceptado para el tratamiento de las fracturas femorales en pacientes con enfermedad de Paget, las alteraciones óseas que crea la disfunción de los osteoclastos en este tipo de pacientes, pueden causar dificultades a la hora de llevar a cabo la técnica quirúrgica.

En primer lugar, la deformidad de los huesos largos afectados por esta patología puede crear dificultades en la inserción del clavo. En segundo lugar, la estrechez del canal con engrosamiento de las corticales, supone un problema para la elección del diámetro del clavo, incluso para la introducción de la aguja guía⁵⁻⁶. Todo esto unido al hueso duro y débil que caracteriza esta enfermedad, hacen del fresado en este tipo de pacientes un procedimiento complicado e incluso peligroso, tanto por el excesivo calor que puede alcanzar la fresa debido a la dureza del hueso, que puede llevar a la necrosis ósea, como por las fracturas que pueden sufrir derivadas de la debilidad ósea⁷.

En nuestro caso encontramos grandes dificultades para la inserción de la aguja guía por estrechez del canal y para el fresado por la dureza de las corticales. El hueso presentó una notable tendencia al sangrado

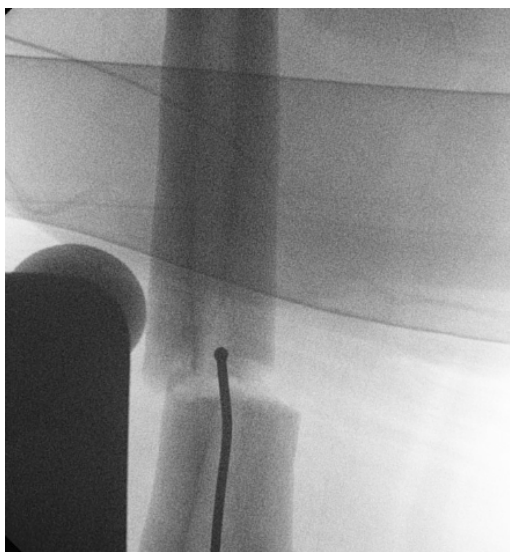


Figura 2. Imagen de escopia en quirófano que muestra la estrechez del canal femoral.

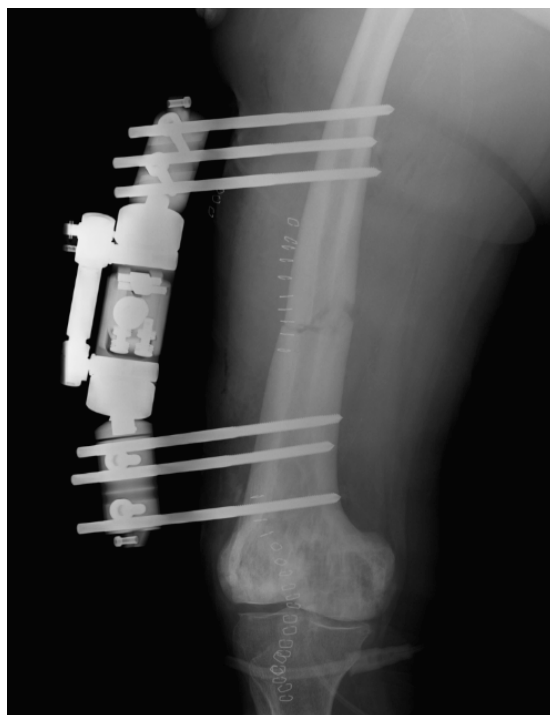
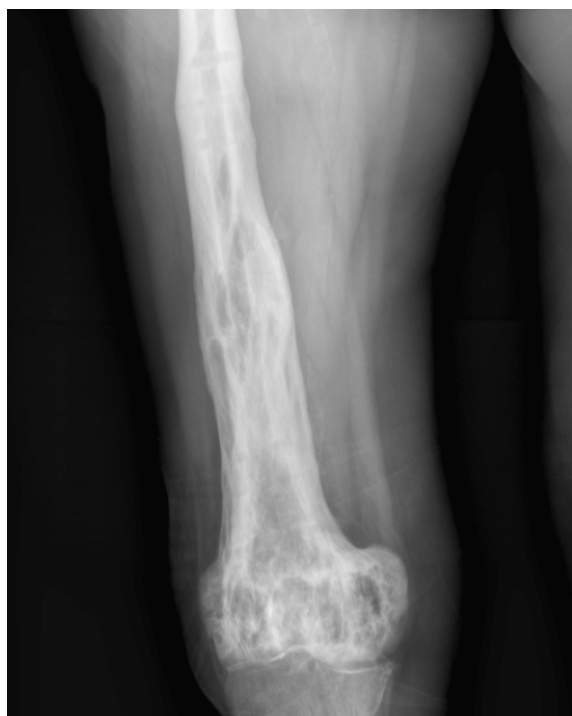
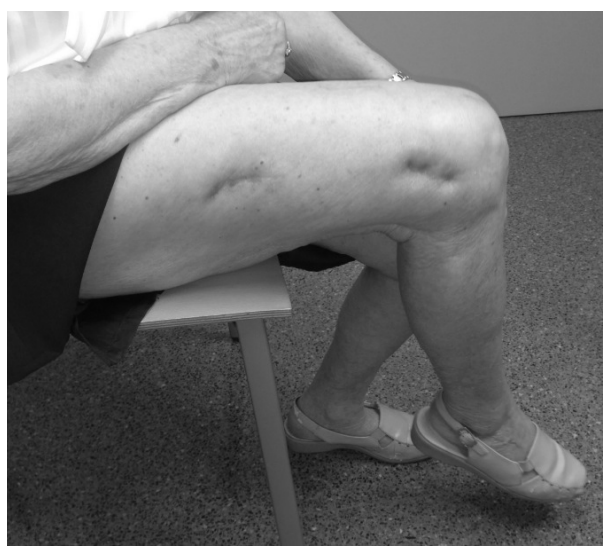
Figura 3. Radiografía AP fémur derecho postoperatoria con tratamiento de la fractura mediante reducción y fijador externo Orthofix. Destaca la ligera amplitud del diámetro del canal femoral distal, debido a que se consiguió pasar una fresa de 9 mm de diámetro, a pesar de presentar grandes dificultades.



A



B

Figura 4. Seguimiento de la paciente al año de evolución. **A.** Control radiográfico con presencia de callo óseo. **B.** Imagen clínica de la paciente donde podemos observar que alcanza una movilidad de rodilla de 90°.

durante el fresado por las características patológicas del mismo, que necesitó la transfusión de tres unidades de concentrado de hematíes para recuperar cifras de hemoglobina aceptables, a pesar de solo fresar con un diámetro de 9 mm la parte distal del fémur.

Estos motivos nos obligaron a descartar la osteosíntesis endomedular como opción terapéutica.

La fijación mediante placa se descartó por la lesión de partes blandas que requiere con alteración del proceso biológico de consolidación de la fractura.

Así pues, se decidió utilizar un fijador externo como tratamiento definitivo.

En la bibliografía encontramos un caso publicado por Takigami y cols. de fractura femoral asociada a enfermedad de Paget, en el que utilizaron también un fijador externo como tratamiento definitivo⁸, por las mismas complicaciones que encontramos en nuestra paciente, pero éste tuvo que ser retirado por infección de las fichas, complicación que no apareció en nuestro caso.

Otra patología en la que encontramos características óseas similares a la enfermedad de Paget es la osteopetrosis, donde por una alteración genética encontramos un hueso duro, hiperesclerótico, de corticales ensanchadas y gran debilidad que predispone al desarrollo de fracturas⁹. Beltz y cols. describió el tratamiento de una fractura diafisaria de fémur con fijador externo con buenos resultados¹⁰, que hace pensar que esta técnica puede ser adecuada para tratar lesiones en huesos con estas características.

Así pues, las características del hueso en la enfermedad de Paget, hacen que el tratamiento de las fracturas diafisarias de fémur resulte técnicamente difícil en muchos casos, incluso puede resultar imposible la utilización del enclavado endomedular. En estos casos, la utilización de un fijador externo como tratamiento definitivo, puede suponer una opción terapéutica aceptable con buenos resultados.

Bibliografía:

1. Cooper C, Harvey NC, Dennison EM, van Staa TP. Update on the epidemiology of Paget's disease of bone. *J Bone Miner Res* 2006; 21 supl 2:P3-8.
2. Walsh J. Paget's disease of bone. *Med J Aust* 2004; 181:262-5.
3. Ralston S, Layfield R. Pathogenesis of Paget Disease of Bone. *Calcif Tissue Int* 2012; 91:97-113.
4. Parvizi J, Klein G, Sim F. Surgical Management of Paget's Disease of Bone. *J Bone Miner Res* 2006; 21 supl 2:P75-82.
5. Kaplan FS. Surgical management of Paget's disease. *J Bone Miner Res* 1999; 14 supl 2:34-8.
6. Shardlow DL, Giannoudis PV, Matthews SJ, Smith RM. Stabilisation of acute femoral fractures in Paget's disease. *Int Orthop* 1999; 23:283-5.
7. Lim CT, Setiobudi T, Das De S. Femoral canal obliteration secondary to prolonged alendronate use: a case report. *J Orthop Surg (Hong Kong)* 2012; 20:115-7.
8. Takigami I, Ohara A, Matsunoto K, Fukuta M, Shimizu K. Functional bracing for delayed union of a femur fracture associated with Paget's disease of the bone in an Asian patient: a case report. *J Orthop Surg Res* 2010; 5:33.
9. Gupta R. Femoral fractures in osteopetrosis: case reports. *J Trauma* 2001; 51:997-9.
10. Belz J, Gattermann M, Witte P. Possibility for surgical management of femur shaft fracture in osteopetrosis (marble bone disease, Albers-Schönberg disease). *Chirurg* 1988; 59:297-9.