

# Fibromatosis palmar infantil. A propósito de un caso.

H. VALERO FABADO, D. MONTANER ALONSO, J. PERALTA NIETO.

SERVICIO DE TRAUMATOLOGÍA Y CIRUGÍA ORTOPÉDICA. HOSPITAL UNIVERSITARIO DR. PESET. VALENCIA.

**Resumen.** Presentamos como caso clínico, una fibromatosis palmar infantil, complicada con un granuloma piógeno. Ambas entidades, aunque si bien se comportan con una elevada agresividad local, tienen un comportamiento benigno, en la mayoría de las ocasiones, siempre que no se trate de la expresión externa de una entidad de mayor gravedad denominada miofibromatosis infantil. Describimos el caso y el seguimiento del paciente, destacando que dentro de un diagnóstico anatomopatológico, de escasa especificidad, es crucial un diagnóstico clínico de mayor envergadura para descartar lesiones de otras localizaciones que pueden poner en peligro la vida del mismo.

## Palmar fibromatosis in children. A case report.

**Summary.** We present a case of palmar fibromatosis complicated with a pyogenic granuloma in a child. Both entities, even though they are locally aggressive, have a benign behavior in most cases, provided that they are not part of a more serious entity known as infantile myofibromatosis. We report the clinical case and follow up of the patient, highlighting the fact that as we deal with an anatomopathological diagnosis of quite limited specificity, it is crucial to look for an adequate clinical diagnosis in order to discard other lesions in different locations which could endanger our patient's life.

---

Correspondencia:  
Daniel Montaner Alonso  
Hospital Universitario Dr Peset.  
Avda. Gaspar Aguilar, 90.  
46017 Valencia.  
montaner\_dan@comv.es

### Introducción

Describimos un caso de fibromatosis palmar en la infancia, también conocida como tumor de Reye.

La importancia del mismo radica en el conocimiento de la enfermedad, ya que muchas veces puede ser confundida con una entidad de posible mal pronóstico, por las lesiones concomitantes, denominada miofibromatosis infantil.

El presente caso además se nos presenta como una complicación tras biopsia, por parte de otra especialidad no acostumbrada a la complejidad anatómica de la mano.

### Caso clínico

Varón de 6 años de edad que es remitido desde Atención Primaria al Servicio de Dermatología de nuestro hospital en enero de 2012 por presentar dos lesiones

nodulares en la mano derecha de 1 mes de evolución. Como único antecedente de interés, refiere haberse sometido a amigdalectomía y adenoidectomía.

Los padres refieren una contusión en la mano derecha previa a la tumoración en la cara palmar del primer espacio intermetacarpiano. A las 3 semanas apareció una lesión similar en el pulpejo del cuarto dedo, sin ningún antecedente traumático. No refieren ningún cuadro infeccioso previo ni coincidente con las lesiones. Es estudiado de entrada en el Servicio de Dermatología donde se toma biopsia excisional.

El paciente es remitido a nuestro servicio desde Dermatología debido a que la zona la biopsia se complicó con la aparición de un granuloma piogénico, y con el diagnóstico anatomopatológico de fibromatosis, para realizar la exéresis de las lesiones de la mano y el pulpejo del cuarto dedo.

A la exploración el estado general del paciente era bueno. Presentaba una tumoración de aproximadamente 2 x 5 cm de diámetro en la palma de la mano derecha, sobre el primer espacio intermetacarpiano, adherida a planos profundos y con una excrecencia cutánea eritematosa de aspecto friable y ulcerado; también se identificó una segunda lesión subepidérmica indurada

en el pulpejo del cuarto dedo, discretamente eritematosa (Fig. 1).

Las lesiones eran dolorosas a la palpación. No había afectación articular ni se objetivaron ningún déficit sensitivomotor ni alteraciones tróficas a nivel distal.

Se realizaron las siguientes pruebas complementarias diagnósticas:

- Ecografía: tumoración en la vertiente palmar de la base del segundo dedo, de 2,2 x 2 x 1,3 cm, hipoecoica, y de contorno bien definido y polilobulado; hay una segunda lesión en el pulpejo del cuarto dedo de 0,9 cm de diámetro máximo con las mismas características ecográficas. Ambas lesiones están localizadas en el tejido subcutáneo y no muestran relación con estructuras tendinosas ni musculares.

- RM: tumoración de 1,7 x 2,2 cm nodular, lobulada y bien definida en la vertiente palmar del segundo metacarpiano derecho de localización subcutánea, cuya parte superficial se extiende hasta la piel; está en contacto con los músculos interóseo y lumbrical, y con los tendones flexores del segundo dedo, que desplaza en sentido medial. Presenta una mayor señal que los músculos en T1 y es muy hiperintensa en T2. El centro de la lesión es menos intenso en T1 y más intenso en T2, probablemente por el componente mixoide, necrótico o secundario a biopsia. Se observa una tumoración similar en el pulpejo del cuarto dedo, de 11 mm de diámetro máximo y en contacto con el tendón flexor (Fig. 2).

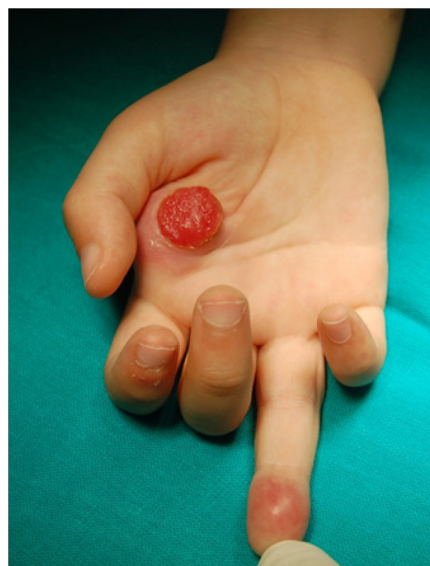El diagnóstico preoperatorio de sospecha fue fibromatosis digital infantil, frente a fibroma de vainas tendinosas, en base a la información aportada por el estudio de anatomía patológica, principalmente porque este último se caracteriza por estar íntimamente unido a la vaina del tendón respetando la dermis, y por tanto su diagnóstico diferencial es fundamentalmente con los tumores de células gigantes de la vaina<sup>1</sup>.

Dadas la complicación de la lesión con la aparición de un granuloma piogénico que no respondía a tratamiento conservador por Dermatología y la impotencia funcional que producían las lesiones, se procedió a la resección quirúrgica (Fig.3) y remisión de las muestras para su estudio anatomopatológico. Durante la cirugía se objetivó una lesión encapsulada, que respetaba el paquete colateral, el tendón flexor y la musculatura interósea del segundo dedo. En el cuarto dedo, la lesión era muy friable y surgía la dermis que rodeaba a los nervios colaterales con una disección distal difícil (Fig. 4).

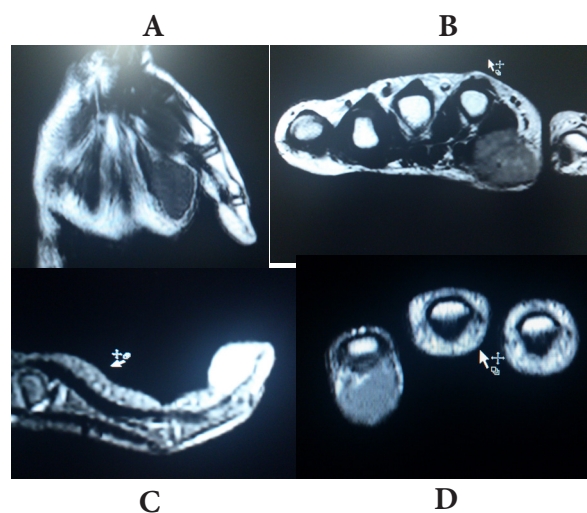
## Resultados

El diagnóstico anatomopatológico confirmó nuestra sospecha al describir la lesión como una fibromatosis con diferenciación miofibroblástica.

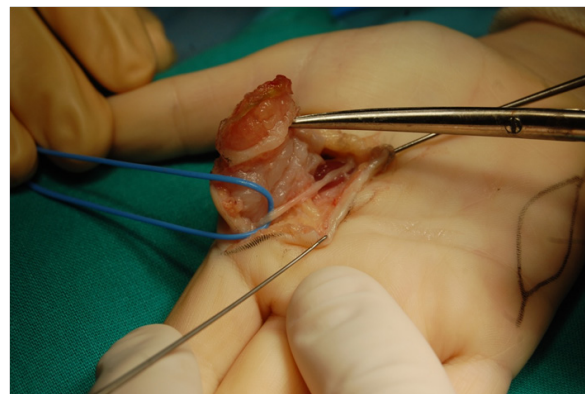
Ante este hallazgo, resulta obligado ampliar el diagnóstico, a fin de descartar una entidad conocida como *Miofibromatosis infantil*, descrita por Enzinger<sup>1</sup> en



**Figura 1.** Lesión exocítica eritematosa en la palma de la mano, es el granuloma piógeno secundario a la biopsia sobre fibroma. En 4º dedo se aprecia también lesión nodular eritematosa sobre pulpejo.



**Figura 2.** Estudio de Resonancia Magnética: **A.** Coronal T1 imagen nodular en base de 2 metacarpiano. **B.** Axial T1 se aprecian imágenes hiperintensas centrales en la lesión características de necrosis. **C.** Sagital T2 4º dedo: imagen hiperintensa en pulpejo en continuidad y respetando flexor. **D.** Coronal T1 4º dedo: imagen nodular por encima de la vaina del flexor. Todas ellas características de tejido fibroso.



**Figura 3.** Imagen que muestra como la lesión de la palma de contenido fibroso, pertenece a la capa subdérmica respetando el recorrido de nervios colaterales.

1981, consistente en la aparición de lesiones en principio benignas, caracterizadas por la proliferación de fibroblastos y miofibroblastos, que pueden afectar a piel, músculos, hueso o vísceras, cuya etiología es desconocida, aunque se han descrito casos con una herencia familiar, y puede acarrear una mortalidad del 75% debido, fundamentalmente, a las lesiones cardíacas existentes. Por este motivo, a nuestro paciente se le solicitó un estudio ecocardiográfico, que dio como resultado la existencia de imagen redondeada hiper-refringente (0'9x0'7cm), en la región mediobasal de septo IV, en ventrículo derecho, también se visualizó otra imagen de características similares en la zona correspondiente al músculo papilar anterolateral (6x11mm), y un discreto aumento de ecogenicidad puntiforme de distribución homogénea en septo interventricular.

Posteriormente el paciente sigue con controles periódicos, por parte del Servicio de Pediatría a fin de controlar la posible aparición de nuevas lesiones. Actualmente, el paciente evoluciona favorablemente y no presenta signos de recurrencia, así como una involución de las lesiones cardíacas y sin aparición de nuevas lesiones en otros territorios.

## Discusión

Lo que consideramos llamativo de este caso de fibromatosis digital infantil es la edad tardía de aparición<sup>2-4</sup> y la localización palmar de las lesiones, así como su complicación con un granuloma piogénico en el foco de la biopsia.

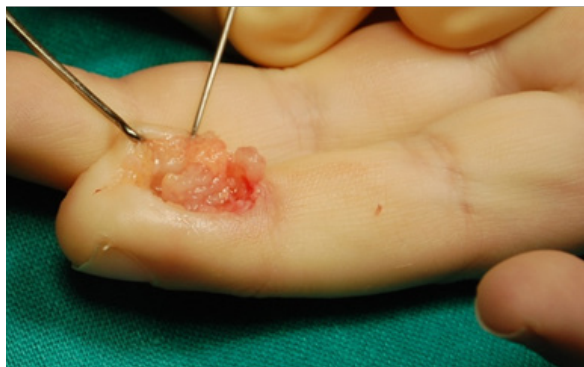La fibromatosis digital infantil, tumor de Reye<sup>5</sup>, es un tumor fibroso benigno de la infancia, caracterizado por su afectación exclusiva de los dedos de las manos y de los pies, a excepción del pulgar y del hallux. Supone el 0,1% de las fibromatosis infantiles.

Alrededor del 80% de los casos ocurren en el primer año de vida y aproximadamente un tercio están presentes en el momento del nacimiento.

Su etiología es desconocida, aunque se ha relacionado con infecciones virales por virus del papiloma humano o herpes simple, sin éxito. Se han descrito casos con antecedente traumático.

Se presenta como lesiones nodulares de alrededor de 2cm, solitarias o múltiples, en el dorso y en los bordes laterales de los dedos de las manos y de los pies. Clínicamente, son tumoraciones asintomáticas que, en algunos casos, provocan deformidad importante e impotencia funcional.

Las Rx no suelen aportar información, puesto que la mayoría son normales. La ecografía permite evaluar la profundidad de la lesión. Sin embargo, es la RM la



**Figura 4.** Tejido característico de fibromatosis en 4º dedo. La resección es dificultosa debido a su déficit de cápsula y rodeando a paquetes colaterales.

que delimita mejor la profundidad y la afectación de estructuras adyacentes, así como la sospecha de malignidad.

Histológicamente se caracteriza por una proliferación benigna de miofibroblastos con cuerpos de inclusión eosinofílicos.

El manejo terapéutico está muy discutido, puesto que la regresión espontánea y la recidiva tras la exéresis quirúrgica son frecuentes<sup>6</sup>.

Por otro lado, tenemos la aparición de un granuloma piogénico tras la biopsia. Si originariamente se supuso que esta entidad era una complicación de la infección piógena de una herida, sin embargo, en el momento actual, se considera que el episodio primario es la proliferación endotelial reactiva ante diversos estímulos. Este suele presentarse como un pequeño nódulo de color variable entre rojo y violáceo, que raramente supera 1 cm de diámetro, es exofítico, en ocasiones pedunculado y tiene un aspecto carnososo. Con frecuencia se observa erosionado y muestra una superficie lisa o mamelonada que puede acabar cubriéndose por una costra. Un dato clínico muy típico, aunque no constante, es la presencia de un collarite epidérmico alrededor de la base de las lesiones pedunculadas.

Aunque en el pasado la fibromatosis digital infantil fue considerada como una enfermedad potencialmente maligna, no se han comunicado casos de metástasis o transformación maligna, si bien, el tratamiento recomendado es la exéresis quirúrgica<sup>7, 8</sup>.

Tal y como hemos comentado anteriormente, es fundamental el seguimiento del paciente ante la posibilidad de recurrencia de las lesiones, y además, ahondar en el diagnóstico a fin de descartar la existencia de lesiones viscerales que puedan comprometer la vida del paciente.

### **Bibliografía:**

1. **Weiss SW, Goldblum JR.** Fibrous tumors of infancy and childhood. En: Weiss SW, Goldblum JR, editores. Enzinger and Weiss's Soft Tissue Tumors. 4ed. St. Louis: Mosby Inc.; 2001 p. 347–408.
2. **Failla V, Wauters O, Nikkels-Tassoudji N, Carlier A, André J, Nikkels A.** Congenital infantile digital fibromatosis: a case report and review of the literature. *Rare Tumors* 2009; 1:e47.
3. **Taylor HO1, Gellis SE, Schmidt BA, Upton J, Rogers GF.** Infantile Digital Fibromatosis. *Ann Plast Surg* 2008; 61:472-6.
4. **Spingardi O, Zoccolan A, Venturino E.** Infantile digital fibromatosis: Our experience and long-term results. *Chir Main* 2011; 30:62-5.
5. **Reye RD.** Recurring digital fibrous tumors of childhood. *Arch Pathol* 1965; 80:228–31.
6. **Mahéa E, Guérob S, Fraitag S.** Lipofibromatose digitale chez un enfant. *Ann Dermatol Venereol* 2011; 138:39194 .
7. **Netscher D, Baumbholtz M, Popek E, Schneider A.** Non-malignant fibrosing tumors in the pediatric hand: a clinicopathologic case review. *Hand* 2009; 4:2-11.
8. **Talbot C, Khan T, Smith M.** Infantile digital fibromatosis. *J Pediatr Orthop B* 2007; 16:110-2.