

La acetabuloplastia de Staheli en el tratamiento de la enfermedad de Legg-Calvé-Perthes en mayores de 6 años. Estudio preliminar.

J. M. RIOS RUH¹, M. F. MÍNGUEZ REY^{1,2}, L. PINO ALMERO¹, R. M. CIBRIÁN ORTIZ DE ANDA³, F. GOMAR SANCHEZ^{1,2}.

¹SERVICIO DE COT. HOSPITAL CLÍNICO UNIVERSITARIO DE VALENCIA, ESPAÑA. ²DEPARTAMENTO DE CIRUGÍA. FACULTAD DE MEDICINA. UNIVERSIDAD DE VALENCIA. ³DEPARTAMENTO DE FISIOLÓGÍA. FACULTAD DE MEDICINA. UNIVERSIDAD DE VALENCIA.

Resumen. *Objetivo:* Valorar los resultados funcionales y radiográficos de la acetabuloplastia de Staheli como alternativa terapéutica en el tratamiento quirúrgico de la enfermedad de Legg-Calvé-Perthes de debut tardío. *Material y método:* Estudio retrospectivo de 7 pacientes con enfermedad de Legg-Calvé-Perthes tratados mediante acetabuloplastia de Staheli con un tiempo de seguimiento medio de tres años y tres meses. Se analizan parámetros clínicos (movilidad prequirúrgica y al final del seguimiento) así como parámetros radiográficos (clasificación de Herring, índice acetábulo-cabeza de Heyman-Herndon y el ángulo centro-borde de Wiberg) previos al tratamiento quirúrgico, tras el tratamiento quirúrgico y al final del seguimiento. *Resultados:* Tras el análisis estadístico de los índices radiográficos (índice acetábulo-cabeza de Heyman-Herndon así como ángulo de Wiberg) se objetivaron diferencias estadísticamente significativas entre la radiografía prequirúrgica y postquirúrgica, pero no se objetivaron diferencias estadísticamente significativas entre la postquirúrgica y la realizada al final del seguimiento. Por lo tanto, los índices radiográficos mostraron una mejora en sus parámetros que además se mantuvo estable en el tiempo. Ningún paciente presentó complicaciones debidas a la cirugía. La exploración física mostró una mejoría media de 10° en la rotación interna de la cadera. *Conclusiones:* La técnica de acetabuloplastia según Staheli es una opción quirúrgica que conduce a la mejora de los resultados radiográficos y funcionales con pocas complicaciones debidas al procedimiento.

Staheli's acetabuloplasty in the treatment of Legg-Calvé-Perthes disease in over 6 years old. Preliminary study.

Summary. *Objective:* To evaluate the functional and radiographic results of Staheli's acetabuloplasty as therapeutic option in the surgical treatment of Legg-Calvé-Perthes's disease of late debut. *Material and method:* we did a retrospective study of seven patients with Legg-Calvé-Perthes's disease treated by means of Staheli's acetabuloplasty with an average follow-up of three years and three months. We analyzed clinical parameters (preoperative and "end of the follow-up" mobility) as well as radiographic parameters (Herring's classification, Heyman-Herndon's index and Wiberg's center-edge angle) before the surgical treatment, after the surgical treatment and at the end of the follow-up. *Results:* Any patients presented complications due to the surgery. The physical exploration showed an average improvement of 10° in the internal rotation of the hip. After the statistical analysis of the radiographic indexes (Heyman-Herndon's index as well as Wiberg's angle), there were statistically significant differences between the preoperative X-ray and the postoperative one, but there were no statistically significant differences between the postoperative one and the X-ray done at the end of the follow-up. Therefore, the radiographic indexes showed an improvement in these parameters that in addition kept stable in time. *Conclusions:* The technic of acetabuloplasty according to Staheli is a surgical option that leads to a good radiographic and functional result with few complications due to the procedure.

Correspondencia:

J. M. Rios Ruh
Servicio de Cirugía Ortopédica y Traumatología
Hospital Clínico Universitario de Valencia
Avda. Blasco Ibáñez, 17.
46010 Valencia
jriosruh@hotmail.com

Introducción

El tratamiento idóneo para la enfermedad de Legg-Calvé-Perthes sigue siendo controvertido. Diferentes trabajos sugieren que el tratamiento quirúrgico conduce a mejores resultados que los métodos no quirúrgicos en niños de 6 años o más¹ y en aquellos pacientes incluidos en los grupos B, B/C y C de la clasificación de Herring². La contención quirúrgica puede lograrse actuando a nivel femoral mediante una osteotomía proximal varizante, a nivel acetabular mediante osteotomías pélvicas de reorientación, acetabuloplastias, o mediante una combinación de ambos procedimientos (osteotomía femoral y pélvica). Si la cadera deja de ser contenible, la estrategia terapéutica se centra en aliviar la sintomatología y estabilizar la cadera. Puede estar indicada una osteotomía femoral proximal valguizante y también pueden ser apropiadas las técnicas de osteotomía pélvica de salvamento tipo Chiari o las acetabuloplastias³. Por tanto, la acetabuloplastia de cobertura es una técnica quirúrgica que se puede utilizar para obtener la contención de la cabeza femoral, así como para estabilizar la cadera en fases avanzadas de la enfermedad y no es técnicamente demandante, con un tiempo de aprendizaje medio⁴.

El objetivo fundamental de la acetabuloplastia de Staheli es mejorar la cobertura de la cabeza femoral aumentando el reborde superolateral del acetábulo. Algunos estudios demuestran que la acetabuloplastia de cobertura puede reducir la subluxación lateral, lo que se cree mejora el pronóstico a largo plazo⁵.

El objetivo del presente estudio ha sido analizar los cambios en los parámetros radiográficos, así como el resultado funcional y las complicaciones de la acetabuloplastia de Staheli en la enfermedad de Legg-Calvé-Perthes en niños con una edad media mayor de 6 años en el momento del diagnóstico.

Material y métodos

Se realiza una revisión retrospectiva de una cohorte histórica de 7 pacientes sometidos a acetabuloplastia de Staheli entre 2003 y 2012, siendo el tiempo de seguimiento medio de 3 años y cinco meses [18 meses-9 años]. La edad media en el momento del diagnóstico fue de 6,8 años [6-8] y la edad media en el momento del tratamiento fue de 8,3 años [7-10], siendo la edad media al final del estudio de 11,3 años [8-14].

Los criterios para la indicación de la cirugía fueron: edad mayor o igual a 6 años con afectación severa (tipo B/C y C de la clasificación de Herring) y subluxación lateral con falta de cobertura externa de la cabeza fe-

moral o abducción en bisagra. Una de las caderas había sido intervenida previamente mediante una osteotomía femoral varizante con tenotomía de aductores pero, a pesar de ello, había presentado una falta de cobertura externa progresiva motivo por el que había sido indicada la acetabuloplastia.

Desde el punto de vista clínico se realizó un examen físico previo al tratamiento quirúrgico y al final del seguimiento.

Desde el punto de vista radiográfico, la gravedad de la enfermedad se estableció siguiendo la clasificación de Herring, basada en la altura del pilar lateral. Según este criterio, tres caderas fueron clasificadas como tipo C, tres caderas como tipo B/C y una como tipo B. En el momento de la cirugía tres caderas se encontraban en fase de fragmentación y cuatro en fase de reosificación.

Mediante radiografías anteroposteriores de pelvis se determinaron el índice acetábulo-cabeza de Heyman-Herndon (IHH) y el ángulo centro-borde de Wiberg (CE) en el preoperatorio inmediato, en el postoperatorio tras la retirada del yeso y al final del seguimiento (Fig. 1).

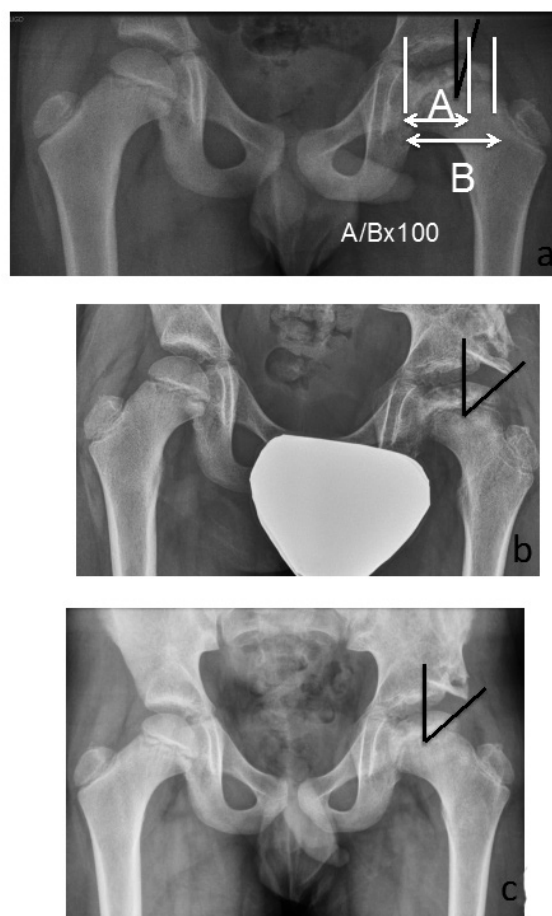


Figura 1. Ángulo de Wiberg (ángulo en negro) e índice de Heyman-Herndon (líneas en blanco). Radiografía prequirúrgica (a), postquirúrgica (b) y al final del seguimiento (c).

Previo al inicio del procedimiento quirúrgico se realizó una artrografía con el fin de obtener un análisis estático y dinámico de la articulación coxofemoral. El tratamiento quirúrgico se realizó siguiendo la técnica descrita por Staheli⁵. Tras la cirugía todos los pacientes fueron inmovilizados con un yeso en espica durante 6 semanas, procediéndose después, al inicio de la carga parcial durante otras 6 semanas. A la acetabuloplastia de Staheli es posible asociar procedimientos secundarios como cirugía de partes blandas (tenotomía de adductores) y/o epifisiodesis del trocánter mayor. En nuestro estudio, a un paciente, el de mayor edad, se le realizó una tenotomía de adductores y, a dos pacientes, que tenían menos de 8 años en el momento de la cirugía, se les asoció una epifisiodesis del trocánter mayor.

Análisis estadístico

Para los dos parámetros radiográficos (IHH y CE) medidos en las radiografías prequirúrgicas, postquirúrgicas y al final del seguimiento se determinó el valor medio, la desviación típica y el intervalo de confianza del 95% de la media (IC 95%).

La comparación de los resultados se realizó mediante un análisis de la varianza (ANOVA) para medidas repetidas.

Resultados

La media del índice acetábulo-cabeza de Heyman-Herndon preoperatorio fue de $65,50 \pm 6,4$; en el postoperatorio inmediato fue de $101,83 \pm 6,7$; y al final del seguimiento fue de $99,11 \pm 6,5$. Esta variación de las medias preoperatorias y postoperatorias es significativa ($p < 0,001$) y se mantiene estable en el tiempo ya que no hay diferencias estadísticamente significativas entre la media del IHH postquirúrgico y al final del seguimiento.

Para el ángulo CE la media preoperatoria fue de $18,10^\circ \pm 4,6^\circ$; en el postoperatorio inmediato fue de $50,83^\circ \pm 7,7^\circ$; y al final del seguimiento fue de $48,33^\circ \pm 7,7^\circ$. Esta variación en el ángulo también es significativa ($p < 0,004$) y, al igual que el IHH, se mantiene estable

en el tiempo sin diferencias estadísticamente significativas entre el ángulo CE postoperatorio (Fig. 2).

Los resultados anteriores se resumen en la tabla 1.

No se encontraron complicaciones postoperatorias debidas al procedimiento, como necesidad transfusional o lesión neurovascular.

En los parámetros clínicos no se observó dolor residual, así como tampoco, se registró restricción en la actividad habitual del paciente. En la exploración física se observó una mejoría media de 10° en la rotación interna.

Tabla 1. Valores medios de los dos parámetros radiográficos (IHH y CE) antes de la cirugía, en el postoperatorio inmediato y al final del seguimiento.

		Media	DT	IC 95%
IHH	prequirúrgico	65,5 ^B	6,4	58-72
	postquirúrgico	101,8 ^A	6,7	94-108
	final	99,1 ^A	6,5	92-106
CE	prequirúrgico	18,1 ^b	4,6	13-23
	postquirúrgico	50,8 ^a	7,7	42-58
	final	48,3 ^a	7,7	40-56

Diferencia estadísticamente significativa: A>B $p < 0,004$
a>b $p < 0,001$

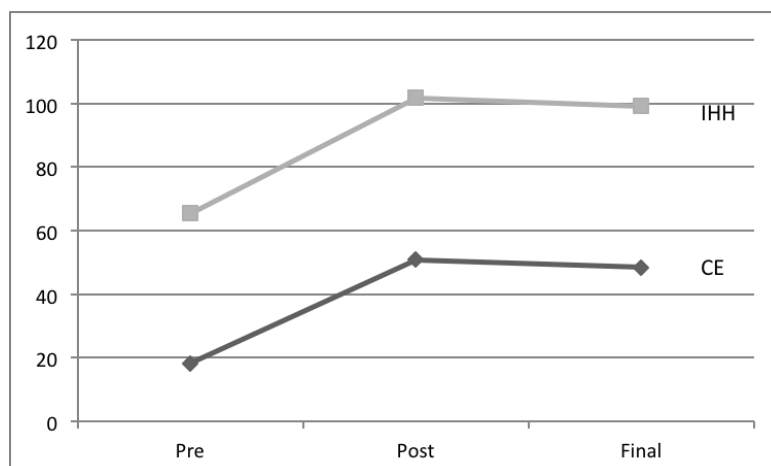


Figura 2. Representación gráfica de los valores medios de los dos parámetros radiográficos (IHH y CE) prequirúrgicos, postquirúrgicos y al final del seguimiento

Discusión

El tratamiento de la enfermedad de Perthes se ha basado clásicamente en el concepto de la contención, es decir, en conseguir que la cabeza femoral esté dentro del acetábulo y con una movilidad conservada para que, durante la fase de necrosis, la concavidad esférica del acetábulo dé forma o evite que se deforme la convexidad esférica de la cabeza femoral. Esta contención de la epífisis femoral necrótica dentro del acetábulo se puede conseguir de forma ortopédica, mediante las denominadas férulas de abducción, o de forma quirúrgica mediante diversos tipos de osteotomías, femorales y pélvicas, o acetabuloplastias de aumento^{4,6}. Una vez la cabeza del fémur se ha reosificado, si la cadera resultante presenta una epífisis incongruente con el acetábulo y no esférica, se pueden realizar otros procedimientos quirúrgicos de salvamento.

Nguyen⁴ realizó un meta-análisis comparando el tratamiento conservador con el quirúrgico en la enfermedad de Perthes que confirmó que los pacientes menores de 6 años tienen la misma posibilidad de obtener un resultado radiográfico favorable, es decir, una cabeza femoral esférica y congruente, tanto con el tratamiento ortopédico como con el quirúrgico. Sin embargo, esto no se cumplía en el caso de pacientes mayores de 6 años. Además, en el caso de optar por un tratamiento quirúrgico en niños menores de 6 años, los procedimientos pélvicos tenían más probabilidades de obtener un buen resultado radiográfico que los femorales, mientras que en niños de 6 años o más, el resultado final era independiente de utilizar un método pélvico o femoral.

Por tanto, aunque la evolución de la enfermedad de Perthes suele ser, en general, benigna, la mayoría de los autores coinciden en que cuando se presenta tardíamente, su pronóstico es bastante pobre^{7,8}. Un ejemplo de lo anterior es el estudio de Catterall⁹ en el que publicó la evolución de sus pacientes con enfermedad de Perthes mayores de 8 años tratados de manera ortopédica. En un 50% de los casos la evolución fue pobre y estuvo marcada por la presencia de síntomas clínicos, rangos articulares disminuidos y, radiográficamente, una cabeza femoral resultante ancha y aplanada. Esto, a su vez, contrastaba con tan solo un 16% de resultados negativos cuando se consideraban todas las edades.

Otro factor importante, a tener en cuenta para decidir el tipo de tratamiento a seguir, es encuadrar al paciente en uno de los estadios de gravedad de las distintas clasificaciones existentes en función del aspecto radiográfico de la cadera en el momento del diagnóstico. En este estudio se ha utilizado la clasificación del pilar lateral de Herring debido a su menor variabilidad inter e intraobservador, sobre todo, en pacientes mayores de 6 años¹⁰, lo que la hace más adecuada para el grupo de pacientes que se han revisado. Herring, en su estudio de 2011, relacionó la edad de inicio de la enfermedad con la altura del pilar lateral y llegó a la conclusión

de que los niños menores de 6 años a menudo tenían buenos resultados, excepto aquellos que estaban incluidos en el grupo C de su clasificación¹¹. En un estudio multicéntrico realizado por este mismo autor, llega a la conclusión de que la altura del pilar lateral, así como la edad en el momento del diagnóstico tienen una fuerte correlación con el resultado final de la enfermedad¹².

Por tanto, el tratamiento conservador a partir de los 6 años no siempre proporciona buenos resultados, sobre todo, en pacientes con afectación severa de la epífisis. En el presente estudio la edad media en el momento del diagnóstico fue de 6,5 años [5-8] y la edad media en el momento del tratamiento fue de 8,3 años [7-10]. En cuanto a la clasificación de Herring, que fue la utilizada para clasificar la gravedad de la afectación de la epífisis, 3 casos fueron clasificados dentro del grupo B/C y tres como tipo C.

Coates¹³ realizó una revisión de pacientes con enfermedad de Perthes tratados mediante osteotomía femoral varizante. Este autor obtuvo unos resultados subóptimos en los niños mayores de 8 años, debido a la persistencia de coxa vara y acortamiento del fémur. Otros autores, como Karpinski¹⁴ o Matan¹⁵, consideran que, aunque causa menor rigidez de cadera, la osteotomía femoral varizante puede disminuir la fuerza de los abductores y provocar una marcha en Trendelenburg por sobrecrecimiento del trocánter. Otra desventaja es que puede ser necesaria una segunda cirugía para retirar el implante, con riesgo de detención del crecimiento en el trocánter mayor, aunque esto último puede ser beneficioso en el caso de la enfermedad de Perthes.

La osteotomía innominada de Salter, aunque no causa las complicaciones mencionadas anteriormente, a esta edad, no logra controlar o reducir la subluxación de la cadera, debido a que se requiere la conservación de la flexibilidad de la sínfisis del pubis para poder voltear el acetábulo y cambiar su orientación, y en niños mayores esta flexibilidad se pierde, por lo que es necesario recurrir a osteotomías triplanares, que son más complejas.

Finalmente, la osteotomía de Chiari, que de por sí es técnicamente difícil, puede causar serios problemas, especialmente si el cuello femoral es corto y el trocánter mayor está en una situación más proximal¹⁷⁻¹⁸.

Por todos los motivos anteriores, y como posible alternativa terapéutica, se planteó la posibilidad de utilizar la acetabuloplastia de aumento en el tratamiento de la enfermedad de Perthes. Esta opción terapéutica ha ganado popularidad en los últimos años. Aunque los datos iniciales fueron desfavorables, con pobres resultados en la clasificación de Stulberg, se pudo comprobar que esto fue debido al inicio tardío del tratamiento en estos pacientes¹⁹.

Según estudios recientes³, la acetabuloplastia de contención, utilizada durante las fases de necrosis o fragmentación, ha proporcionado buenos resultados en un 85% de los casos, situándose estos dentro de la clasificación de Stulberg en los tipos I a III. Como proce-

dimiento reconstructivo en las fases de reosificación o residual ofreció un pronóstico bueno, obteniéndose un Stulberg del I al III en el 69% de los casos. En nuestro estudio tres caderas se encontraban en la fase de fragmentación y cuatro en la de reosificación en el momento de la cirugía.

En el meta-análisis de Kadhim² sobre el papel de la acetabuloplastia en el tratamiento de la enfermedad de Perthes se concluye que esta técnica proporciona resultados buenos o regulares en los estadios precoces, como cirugía de contención, pero menos favorables, cuando es utilizada como técnica reconstructiva o de salvamento en estadios más tardíos de la enfermedad. Además, considera que la acetabuloplastia se debe realizar con precaución en niños mayores de 10-11 años, lo cual se asemeja a nuestro estudio donde se trazó como edad límite de tratamiento los 10 años.

Según Daly²⁰, este procedimiento no interfiere con la movilidad de la cadera y proporciona una buena recuperación de la función de la misma, lo que coincide con nuestros resultados funcionales al final del tratamiento. Todo esto se suma a las escasas complicaciones postoperatorias que presentan estos pacientes, como quedó comprobado por la ausencia de las mismas en nuestra revisión.

En el presente trabajo se ha observado que el índice de cobertura y el ángulo acetabular aumentaron, existiendo diferencias estadísticamente significativas al comparar estos parámetros antes y después de la acetabuloplastia, mientras que no hubo diferencias significativas entre el valor de estos parámetros después del tratamiento quirúrgico y al final del periodo

de seguimiento, lo que indica que la mejoría de los parámetros se mantuvo de forma estable. Sin embargo, sí que se observó, como se indica en la gráfica (Fig. 2), una cierta tendencia a una disminución de estos índices, tal vez debida a la incorporación del injerto. En este sentido, Jacobs²¹ concluye en su estudio sobre la acetabuloplastia de aumento lateral que la cobertura acetabular aumenta en niños menores de 8 años, pero disminuye en pacientes mayores de 8 años. Según este autor, esta técnica cumple los principios de restauración y mantenimiento del libre movimiento, la corrección de la subluxación, la reducción de fuerzas a través de la cadera y la revascularización del hueso necrótico, con unos mejores resultados que la historia natural de la enfermedad de Perthes severa, en niños mayores de 5 años, considerándola como una técnica apropiada de tratamiento en este tipo de pacientes.

Otro autor, Wright²² demuestra en su estudio sobre este procedimiento en niños mayores de 8 años, que consigue influenciar en la forma de la cabeza femoral y permite obtener resultados favorables de Stulberg comparado con tratamientos conservadores, de manera que la acetabuloplastia de aumento debe ser considerada como valiosa en el manejo de la enfermedad de Perthes de aparición tardía.

Por lo tanto, se puede concluir que, si los pacientes con enfermedad de Perthes son seleccionados adecuadamente, la acetabuloplastia de Staheli aumenta la cobertura ósea mejorando los parámetros radiográficos, mediante una técnica relativamente sencilla y con escasas complicaciones debidas al procedimiento.

Bibliografía

1. **Nguyen NA, Klein G, Dogbey G, McCourt JB, Mehlman CT.** Operative versus nonoperative treatments for Legg-Calvé-Perthes disease: a meta-analysis. *J Pediatr Orthop* 2012; 32:697-705.
2. **Larson AN, Sucato DJ, Herring JA, Adolfsen SE, Kelly DM, Martus JE y cols.** A prospective multicenter study of Legg-Calvé-Perthes disease: functional and radiographic outcomes of nonoperative treatment at a mean follow-up of twenty years. *J Bone Joint Surg Am* 2012; 94: 584-92.
3. **Hse JE, Baldwin KD, Tannast M, Hosalkar H.** What is the evidence supporting the prevention of osteoarthritis and improved femoral coverage after shelf procedure for Legg-Calvé-Perthes Disease?. *Clin Orthop Relat Res* 2012; 470:2421-30.
4. **Bursali A, Erkula G.** Lateral shelf acetabuloplasty in the treatment of Legg-Calvé-Perthes disease. *J Pediatr Orthop B* 2004; 13:150-2.
5. **Staheli LT, Chew DE.** Slotted acetabular augmentation in childhood and adolescence. *J Pediatric Orthop* 1992; 12:569-80.
6. **Kadhim M, Holmes L, Bowen JR.** The role of shelf acetabuloplasty in early and late stages of Perthes disease: a meta-analysis of observational studies. *J Child Orthop* 2012; 6:379-90.
7. **Ippolito E, Tudisco C, Farsetti P.** Long-term prognosis of Legg-Calve-Perthes disease developing during adolescence. *J Pediatr Orthop* 1985; 5:652-6.
8. **McAndrew MP, Weinstein SL.** A long-term follow-up of Legg-Calve-Perthes disease. *J Bone Joint Surg Am* 1984; 66:860-9.
9. **Catterall A.** The natural history of Perthes' disease. *J Bone Joint Surg Br* 1971; 53:37-53.
10. **Mahadeva D, Chong M, Langton DJ, Turner AM.** Reliability and reproducibility of classification systems for Legg-Calvé-Perthes disease: a systematic review of the literature. *Acta Orthop Belg* 2010; 76:48-57.
11. **Herring JA.** Legg-Calvé-Perthes disease at 100: a review of evidence-based treatment. *J Pediatr Orthop* 2011; 31:137-40.
12. **Herring JA, Kim HT, Browne R.** Legg-Calve-Perthes disease. Part II: Prospective multicenter study of the effect of treatment on outcome. *J Bone Joint Surg Am* 2004; 86:2121-34.
13. **Coates CJ, Paterson JMH, Woods KR, Catterall A, Fixsen JA.** Femoral osteotomy in Perthes' disease: results at maturity. *J Bone Joint Surg Br* 1990; 72:581-5.
14. **Karpinski MRK, Newton G, Henry APJ.** The results and morbidity of varus osteotomy for Perthes' disease. *Clin Orthop* 1986; 209:30-8.
15. **Matan AJ, Stevens MD, Smith JT, Santora SD.** Combination trochanteric arrest and intertrochanteric osteotomy for Perthes' disease. *J Pediatr Orthop* 1996; 16:10-4.
16. **Salter RB.** The present status of surgical treatment for Legg-Perthes disease. *J Bone Joint Surg Am* 1984; 66:961-6.
17. **Bennet JT, Mazurek RT, Cash JD.** Chiari's osteotomy in the treatment of Perthes' disease. *J Bone Joint Surg Br* 1991; 73:225-8.
18. **Lack W, Feldner-Busztin H, Ritschl P, Ramach W.** The results of surgical treatment for Perthes' disease. *J Pediatr Orthop* 1989; 9:197-204.
19. **Kruse RW, Guille JT, Bowen JR.** Shelf arthroplasty in patients who have Legg-Calve-Perthes disease. A study of long-term results. *J Bone Joint Surg Am* 1991; 73:1338-47.
20. **Daly K, Bruce C, Catterall A.** Lateral shelf acetabuloplasty in Perthes' disease. *J Bone Joint Surg Br* 1999; 81:380-4.
21. **Jacobs R, Moens P, Fabry G.** Lateral shelf acetabuloplasty in the early stage of Legg-Calvé-Perthes disease with special emphasis on the remaining growth of the acetabulum: a preliminary report. *J Pediatr Orthop B* 2004; 13:21-8.