

Papel de la hemiartroplastia en el tratamiento de las fracturas del húmero proximal Tipo C3.

A. J. ARENAS MIQUÉLEZ, A. D'ARRIGO, A. J. ARENAS PLANELLES, J. DUART CLEMENTE, A. J. GARBAYO MARTURET.

SERVICIO DE CIRUGÍA ORTOPÉDICA Y TRAUMATOLOGÍA. COMPLEJO HOSPITALARIO DE NAVARRA. PAMPLONA.

Resumen. Se presentan 39 casos de fractura de húmero proximal tipo C3 tratados quirúrgicamente mediante hemiartroplastia de hombro. Los resultados fueron buenos en general, con un dolor medio de 12,49/15 en la cota-ción cifrada de Constant-Murley, una fuerza de 9,62/25 puntos y una movilidad de 18,46/40 puntos. Las compli-caciones más importantes fueron el conflicto subacromial (5 casos), la consolidación viciosa de las tuberosidades (2 casos), la reabsorción de las mismas (6 casos) y la migración proximal de la prótesis (8 casos). Las fracturas del húmero proximal tipo C3 son lesiones complejas en las que la hemiartroplastia puede ser un buen método de tratamiento.

The hemiarthroplasty in the management of C3 proximal humerus fractures.

Summary. 39 cases of C3 type fracture of the proximal humerus are presented. They were treated surgically using a shoulder hemiarthroplasty. The results were satisfactory at most of the patients concerning the residual pain (mean Constant-Murley pain score: 12,49/15), the strength (mean Constant-Murley strength score: 9,62/25) and the joint mobility of the shoulder (mean Constant-Murley mobility score: 18,46/40). The most important complications were rotator cuff disorders (5 cases), tuberosities malunion (2 cases), resorption of the tuberosities (6 cases) and superior migration of the prosthesis (8 cases). C3 proximal humerus fractures are complex injuries in which the hemiarthroplasty may be a good method of treatment.

Correspondencia:

Antonio Arenas Planelles.

Servicio de Cirugía Ortopédica y Traumatología.

Complejo Hospitalario de Navarra. Clínica Ubarmin.

Elcano s/n.

31486 Navarra.

planellesantonio@yahoo.es

Introducción

Las fracturas de la parte proximal del húmero son lesiones relativamente frecuentes, constituyendo aproximadamente entre el 4% y el 5% de todas las fracturas^{1,2}. Estas fracturas son las segundas más frecuentes de la extremidad superior, después de las fracturas del radio distal³. Además, en personas de edad avanzada son las terceras en frecuencia tras las fracturas de la cadera y del radio distal³⁻⁵.

Hay acuerdo en que las fracturas simples, estables y no desplazadas del húmero proximal, que constituyen cerca del 80% de estas lesiones, deben ser tratadas de forma conservadora pues los resultados que se obtienen son normalmente satisfactorios⁵⁻⁹. Existe, sin embargo, una gran controversia en lo que se refiere al manejo de

las fracturas desplazadas y conminutas de esta parte del húmero¹⁰. El tratamiento conservador de las fracturas complejas puede dar como resultado una consolidación viciosa de la misma con el secundario trastorno funcional que ésta conlleva^{6,11-13}. Por este motivo, en la mayoría de las fracturas inestables y desplazadas, especialmente en pacientes jóvenes o en aquellos de edad avanzada pero con vida activa, el tratamiento quirúrgico es el de elección¹⁴.

El procedimiento quirúrgico a realizar depende de la viabilidad de la cabeza humeral, la cual guarda relación con el tipo de fractura que presenta el paciente^{7,10,14,15}. Neer, en su trabajo publicado en el año 1970, recomendaba la reducción abierta de la fractura y posterior osteosíntesis de la misma en fracturas desplazadas en 2 o 3 fragmentos, reservando la indicación de la hemiarthroplastia para los casos de fractura en 4 fragmentos de su clasificación⁶. Otros autores han recomendado la osteosíntesis de la fractura por diversos métodos en el caso de pacientes jóvenes con buena calidad ósea, inclinándose por la artroplastia en pacientes de edad avanzada y con deficiente calidad ósea, debido al im-

portante riesgo de pérdidas de corrección de la fractura por el mal anclaje del material de osteosíntesis en dicho tejido óseo¹⁵. Este último procedimiento puede conseguir un adecuado alivio del dolor pero, normalmente, la recuperación de la movilidad articular y de la función del hombro es más incierta¹⁵.

El objetivo de este trabajo es presentar una serie de 39 casos de fractura desplazada, compleja e inestable de la parte proximal del húmero en 3 o 4 fragmentos, asociada a luxación de la cabeza humeral [tipo C3 de la clasificación de la AO^{16,17}] (Fig. 1), diagnosticados y tratados quirúrgicamente por varios miembros de nuestro Servicio entre los años 2000 y 2010, utilizando en todos los casos una hemiartroplastia como método de tratamiento.

Material y métodos

Para la realización de este estudio se ha revisado de forma retrospectiva el material clínico de 39 casos de fractura compleja de la porción proximal del húmero tipo C3. Todos los pacientes fueron tratados en nuestro Servicio, desde el año 2000 hasta finales del año 2010, procediendo en todos los casos a la sustitución de la cabeza humeral por una artroplastia parcial del hombro (Fig. 2). El único criterio de exclusión de los pacientes del estudio ha sido el tiempo de seguimiento inferior a los 10 meses.

De cada uno de los casos revisados se han recogido datos clínicos, radiológicos y relacionados con la intervención quirúrgica, así como algunos parámetros para la valoración de los resultados (valoración cifrada, satisfacción de los pacientes) y el tiempo de seguimiento tras el tratamiento efectuado.

Entre los datos clínicos se ha recogido el sexo y la edad de los pacientes. Para mejorar la descripción de la muestra y facilitar los contrastes en el capítulo de resultados, los pacientes se han distribuido por su edad en tres grupos: A (pacientes cuya edad es igual o inferior a 59 años), B (pacientes con edades comprendidas entre 60 y 70 años) y C (pacientes cuya edad es igual o superior a 71 años). Se ha registrado asimismo el mecanismo de producción de la fractura y el tipo de la lesión. Para la clasificación del tipo de fractura se ha utilizado el método propuesto por la AO^{16,17}.

Respecto al tratamiento quirúrgico, se ha registrado el tiempo que se difirió la intervención y el tipo de material quirúrgico utilizado. También se han recogido datos del control radiográfico postoperatorio, si éste era correcto o no y el tipo de defecto observado. De igual forma, se ha registrado el tiempo de seguimiento tras la intervención quirúrgica.

Para la evaluación de los resultados del estudio, se han recogido las complicaciones y secuelas ocurridas a lo largo del período evolutivo, así como ciertos datos clínicos que condicionan el resultado en los pacientes. Para este fin se ha utilizado el sistema de cotación cifrada propuesto por Constant y Murley¹⁸ para cuantifi-

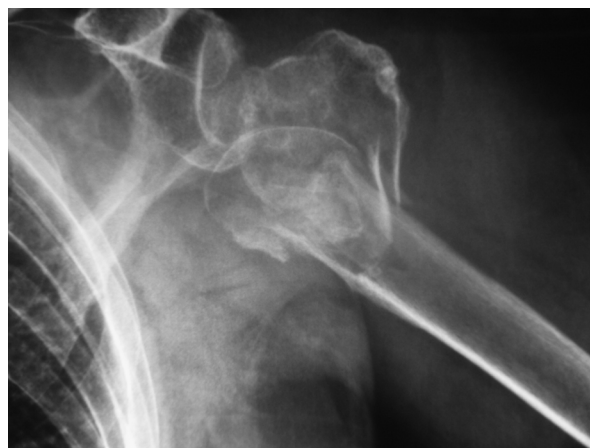

Figura 1. Fractura tipo C3 de hombro izquierdo.

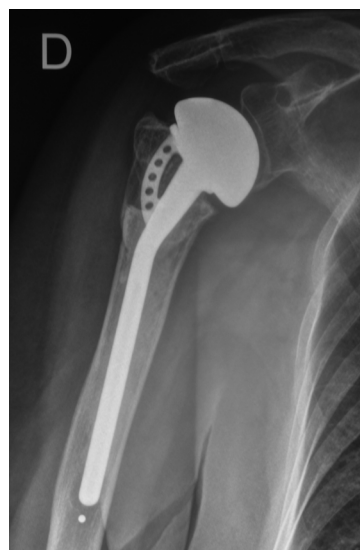

Figura 2. Hemiartroplastia de hombro derecho tipo Equinoxe en situación correcta.

car el resultado funcional de las lesiones de la articulación del hombro. Para la medición del parámetro fuerza de esta cotación se ha utilizado un dinamómetro electrónico como otros autores. Por último, se ha recogido el grado de satisfacción subjetiva de los pacientes en el momento de la revisión final de los casos.

Para el análisis de los datos obtenidos del estudio, se ha utilizado el programa estadístico SPSS 17.0 para Windows. Se ha recurrido a los Test de Kolmogorov-Smirnov y de Shapiro-Wilk para determinar si la distribución de los datos numéricos se ajustaba a la curva normal. Se han utilizado, así mismo, pruebas descriptivas de la muestra (parámetros estadísticos básicos, frecuencias en las variables cualitativas, etc.) para exponer las características de la misma. Al describir las medias, éstas han sido expresadas en todos los casos como “Media \pm Desviación Estándar”. De igual forma, se ha facilitado también el Error Estándar de la Media (e.e.m.) y el Intervalo de Confianza para la Media al 95 %, con el fin de completar la descripción. Para

efectuar los contrastes entre las distintas variables, se ha recurrido a una Comparación de Medias Independientes (T de Student), al Análisis de la Varianza de un Factor (Anova), a la Prueba del Chi-Cuadrado de Pearson y a las Correlaciones. También se han utilizado pruebas no paramétricas en aquellos casos en que la distribución de los datos numéricos no se adaptaba a la curva normal (Pruebas de Mann-Whitney y de Kruskal-Wallis). El valor de significación estadística aceptado ha sido de $p < 0,05$.

Resultados

La distribución de los datos no se ajustaba a la curva normal en ninguna de las variables numéricas, a excepción de la Puntuación del Movimiento de la cotación cifrada de Constant y Murley¹⁸.

La edad de los pacientes oscilaba entre 52 y 92 años, con un valor medio de $74,23 \pm 11,35$ (e.e.m.: 1,81) y un intervalo de confianza para la media al 95% de 70,58 – 77,96. Por grupos de edad, 5 correspondían al grupo A (12,8%), 6 al grupo B (15,4%) y los 28 casos restantes al grupo C (71,8%). Por lo que respecta al sexo, 5 de los pacientes eran varones (12,8%) y los 34 restantes eran mujeres (87,2%). El mecanismo de producción de la fractura era de baja energía en 35 casos (89,7%) y de alta energía en los 4 restantes (10,3%).

En 1 caso, el tratamiento quirúrgico fue efectuado en el mismo día en que se produjo la fractura. En los restantes casos, la fractura fue inmovilizada de forma provisional, siendo intervenida posteriormente. El retraso que sufrió dicha intervención osciló entre 1 día y 18 días, con un valor medio de $6,16 \pm 4,69$ (e.e.m.: 0,73) y un intervalo de confianza para la media al 95% de 5,09 - 7,23.

En todos los casos de la serie se utilizó para la intervención una vía de abordaje anterior delto-pectoral convencional para exponer la fractura. Seguidamente, se procedió a la extracción de la cabeza humeral, sustituyéndola por una hemiartroplastia cementada, con reanclaje de las tuberosidades al implante. En 32 ocasiones se utilizó una prótesis tipo Equinox (EXAC-TECH) (Fig. 2) y en los otros 7 pacientes se usaron otros tipos de prótesis.

El control radiográfico postoperatorio era correcto (prótesis implantada en situación adecuada) en 37 de los casos (94,9%) e incorrecto (prótesis mal posicionada) en los 2 restantes (5,1%). Entre los defectos observados en dicho control, se encontraron 2 casos de tuberosidades mal reducidas (5,1%).

El tiempo de seguimiento de los pacientes oscilaba entre 10 y 84 meses, con un valor medio de $25,14 \pm 20,78$ (e.e.m.: 3,19) y un intervalo de confianza para la media al 95% de 19,07 - 31,37.

Al revisar las complicaciones detectadas, éstas fueron observadas en 14 de los casos (35,9%), no encontrándose ninguna de ellas en los 25 restantes (64,1%). Se ha registrado reducción del espacio subacromial

durante el período evolutivo con la correspondiente sintomatología de síndrome subacromial en 5 de los casos (12,8%) (Fig. 3), consolidación viciosa de las tuberosidades en 2 casos (5,1%), reabsorción de las tuberosidades en 6 casos (15,4%) (Fig. 4), lesión del nervio circunflejo en 2 casos (5,1%), ascenso de la cabeza protésica en 8 casos (20,5%) (Fig. 5) y hundimiento de la prótesis en 1 caso (2,6%) (Fig. 6).

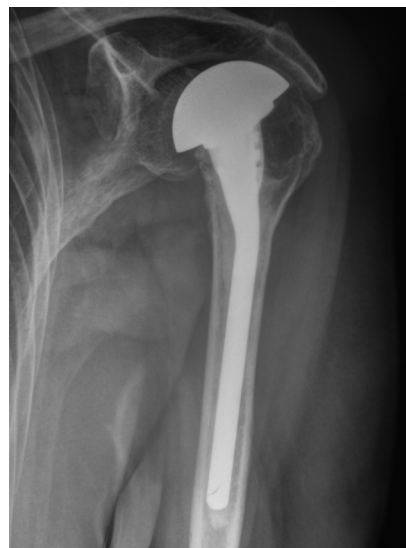

Figura 3. Hemiartroplastia de hombro izquierdo en el que se aprecia una reducción del espacio subacromial secundario a un ascenso de la cabeza protésica.

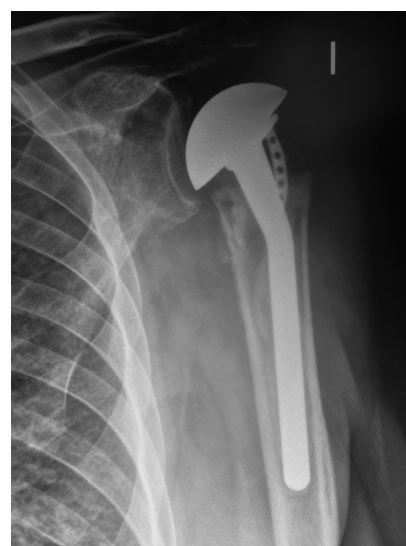

Figura 4. Reabsorción de las tuberosidades durante el período evolutivo de una hemiartroplastia de hombro izquierdo.

Al analizar el dolor manifestado por los pacientes en la fecha de la última revisión en consulta, hemos observado que 24 de ellos no presentaban dolor (61,5%), en 12 casos el dolor era leve (30,8%), en 2 era moderado (5,1%) y en el caso restante, el dolor era severo (2,6%).

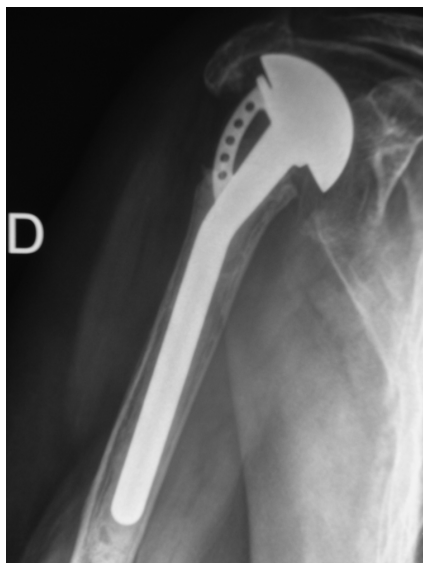


Figura 5. Ascenso marcado de la cabeza protésica de una hemiartroplastia de hombro derecho que impacta en la parte inferior del acromion.

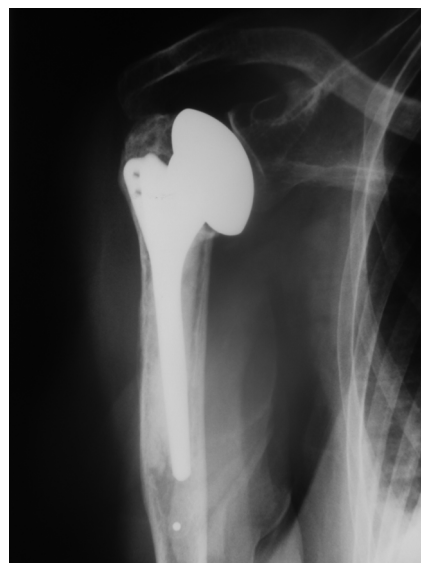

Figura 6. Hundimiento protésico en una hemiartroplastia de hombro derecho.

La Puntuación de Dolor de la cotación cifrada de Constant y Murley oscilaba entre 0 y 15 puntos, con un valor medio de $12,49 \pm 3,65$ (e.e.m.: 0,58) y un intervalo de confianza para la media al 95% de 11,03 - 13,91. La Puntuación de Actividad oscilaba entre 5 y 20 puntos, con un valor medio de $14,79 \pm 3,08$ (e.e.m.: 0,49) y un intervalo de confianza para la media al 95% de 13,69 - 15,85. La Puntuación del Movimiento oscilaba entre 6 y 32 puntos, con un valor medio de $18,46 \pm 6,45$ (e.e.m.: 1,03) y un intervalo de confianza para la media al 95% de 16,52 - 20,45. La Puntuación de la Fuerza oscilaba entre 0 y 17 puntos, con un valor medio de $9,62 \pm 4,76$ (e.e.m.: 0,76) y un intervalo de confianza para la media al 95% de 8,29 - 11,16. Por último, La Puntuación Total oscilaba entre 14 y 80 puntos, con un valor medio de $55,36 \pm 13,92$ (e.e.m.: 2,23) y un intervalo de confianza para la media al 95% de 51,39 - 59,31.

En cuanto a la satisfacción subjetiva de los pacientes, éstos estaban satisfechos con el resultado en 25 de los casos (64,1%), no del todo satisfechos en 8 de las ocasiones (20,5%) e insatisfechos en los 6 casos restantes (15,4%).

Al realizar los contrastes entre las distintas variables, hemos observado que tanto el factor Edad, como el mecanismo de producción de la fractura y la demora quirúrgica no han tenido ninguna influencia en los resultados de los pacientes ni en los distintos parámetros de la valoración funcional de Constant y Murley¹⁸.

En cuanto al factor Sexo, este ha tenido una ligera influencia en la evolución de los pacientes, con unos mejores resultados en general en las mujeres. Al revisar las complicaciones registradas, ha existido una mayor proporción de las mismas entre los pacientes varones, con una incidencia de estas en el grupo del 60% (3 de 5 casos) frente al 32,4% entre las mujeres

(11 de 34 casos) pero sin diferencias significativas. La sintomatología dolorosa subacromial se ha presentado en 2 de los 5 pacientes varones (40%) y en 3 de las 34 mujeres de la serie (8,8%) ($p = 0,052$; Chi-Cuadrado de Pearson; casi significativo) (Tabla I). Se han registrado lesiones del nervio circunflejo en 1 de los 5 varones (20%) y en 1 de las 34 mujeres de la serie (2,9%), sin que existan diferencias significativas. Por lo que se refiere a la consolidación viciosa de las tuberosidades, se ha producido en 1 de los 5 pacientes varones (20%) y en 1 de los 34 pacientes mujeres (2,9%), datos similares a los de la anterior complicación, sin diferencias significativas. En el resto de las posibles complicaciones tampoco han existido diferencias a destacar. El dolor y la satisfacción de los pacientes han sido también algo mejores entre las mujeres pero sin diferencias significativas. En cuanto a las distintas variables de la cotación cifrada de Constant y Murley¹⁸, aunque todas las cifras han sido más altas entre las mujeres, las diferencias existentes no han sido significativas en ninguno de los parámetros.

También hemos observado relación entre la situación del Control Radiográfico Postoperatorio y la evolución de las intervenciones, con mejores resultados entre los casos en que dicho control había sido correcto. Las complicaciones detectadas han sido más frecuentes en el grupo de casos en que el control radiográfico era incorrecto. Hemos observado que de los 2 casos en que el control era incorrecto, los 2 cursaron con alguna complicación en el período postoperatorio (100%). Sin embargo, de los 37 pacientes en que el control fue correcto, sólo 12 evolucionaron con algún tipo de complicación (32,4%) ($p = 0,052$; Chi-Cuadrado de Pearson; casi significativo) (Tabla I). Pasando revista a estas complicaciones, hemos observado que casi todas ellas

Tabla I. Correlación de variables.

VARIABLES	VARIABLES	VALOR ESTADÍSTICO*	PRUEBA UTILIZADA
Sexo	Reducción Espacio Subacromial (S. Subacromial)	<i>p = 0,052</i>	Chi Cuadrado de Pearson
Rx Control Postoperatorio	Complicaciones Detectadas	<i>p = 0,052</i>	Chi Cuadrado de Pearson
Rx Control Postoperatorio	Reducción Espacio Subacromial (S. Subacromial)	p = 0,000	Chi Cuadrado de Pearson
Rx Control Postoperatorio	Lesiones Nervio Circunflejo	p = 0,003	Chi Cuadrado de Pearson
Rx Control Postoperatorio	Consolidación Viciosa Tuberosidades	p = 0,000	Chi Cuadrado de Pearson
Rx Control Postoperatorio	Dolor Manifestado Paciente	p = 0,000	Chi Cuadrado de Pearson
Rx Control Postoperatorio	Satisfacción del Paciente	p = 0,003	Chi Cuadrado de Pearson
Rx Control Postoperatorio	Puntuación Constant Dolor	p = 0,008	Prueba de Mann-Whitney
Rx Control Postoperatorio	Puntuación Constant Actividad	p = 0,019	Prueba de Mann-Whitney
Rx Control Postoperatorio	Puntuación Constant Movimiento	p = 0,004	Prueba T de Student
Rx Control Postoperatorio	Puntuación Constant Fuerza	p = 0,024	Prueba de Mann-Whitney
Rx Control Postoperatorio	Puntuación Constant Total	p = 0,018	Prueba de Mann-Whitney

*Grado de Significación: en cursiva: casi significativo; en negrita: significativo.

han ocurrido con mayor frecuencia cuando el control radiográfico era incorrecto. La reducción del espacio subacromial sucedió en los 2 casos en que el control era incorrecto (100%) y en 3 de los 37 en que el control era correcto (8,1%) ($p = 0,000$; Chi-Cuadrado de Pearson; significativo) (Tabla I). Se registraron lesiones del nervio circunflejo en 1 de los 2 casos cuyo control radiográfico era incorrecto (50%) y sólo en 1 de los 37 en que el control postoperatorio era correcto (2,7%) ($p = 0,003$; Chi-Cuadrado de Pearson; significativo) (Tabla I). Lo mismo ocurrió con la consolidación viciosa de las tuberosidades. Esta secuela fue observada en los 2 casos en que el control era incorrecto (100%) y en ninguno de los 37 casos con control radiográfico correcto (0%) ($p = 0,000$; Chi-Cuadrado de Pearson; significativo) (Tabla I).

Al evaluar la situación clínica de los pacientes, el dolor ha sido mayor en general entre los pacientes cuyo control radiográfico había sido incorrecto. En los 2 casos de este grupo, en un paciente el dolor era moderado (50%) y en el otro caso el dolor era severo (50%). Frente a estos datos, en el grupo de pacientes con el control radiográfico correcto (37 casos), 24 no tenían dolor (64,9%); en 12, el dolor era leve (32,4%); y en el caso restante, moderado (2,7%). No se encontró ningún caso

con dolor severo ($p = 0,000$; Chi-Cuadrado de Pearson; significativo) (Tabla I). En cuanto a la satisfacción de los pacientes, ésta también fue mayor en el grupo de casos cuyo control postoperatorio era correcto. Mientras que en este grupo (37 casos), 25 estaban satisfechos (67,6%), 8 pacientes no estaban del todo satisfechos (21,6 %) y los 4 restantes, insatisfechos (10,8%), entre los pacientes en que el control era incorrecto, ambos estaban insatisfechos con el resultado obtenido ($p = 0,003$; Chi-Cuadrado de Pearson; significativo) (Tabla I). Respecto a los parámetros correspondientes a la valoración funcional de Constant y Murley¹⁸, los valores observados han sido siempre mejores en el grupo de casos en que el control radiográfico había sido correcto, con diferencias significativas en la mayoría de los parámetros. La Puntuación media del Dolor fue de 13,03 en los casos en que el control radiográfico era correcto y de 2,50 en aquellos en que dicho control era incorrecto ($p = 0,008$; Prueba de Mann-Whitney; significativo) (Tabla I). La Puntuación de la Actividad fue de 15,22 en los casos en que el control radiográfico era correcto y de 7,00 en los que el control era incorrecto ($p = 0,019$; Prueba de Mann-Whitney; significativo) (Tabla I). La Puntuación del Movimiento fue de 19,14 en los casos en que el control radiográfico era correcto

y de 6 en los que el control había sido incorrecto ($p = 0,004$; Prueba T de Student; significativo) (Tabla I). La Puntuación de la Fuerza fue de 10,05 en los casos en que el control radiográfico era correcto y de 1,50 en los que el control era incorrecto ($p = 0,024$; Prueba de Mann-Whitney; casi significativo) (Tabla I). Por último, la Puntuación Total media fue de 57,43 en los casos en que el control radiográfico era correcto y de 17,00 entre los pacientes cuyo control radiográfico era incorrecto ($p = 0,018$; Prueba de Mann-Whitney; significativo) (Tabla I).

Discusión

El tratamiento de las fracturas complejas del húmero proximal ha evolucionado de forma progresiva hacia un intento de conservación de la cabeza humeral³, aunque esto no siempre sea factible. En la actualidad, las decisiones terapéuticas se basan en la cuidadosa valoración del estado vascular de la cabeza humeral, de la calidad ósea de la misma, del tipo de fractura y de su grado de desplazamiento, de la edad del paciente y de su nivel de actividad física³. En estas fracturas, dependiendo de su morfología, puede verse comprometida la vascularización de la cabeza humeral. Este hecho es de enorme importancia, pues si ocurre, el riesgo de necrosis avascular de la cabeza se hace muy elevado. Cuando es así, la conservación de la cabeza humeral durante el tratamiento no es posible, teniendo que optarse entonces por prescindir de la misma y sustituirla por una prótesis de la cabeza humeral.

En fracturas complejas de húmero proximal tipos B o C de la clasificación de la AO/ASIF^{16,17}, algunos autores afirman que puede lograrse la conservación de la cabeza humeral, utilizando en su tratamiento una placa bloqueada¹⁹, añadiendo cuando sea necesario injerto óseo o cualquier sustitutivo del mismo²⁰. También se ha escrito que en las fracturas más complejas, debido al riesgo de isquemia de la cabeza humeral y de necrosis avascular de la misma, la hemiartroplastia del hombro puede ser el tratamiento de elección. Este procedimiento, aunque se ha demostrado que proporciona un buen alivio del dolor, no permite sin embargo lograr un arco amplio de movilidad articular ni una funcionalidad del hombro aceptable³.

Tradicionalmente, las indicaciones de la hemiartroplastia del hombro han sido las fracturas complejas del húmero proximal en 3 y 4 fragmentos y las fracturas-luxaciones del hombro (Fig. 1)²¹⁻²⁶, especialmente las que ocurren en pacientes de edad avanzada con hueso osteoporótico^{23-25,27,28}, con una calidad ósea deficiente que no soporta la fijación interna²⁷.

Respecto a los resultados de este procedimiento, cuando se realiza una hemiartroplastia en una fractura desplazada en 4 fragmentos en un paciente de edad avanzada, puede esperarse un buen alivio del dolor y una función correcta de la extremidad, pero la recuperación del balance articular (rango de movilidad) y

de la fuerza es menos predecible^{22,29}. En estudios recientes, los resultados de estas intervenciones han sido aceptables en general, aunque no tan buenos como en trabajos más antiguos^{24-26,30-34}. Otros muchos autores coinciden con los anteriores en el buen control del dolor pero con insuficiente recuperación de la movilidad articular cuando se tratan estas lesiones con hemiartroplastia^{21,23,35-39}. Mientras algunos autores han observado unos buenos resultados funcionales en sus series, para otros, dichos resultados han sido menos alentadores. Prakash y cols. (2002) aportaron una serie de 22 casos de fractura compleja del húmero proximal tratados con hemiartroplastia. Para estos autores, la mayoría de sus pacientes se encontraban sin dolor y satisfechos con el resultado de la intervención³². Mighell y cols. (2003) presentaron una serie de 72 fracturas complejas de húmero proximal tratadas con hemiartroplastia. Al analizar los resultados observaron que clínicamente el 93 % de los pacientes estaban sin dolor y satisfechos con el resultado obtenido y, en el aspecto radiográfico, en 58 casos se apreció que la reconstrucción de las tuberosidades era prácticamente anatómica²⁵. También otros trabajos apuntan que los resultados funcionales de la hemiartroplastia suelen ser en general satisfactorios, y estudios diversos muestran puntuaciones medias de la valoración cifrada de Constant y Murley de entre 55 y 70 puntos^{26,31,34}.

En otros trabajos, sin embargo, los resultados de las hemiartroplastias han sido menos alentadores. Kontakis y cols. (2008) revisaron 810 casos de hemiartroplastia de hombro en fracturas en 4 fragmentos y fracturas-luxaciones del húmero proximal. En dichos pacientes, aunque el dolor era leve o no existía, la valoración media de Constant era de tan sólo 56,63 puntos debido a la importante limitación de la movilidad y funcional que presentaban⁴⁰. En el mismo sentido, Kralinger y cols., en su artículo publicado en el año 2004, aportaron una serie de 167 casos de hemiartroplastia de hombro en fracturas de húmero proximal en 3 o 4 fragmentos. Estos autores observaron unos resultados satisfactorios en lo que se refiere al dolor postoperatorio pero no en la movilidad final que estaba limitada²⁶. Robinson y cols. (2003) revisaron de forma retrospectiva los resultados de su serie de artroplastias en fracturas de húmero proximal y encontraron una mejoría generalizada de la puntuación de Constant desde las 6 semanas a los 6 meses de la intervención quirúrgica, pero la mejoría posterior a este tiempo fue muy limitada. Al año de evolución, los pacientes presentaban un alivio del dolor razonable, aunque las puntuaciones funcionales fueron bajas, tanto en el arco de la movilidad como en la fuerza³³. Bosch y cols. (1998) aportaron una serie de 25 hemiartroplastias de hombro en fracturas complejas de húmero proximal. Al revisar sus resultados, observaron que en tan sólo el 44% de los casos los resultados fueron regulares, buenos o excelentes²³. Zyto y cols., en su trabajo publicado en el año

1998, presentaron una serie de 27 casos de fracturas de húmero proximal en 3 y 4 fragmentos, tratados todos ellos con hemiartroplastia de hombro²⁴. Analizando los datos del estudio, encontraron que la movilidad media de los hombros estaba restringida, con una abducción de 70°, una ante-pulsión de 70°, una rotación interna de 50° y una rotación externa de 45°. En 9 de los pacientes existía dolor moderado o severo y 8 de ellos referían incapacidad funcional importante. La conclusión de los autores es que los resultados habían sido desalentadores y llegaban a desaconsejar la utilización del método²⁴.

En nuestra serie, la puntuación media de la valoración de Constant y Murley¹⁸ era de 55,36 puntos. Revisando los distintos parámetros por separado, hemos observado que las cifras del dolor eran buenos (en más del 92 % de los casos no había dolor o era leve), pero eran francamente peores en lo que respecta a la movilidad (18,46 puntos de valoración sobre un total de 40) y a la fuerza (9,62 puntos sobre un total de 25), lo que coincide con lo observado en la bibliografía revisada. En cuanto al resultado subjetivo de los pacientes, el 64,1% de los casos estaban satisfechos con el resultado obtenido, el 20,5% no estaban del todo satisfechos, y en el 15,4% restante, los pacientes estaban insatisfechos con su situación.

Entre los factores que han podido influir en el resultado de nuestros pacientes, uno de ellos es el sexo de los mismos, con mejores resultados entre las mujeres, aunque sin diferencias significativas (ver Tabla I y capítulo de resultados).

También hemos observado una clara relación entre la situación del Control Radiográfico Postoperatorio y la evolución de las intervenciones, con mejores resultados en general entre los casos en que dicho control había sido correcto. Tanto las complicaciones detectadas como la situación clínica de los pacientes y las distintas cotaciones cifradas de la valoración funcional de Constant y Murley¹⁸, han sido mejores en este grupo de casos, con diferentes grados de significación (ver Tabla I

y apartado de resultados). Consideramos que esto es un hallazgo lógico y normal que no precisa de un mayor análisis. Como en la mayoría de las parcelas de nuestra especialidad, la técnica quirúrgica debe ser realizada de forma precisa por personal médico debidamente entrenado en este tipo de cirugía, normalmente exigente.

Las fracturas tipo C3 del húmero proximal son lesiones complejas en las cuales el tratamiento suele dar resultados inciertos. Consideramos, al igual que otros muchos autores^{21-27,29,30,32-36,38,40}, que su tratamiento de elección debe ser la hemiartroplastia. A pesar de esta recomendación, cuando estas lesiones se presentan en pacientes jóvenes y con vida activa, dada la importante limitación funcional que suele acompañar a este método de tratamiento, es "lícito" proponerles una reducción anatómica y osteosíntesis de la fractura con una placa bloqueada, explicándoles debidamente las posibles ventajas de la misma junto con el riesgo elevado de necrosis avascular que puede producirse. En una paciente de nuestra serie, de 50 años de edad, se decidió de común acuerdo asumir el riesgo de la necrosis. Durante el período postoperatorio, como era de esperar, la cabeza humeral evolucionó a esta situación, pero esto ocurrió cuando las tuberosidades estaban ya consolidadas de forma correcta. En ese momento, la complicación fue tratada con una prótesis anatómica de la cabeza humeral (para patología degenerativa) que evolucionó de forma muy satisfactoria, sin dolor y con una movilidad y función del hombro muy aceptables, encontrándose la paciente muy satisfecha con el resultado obtenido. En los últimos años, ha comenzado a utilizarse la prótesis invertida de hombro para el tratamiento de las fracturas más complejas en pacientes de edad avanzada⁴¹⁻⁴⁵, con resultados que mejoran los obtenidos con las hemiartroplastias. No podemos hacer comentarios sobre el uso de esta técnica en el campo de las fracturas pues no tenemos experiencia con la misma.

Bibliografía

1. Kristiansen B, y cols. Epidemiology of proximal humeral fractures. Acta Orthop Scand 1987; 58:75-7.
2. Helmy N, Hintermann B. New trends in the treatment of proximal humerus fractures. Clin Orthop Relat Res 2006; 442:100-8.
3. Nho SJ, Brophy RH, Barker JU, Cornell Ch N, MacGillivray JD. Innovaciones terapéuticas en las fracturas desplazadas del húmero proximal. J Am Acad Orthop Surg (Ed Esp) 2007; 6:90-104.
4. Lind T, Kroner K, Jensen J. The epidemiology of fractures of the proximal humerus: Arch Orthop Trauma Surg 1989; 108:285-7.
5. Koval KJ, Gallagher MA, Marsicano JG, Cuomo F, McShinaw A, Zuc-kerman JD. Functional outcome after minimally displaced fractures of the proximal part of the humerus. J Bone Joint Surg (Am) 1997; 79A:203-7.
6. Neer CS 2nd. Displaced proximal humeral fractures. Part II. Treatment of three-part and four-part displacement. J Bone Joint Surg (Am) 1970; 52A:1090-103.
7. Mills HJ, Horne G. Fractures of the proximal humerus in adults. J Trauma 1985; 25:801-5.
8. Zyto K. Non-operative treatment of comminuted fractures of the proximal humerus in elderly patients. Injury 1998; 29:349-52.
9. Gaebler C, McQueen MM, Court-Brown CM. Minimally displaced proximal humeral fractures: epidemiology and outcome in 507 cases. Acta Orthop Scand 2003; 74:580-5.
10. Wanner GA, y cols. Internal fixation of displaced proximal humeral fractures with two one-third tubular plates. J Trauma 2003; 54:536-44.

11. Keene JS, Huizenga RE, Engber WD, Rogers SC. Proximal humeral fractures: a correlation of residual deformity with long-term function. *Orthopedics* 1983; 6:173-8.
12. Leyshon RL. Closed treatment of fractures of the proximal humerus. *Acta Orthop Scand* 1984; 55:48-51.
13. Ko JY, Yamamoto R. Surgical treatment of complex fracture of the proximal humerus. *Clin Orthop Relat Res* 1996; 327:225-37.
14. Konrad G, y cols. Open reduction and internal fixation of proximal humeral fractures with use of the locking proximal humerus plate. Surgical technique. *J Bone Joint Surg (Am)* 2010; 92A (supl. 1, part 1): 85-95.
15. Naranja RJ Jr, Iannotti JP. Displaced three-and four-part proximal humeral fractures: evaluation and management. *J Am Acad Orthop Surg* 2000; 8:373-82.
16. Müller ME. Appendix A. The comprehensive classification of fractures of long bones. En: Müller ME, Allgöwer M, Schneider R, Willenegger H (editores): "Manual of Internal Fixation: Techniques Recommended by the AO-ASIF Group". Springer-Verlag, Berlin, Germany, 1991, pp. 118-25.
17. Müller ME, Nazarian S, Koch P, Schatzker J. The comprehensive classification of fractures of long bones. New York: Springer-Verlag; 1990.
18. Constant CR, Murley AH. A clinical method of functional assessment of the shoulder. *Clin Orthop Relat Res* 1987; 214:160-4.
19. Stroh PC, Kostler W, Sudkamp NP. Locking plate fixation of proximal humerus fractures. *Tech Shoulder Elbow Surg* 2005; 6:8-13.
20. Gerber C, Werner CML, Vienne P. Internal fixation of complex fractures of the proximal humerus. *J Bone Joint Surg (Br)* 2004; 86-B:848-55.
21. Compito CA, Self EB, Bigliani LU. Arthroplasty and acute shoulder trauma: reasons for success and failure. *Clin Orthop Relat Res* 1994; 307:27-36.
22. Goldman RT, Koval KJ, Cuomo F, Gallagher MA, Zuckerman JD. Functional outcome after humeral head replacement for acute three-and four-part proximal humeral fractures. *J Shoulder Elbow Surg* 1995; 4:81-6.
23. Bosch U, Skutek M, Fremerey RW, Tscherner H. Outcome after primary and secondary hemiarthroplasty in elderly patients with fractures of the proximal humerus. *J Shoulder Elbow Surg* 1998; 7:479-84.
24. Zyto K, Wallace WA, Frostick SP, Preston BJ. Outcome after hemiarthroplasty for three- and four-part fractures of the proximal humerus. *J Shoulder Elbow Surg* 1998; 7:85-89.
25. Mighell MA, Kolm GP, Collinge CA, Frankle MA. Outcomes of hemiarthroplasty for fractures of the proximal humerus. *J Shoulder Elbow Surg* 2003; 12:569-77.
26. Kralinger F, y cols. Outcome after primary hemiarthroplasty for fracture of the head of the humerus. A retrospective multicentre study of 167 patients. *J Bone Joint Surg (Br)* 2004; 86-B:217-9.
27. De Franco MJ, Brems JJ, Williams GR Jr, Iannotti JP. Evaluation and management of valgus impacted four-part proximal humerus fractures. *Clin Orthop Relat Res* 2006; 442:109-14.
28. Bastian JD, Hertel R. Osteosynthesis and hemiarthroplasty of fractures of the proximal humerus: outcomes in a consecutive case series. *J Shoulder Elbow Surg* 2009; 18:216-9.
29. Moeckel BH, Dines DM, Warren RF, Altchek DW. Modular hemiarthroplasty for fractures of the proximal part of the humerus. *J Bone Joint Surg (Am)* 1992; 74-A:884-9.
30. Becker R, Pap G, Machner A, Neumann WH. Strength and motion after hemiarthroplasty in displaced four-fragment fracture of the proximal humerus: 27 patients followed for 1-6 years. *Acta Orthop Scand* 2002; 73:44-9.
31. Boileau P, Krishnan SG, Tinsi L, Walch G, Coste JS, Mole D. Tuberosity malposition and migration: reasons for poor outcomes after hemiarthroplasty for displaced fractures of the proximal humerus. *J Shoulder Elbow Surg* 2002; 11:401-12.
32. Prakash U, McGurty DW, Dent JA. Hemiarthroplasty for severe fractures of the proximal humerus. *J Shoulder Elbow Surg* 2002; 11:428-30.
33. Robinson CM, Page RS, Hill RMF, Sanders DL, Court-Brown ChM, Wakefield AE. Primary hemiarthroplasty for treatment of proximal humeral fractures. *J Bone Joint Surg (Am)* 2003; 85A:1215-23.
34. Christoforakis JJ, Kontakis GM, Katonis PG, Stergiopoulos K, Hadjipavlou AG. Shoulder hemiarthroplasty in the management of humeral head fractures. *Acta Orthop Belg* 2004; 70:214-8.
35. Wretenberg P, Ekelund A. Acute hemiarthroplasty after proximal humerus fracture in old patients; a retrospective evaluation of 18 patients followed for 2-7 years. *Acta Orthop Scand* 1997; 68:121-3.
36. Levine WN, y cols. Humeral head replacement for proximal humeral fractures. *Orthopedics* 1998; 21:68-73.
37. Movin T, Sjöden GO, Ahrengart L. Poor function after shoulder replacement in fracture patients. A retrospective evaluation of 29 patients followed for 2-12 years. *Acta Orthop Scand* 1998; 69:392-6.
38. Boss AP, Hintermann B. Primary endoprosthesis in comminuted humeral head fractures in patients over 60 years of age. *Int Orthop* 1999; 23:172-4.
39. Misra A, Kapur R, Maffulli N. Complex proximal humeral fractures in adults: a systematic review of management. *Injury* 2001; 32:363-72.
40. Kontakis G, Koutras C, Tosounidis T, Giannoudis P. Aspects of current management. Early management of proximal humeral fractures with hemiarthroplasty. A systematic review. *J Bone Joint Surg (Br)* 2008; 90B:1407-13.
41. Cuff DJ, Pupello DR. Comparison of hemiarthroplasty and reverse shoulder arthroplasty for the treatment of proximal humeral fractures in elderly patients. *J Bone Joint Surg (Am)* 2013; 95A: 050-5.
42. Namdari S, Horneff JG, Baldwin K. Comparison of hemiarthroplasty and reverse arthroplasty for the treatment of proximal humeral fractures. A systematic review. *J Bone Joint Surg (Am)* 2013; 95A:1701-8.
43. Acevedo DC, Van Beek C, Lazarus MD, Williams GR, Abboud JA. Reverse shoulder arthroplasty for proximal humeral fractures: update on indications, technique, and results. *J Shoulder Elbow Surg* 2014; 23:279-89.
44. Anakwenze OA, Zoller S, Ahmad ChS, Levine WN. Reverse shoulder arthroplasty for acute proximal humerus fractures: a systematic review. *J Shoulder Elbow Surg* 2014; 23:e73-e80.
45. Chalmers PN, y cols. Reverse shoulder arthroplasty for acute proximal humeral fracture: comparison to open reduction-internal fixation and hemiarthroplasty. *J Shoulder Elbow Surg* 2014; 23:197-204.