

# Actualización en el tratamiento de la cadera degenerativa en el adulto joven.

J. SANZ REIG, F. MARTÍNEZ LÓPEZ.

SERVICIO DE CIRUGÍA ORTOPÉDICA Y TRAUMATOLOGÍA. HOSPITAL UNIVERSITARIO SANT JOAN D' ALACANT.

**Resumen.** El tratamiento de la patología degenerativa de la cadera en el adulto joven es un desafío para el cirujano ortopeda dadas las expectativas de función y calidad de vida que solicitan estos pacientes. En la última década se ha experimentado un cambio hacia la implantación de técnicas quirúrgicas de preservación de la articulación. La selección adecuada de los pacientes candidatos a estas técnicas nos permitirá obtener excelentes resultados y retrasar la necesidad de la cirugía protésica. La prótesis total de cadera sigue siendo la técnica de elección en los pacientes jóvenes con enfermedad degenerativa moderada o severa, aunque es necesario una mejora en los biomateriales y pares de fricción para aumentar la supervivencia del implante y la percepción de calidad de vida por parte del paciente.

## Contemporary concepts in the treatment of young patients with hip osteoarthritis.

**Summary.** The orthopaedic treatment of young patients with hip osteoarthritis is a challenge for the orthopaedic surgeon, as young patients have higher expectation for function and quality of life. Surgical treatment has evolved to joint preservation surgery in the past decade. The proper selection of patients for these techniques allows us to obtain excellent results and delay the need for prosthetic surgery. Total hip replacement is the technique of choice in young patients with moderate or severe hip osteoarthritis. Improvement in biomaterials and bearing surfaces are required to improve the prosthesis survival rates and the quality of life of these patients.

---

Correspondencia:

J Sanz Reig

Servicio de Cirugía Ortopédica y Traumatología

Hospital Universitario Sant Joan d' Alacant

Ctra. Nnal. 332, Alacant-Valencia, s/n

03550 Sant Joan d'Alacant.

España.

javisanz@coma.es

### Introducción

La prótesis total de cadera ha sido el tratamiento de elección en la patología degenerativa avanzada de la cadera con independencia de la edad del paciente. Sin embargo, estamos asistiendo a una evolución constante de técnicas quirúrgicas que intentan preservar la articulación coxofemoral y frenar la evolución del proceso degenerativo. Las modificaciones en las técnicas de osteotomía pélvica y el desarrollo en el tratamiento de los procedimientos intracapsulares como la luxación segura o la artroscopia de cadera, abren una puerta a la posibilidad de tratar secuelas de patologías de la infancia

como la displasia de cadera, epifisiolisis o enfermedad de Perthes, preservando la articulación. Por otro lado, los estudios publicados por Ganz<sup>1</sup> y Leunig<sup>2</sup> sobre el choque femoroacetabular han establecido la hipótesis que se trate de un proceso pre-artrítico de la cadera en el paciente joven y que su tratamiento permitiría frenar la evolución a una cadera degenerativa sin más solución que la cirugía protésica.

El tratamiento de la patología de cadera en el adulto joven plantea al cirujano ortopédico un reto en el tratamiento de pacientes que nos exigen mantener niveles de actividad física que van más allá de actividades cotidianas y de ocio diario.

El objetivo de la presente actualización es describir los procesos patológicos más comunes en la cadera dolorosa del adulto joven y revisar su tratamiento. Es importante indicar que en la revisión bibliográfica se detecta una falta de estudios de evidencia científica de alta calidad, dado que la mayoría de los estudios referidos presentan un nivel de evidencia IV.

## Etiología

La articulación coxofemoral se encuentra en una situación de vulnerabilidad para la progresión de la patología degenerativa. Sobre ella actúan factores sistémicos (edad, sexo, raza, genética) y factores locales (obesidad, actividad física, alteraciones estructurales, debilidad muscular) responsables de la progresión degenerativa articular<sup>3</sup>.

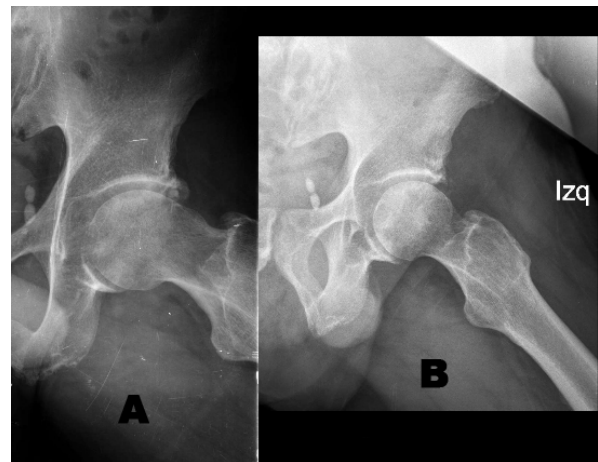
Existe un consenso general que la degeneración articular de la cadera se produce por alteración mecánica, y que la sobrecarga sobre el borde acetabular de manera repetida y crónica conduce a la artrosis de cadera<sup>4,5</sup>. Entre las patologías más frecuentes se encuentra el choque femoroacetabular, la displasia de cadera, enfermedad de Perthes y epifisiolisis. También se añade la necrosis avascular de la cabeza femoral con el riesgo de colapso y degeneración articular.

Actualmente se distinguen dos mecanismos de sobrecarga mecánica. Por un lado el déficit de cobertura acetabular produce un exceso de presión sobre la región anterolateral del reborde acetabular y del labrum, dando lugar a lesiones del labrum y del cartílago articular, con progresión hacia la degeneración articular<sup>6</sup>. Por otro, la alteración anatómica en el reborde acetabular y/o la cabeza femoral, que en posiciones de flexión y rotación interna, producen un pinzamiento articular que conduce a la lesión del labrum y del cartílago articular<sup>7,8</sup>.

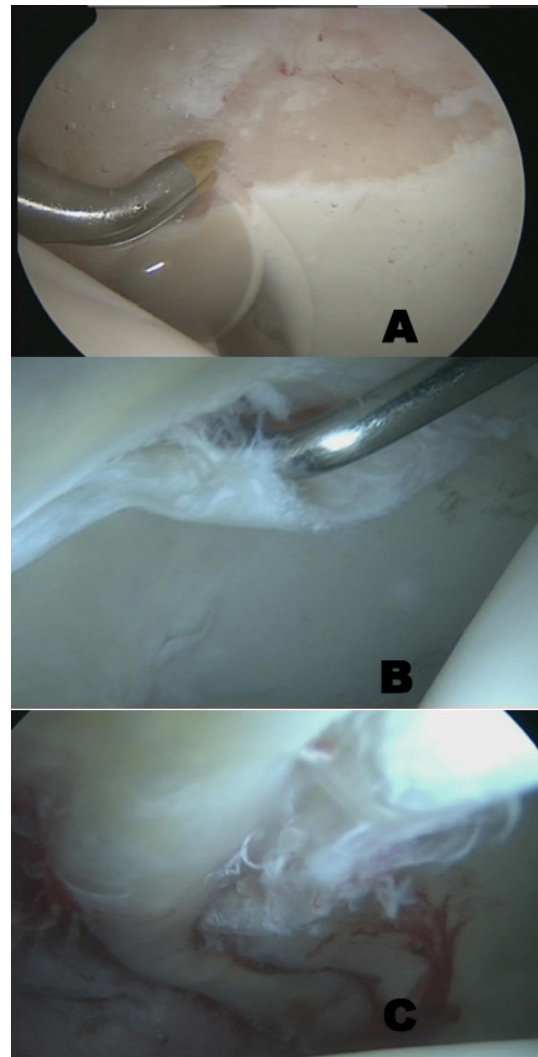
## El Choque Femoroacetabular

El choque femoroacetabular (CFA) es el mecanismo más común descrito en la literatura que conduce a la lesión del labrum y del cartílago articular en la cadera no displásica del paciente joven. Su relación con la actividad deportiva en la que se producen movimientos de flexión-aducción-rotación interna y combinados es cada vez mayor. En el tratamiento se han descrito diferentes técnicas quirúrgicas para corregir la deformidad y tratar las lesiones del labrum y del cartílago articular, desde la luxación segura con exposición amplia de la articulación, el abordaje anterior mínimamente invasivo y la cirugía artroscópica de cadera<sup>7,9-11</sup>. La luxación segura constituye la técnica de referencia en el tratamiento del CFA aunque recientes revisiones sistemáticas que la comparan con la cirugía artroscópica de cadera ponen en duda su superioridad<sup>12,13</sup>.

La artroscopia de cadera ha experimentado un significativo crecimiento en el tratamiento del CFA como técnica quirúrgica en la última década (Figs. 1 y 2). Sin embargo se describen resultados inferiores cuando las lesiones son avanzadas y establecer su límite es un desafío en la práctica clínica diaria<sup>14</sup>. Son factores de mal pronóstico para realizar una artroscopia de cadera la edad mayor de 50 años, altura articular radiológica menor de 2 mm<sup>15</sup>, daño condral avanzado (*Outerbridge* 2 o mayor) en la zona de carga<sup>16</sup>, grado radiológico de



**Figura 1.** Varón de 32 años. Choque femoroacetabular. **A:** proyección axial preoperatoria con lesión tipo CAM y calcificaciones en reborde acetabular. **B:** proyección axial postoperatoria con osteoplastia femoral y exéresis calcificaciones acetabulares mediante cirugía artroscópica.



**Figura 2.** Lesiones intraarticulares detectadas con cirugía artroscópica de cadera en choque femoroacetabular. **A:** lesión cartilaginosa de espesor completo. **B:** rotura del labrum. **C:** lesión de la unión condrolabral. (Cortesía del Dr J Más Martínez de Traumatología Vistahermosa).

artrosis Tönnis 2-3<sup>17</sup>, lesiones condrales en cabeza femoral, edema o quistes subcondrales o una traslación de la cabeza hacia posterior.

### Déficit cobertura acetabular

Los procedimientos quirúrgicos para corregir el déficit de cobertura acetabular se dividen en dos grandes grupos: técnicas de aumentación o técnicas de reorientación. En los últimos años, las técnicas de aumentación se han ido abandonando por el beneficio que proporcionan las técnicas de reorientación al incrementar el área de cartílago articular para el soporte en la transmisión de cargas<sup>18</sup>. Si bien el objetivo de las técnicas de reorientación es mejorar la alteración estructural y biomecánica de la cadera y frenar la evolución del proceso degenerativo, son técnicas quirúrgicas de difícil ejecución, donde la experiencia es importante para obtener buenos resultados y que precisan de centros especializados y una curva de aprendizaje para evitar complicaciones<sup>19,20</sup>.

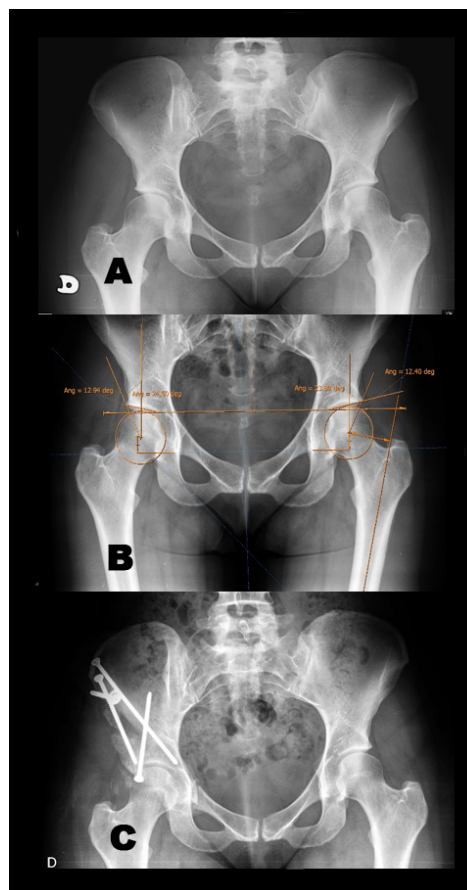
Una selección adecuada de los pacientes candidatos a una osteotomía pélvica es fundamental para un buen resultado a largo plazo (Fig. 3). Se establecen como criterios de indicación quirúrgica la cadera sintomática con un ángulo centro borde entre 10° y 30°, grado radiológico de artrosis Tönnis 0-1, edad entre 18 y 45 años, y mejoría de la congruencia articular en la radiografía AP en abducción de cadera<sup>21-23</sup>.

El tratamiento de las lesiones del labrum, remodelación de la cabeza femoral, osteoplastia femoral, alargamiento cuello femoral, avance del trocánter mayor y osteotomía femoral proximal, son técnicas que complementan la osteotomía pélvica y deben asociarse para conseguir una mejoría en el dolor y la función de la articulación de la cadera<sup>4,24</sup>.

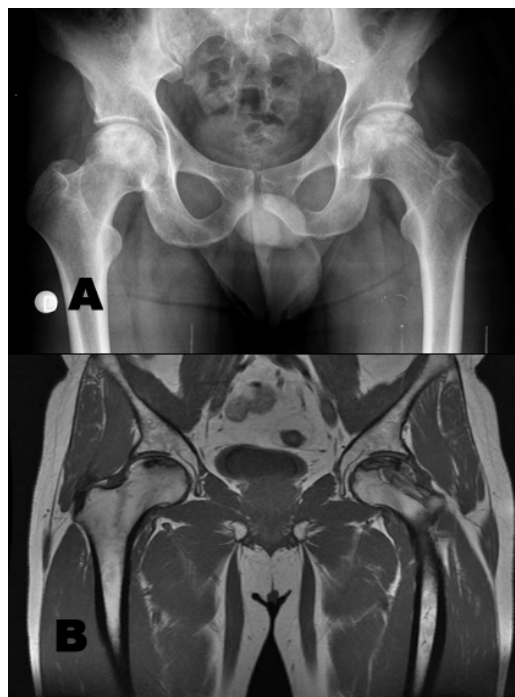
En cuanto a los resultados se describen complicaciones entre el 6%<sup>19</sup> y el 15%<sup>22</sup>, supervivencia de la articulación tomando como punto final la conversión a prótesis total del 81,6% a 9,2 años<sup>23</sup>, y progresión radiológica de la degeneración articular del 3% a 3,2 años al 33% a 11,3 años<sup>24</sup> de los pacientes.

### Necrosis avascular de la cabeza femoral

La necrosis avascular de la cabeza femoral presenta su pico de incidencia entre la tercera y cuarta década de la vida, con una evolución natural hacia el colapso articular. De etiología desconocida, el consumo de corticoides, alcohol, traumatismos o alteraciones de la coagulación se incluyen como factores de riesgo. El tamaño y localización de la lesión son factores pronósticos de progresión de la enfermedad. Se describen múltiples opciones terapéuticas previas al colapso, aunque algunas de eficacia controvertida. En ausencia de colapso articular, la cirugía de preservación de la cabeza femoral es obligada. La técnica quirúrgica más extendida es la descompresión de la cabeza femoral



**Figura 3.** Mujer de 28 años. Defecto cobertura acetabular. **A:** proyección anteroposterior de pelvis preoperatoria. **B:** planificación preoperatoria. **C:** proyección anteroposterior de pelvis tras osteotomía periacetabular.



**Figura 4.** Varón de 36 años. Necrosis avascular cabeza femoral bilateral. **A:** proyección anteroposterior de pelvis con necrosis avascular derecha tratada con perforaciones e izquierda pendiente tratamiento. **B:** corte coronal en RNM con imagen de necrosis avascular derecha con trayecto de perforaciones óseas y necrosis avascular izquierda.

mediante perforaciones (Fig. 4), que se pueden suplementar con proteínas morfogenéticas o células madre. Las técnicas de injerto óseo bien vascularizado o no, o las osteotomía desrotadoras son técnicas muy complejas y con resultados dispares en la literatura. Las terapias con células madre presentan a corto plazo resultados esperanzadores<sup>25,26</sup>. Actualmente el tratamiento de elección no está definido y son necesarios estudios bien diseñados y a largo plazo. En presencia de colapso articular se debe plantear la cirugía protésica<sup>27,28</sup>.

### Enfermedad degenerativa avanzada

En ocasiones la patología degenerativa de cadera se presenta en estadios avanzados en los que sólo la cirugía protésica tiene su indicación. Los excelentes resultados de esta técnica quirúrgica en cualquier grupo de edad está más que documentada en la literatura (Fig. 5). Sin embargo, en pacientes jóvenes se debe tener en cuenta las alteraciones en la masa ósea y/o estructura femoral proximal y/o acetabular, disimetrías y obesidad. La reproducibilidad de la técnica quirúrgica y la versatilidad de los implantes con respecto a los pares de fricción, tamaño de los vástagos y diferentes opciones para los insertos (con ceja, con *offset* o constreñidos); son ventajas del procedimiento quirúrgico. Por otro lado, la luxación, infección, disimetría postquirúrgica, la reducción de la masa ósea en el fémur proximal con el tiempo, la supervivencia de la prótesis y la percepción por parte del paciente de limitación en su calidad de vida diaria, son inconvenientes a tener en cuenta<sup>4,29</sup>.

La prótesis de cadera de superficie experimentó un resurgir en la pasada década con el desarrollo de nuevos materiales y sus ventajas teóricas de preservación de la masa ósea femoral proximal, una transferencia de cargas más fisiológica, una mejor reproducción de la biomecánica normal de la cadera, una tasa de luxación muy baja y una facilidad en el procedimiento de revisión futura. Aunque el mayor énfasis se realizó en la gran actividad física que permitía mantener y mejor percepción de calidad de vida<sup>30</sup>. Pero también presentaba inconvenientes al tratarse de una técnica quirúrgica muy exigente, la falta de modularidad, las limitaciones para corregir la disimetría preoperatoria, la fractura femoral y los problemas con el par metal-metal. La selección adecuada del paciente es fundamental para un buen resultado sin complicaciones, excluyendo a pacientes con deformidad ósea femoral y acetabular, disimetrías mayores de 1 cm, patología renal y mujeres en edad fértil; dada la excreción urinaria de los metales y su capacidad para atravesar la barrera placentaria. Actualmente el candidato ideal (Fig. 6) sería un varón, con disimetría menor de 1 cm y diagnóstico de coxartrosis<sup>29</sup>.

El uso de vástagos cortos conservadores tras los excelentes resultados de las prótesis de apoyo metafisario proximal permitirían una fijación proximal primaria sin necesidad de una prolongación diafisaria del vásta-

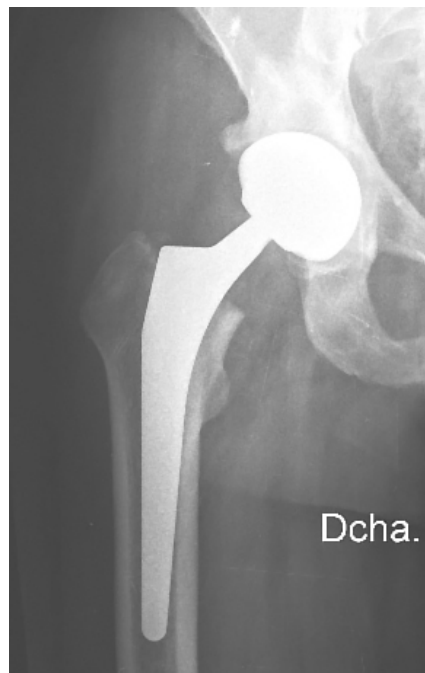

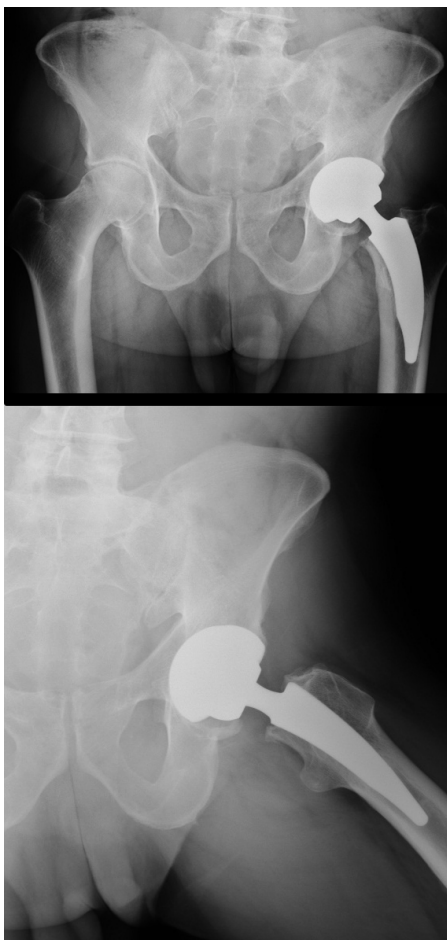
Figura 5. Varón de 46 años. Prótesis total de cadera convencional. Codo y vástago no cementados. Cabeza femoral 32; Par cerámica-cerámica.

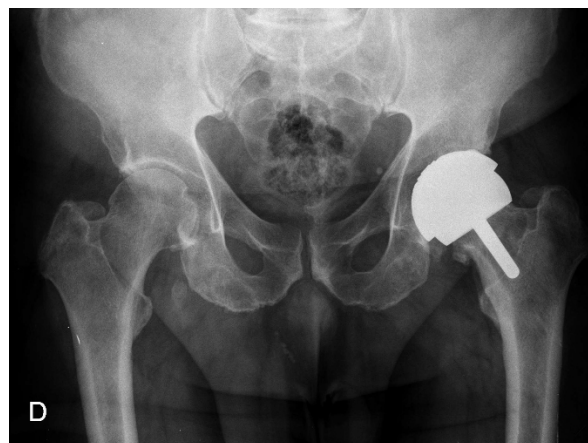

Figura 6. Varón de 48 años. Prótesis total de cadera de superficie.

go (Fig. 7). De ese modo se evitarían los problemas de dolor en muslo y los fenómenos de remodelación que acompaña. La adecuada calidad ósea es fundamental para un buen anclaje del vástago y debe ser determinada intraoperatoriamente. No están indicados en alteraciones estructurales del fémur proximal como la *coxa brevis*, *coxa vara* y antetorsión femoral patológica<sup>31,32</sup>.

Los resultados en implantes cementados y no cementados en pacientes jóvenes con coxartrosis muestran tasas elevadas de osteolisis, atribuidas al desgaste del inserto de polietileno convencional que conduce al fracaso del implante<sup>33</sup>.



**Figura 7.** Varón de 40 años. Prótesis total de cadera con vástago corto. (Cortesía del Dr J Más Martínez de Traumatología Vistahermosa).

La mejora en los biomateriales y el uso de nuevos pares de fricción (cerámica, polietileno entrecruzado y metal), con mejores resultados disminuyendo el desgaste in vitro, deberían mejorar la supervivencia del implante y la percepción de calidad de vida, aunque son necesarios estudios con mayor número de pacientes y a largo plazo<sup>34-38</sup>.

### **Conclusiones**

La selección adecuada del paciente es fundamental para la obtención de un buen resultado clínico y funcional. Si el paciente es candidato para realizar una técnica de preservación de la cadera, habría que informar sobre los beneficios y complicaciones de la intervención quirúrgica, para establecer qué técnica quirúrgica es la mejor indicada. Y cuánto tiempo podría retrasar la cirugía protésica. En casos de enfermedad avanzada, la cirugía protésica continúa siendo la técnica indicada. En cualquiera de los dos escenarios, conocer las expectativas reales del paciente con respecto a su nivel de actividad tras la cirugía, es fundamental para conseguir no solo un buen resultado clínico, sino también, un alto grado de satisfacción del paciente.

### **Agradecimientos**

*Al Dr J Más Martínez de Traumatología Vistahermosa por su aportación al trabajo con la cesión de las figuras.*

## Bibliografía

1. Ganz R, Leunig M, Leunig-Ganz K, Harris WH. The etiology of osteoarthritis of the hip: an integrated mechanical concept. *Clin Orthop Relat Res* 2008; 466:264-72.
2. Leunig M, Beaulé PE, Ganz R. The concept of femoroacetabular impingement: current status and future perspectives. *Clin Orthop Relat Res* 2009; 467: 616.
3. Felson DT. Risk factors for osteoarthritis: understanding joint vulnerability. *Clin Orthop Relat Res* 2004; 427:S16-21.
4. Clohisy, J.C., Beaulé, P.E., O'Malley, A., y cols. AOA symposium. Hip disease in the young adult: current concepts of etiology and surgical treatment. *J Bone Joint Surg Am* 2008; 90:2267-81.
5. Millis MB, Murphy SB. Periacetabular osteotomy. En: Callaghan JJ, Rosenberg AG, Rubash HE, editores. *The adult hip*. 2º ed. vol 1. Philadelphia: Lippincott, Williams and Wilkins; 2007. p 795-815.
6. Murphy SB, Ganz R, Muller ME. The prognosis in untreated dysplasia of the hip. A study of radiographic factors that predict the outcome. *J Bone Joint Surg Am* 1995; 77:985-9.
7. Ganz R, Parvizi J, Beck M, Leunig M, Notzli H, Siebenrock KA. Femoroacetabular impingement: a cause for osteoarthritis of the hip. *Clin Orthop Relat Res* 2003; 417:112-20.
8. Lavigne M, Parvizi J, Beck M, Siebenrock KA, Ganz R, Leunig M. Anterior femoroacetabular impingement: part I. Techniques of joint preserving surgery. *Clin Orthop Relat Res* 2004; 418:61-6.
9. Bedi A, Kelly BT. Femoroacetabular Impingement. *J Bone Joint Surg Am* 2013; 95:82-92.
10. Ribas M, Vilarrubias JM, Ginebreda I, Silberberg J, Lea J.I. Atrapamiento o choque femoroacetabular. *Rev Esp Cir Ortop Traumatol* 2005; 49:390-403.
11. Marin O, director. Choque femoroacetabular. Madrid: Fundación Mapfre. Ediciones Díaz de Santos; 2010.
12. Botser IB, Smith TW Jr, Nasser R, Domb BG. Open surgical dislocation versus arthroscopy for femoroacetabular impingement: a comparison of clinical outcomes. *Arthroscopy* 2011; 27:270-8.
13. Domb BG, Stake CE, Botser IB, Jackson TJ. Surgical dislocation of the hip versus arthroscopic treatment of femoroacetabular impingement: a prospective matched-pair study with average 2-year follow-up. *Arthroscopy* 2013; 29:1506-13.
14. Mella C, Núñez A, Villalón I, Díaz C. Artroscopia y Artrosis de Cadera: ¿Dónde están los límites?. *Artroscopia* 2012; 19:81-9.
15. Konan S, Rayan F, Meermans G, Witt J, Haddad FS. Validation of the classification system for acetabular chondral lesions identified at arthroscopy in patients with femoroacetabular impingement. *J Bone Joint Surg Br* 2011; 93:332-6.
16. Tönnis D. Normal values of the hip joint for the evaluation of x-rays in children and adults. *Clin Orthop Relat Res* 1976; 119:39-47.
17. Philippon MJ, Briggs KK, Carlisle JC, Patterson DC. Joint space predicts THA after hip arthroscopy in patients 50 years and older. *Clin Orthop Relat Res* 2013; 471:2492-6.
18. Leunig M, Ganz R. The evolution and concepts of joint-preserving surgery of the hip. *Bone Joint J* 2014; 96:5-18.
19. Zaltz I, Baca G, Kim YJ, Schoenecker P, Trousdale R, Sierra R, y cols. Complications associated with the periacetabular osteotomy: a prospective multicenter study. *J Bone Joint Surg Am* 2014; 96:1967-74.
20. Clohisy JC, Nunley RM, Curry MC, Schoenecker PL. Periacetabular osteotomy for the treatment of acetabular dysplasia associated with major aspherical femoral head deformities. *J Bone Joint Surg Am* 2007; 89:1417-23.
21. Yasunaga Y, Yamasaki T, Ochi M. Patient selection criteria for periacetabular osteotomy or rotational acetabular osteotomy. *Clin Orthop Relat Res* 2012; 470:3342-54.
22. Matheny T, Young-Jo K, Zurakowski D, Matero C, Millis M. Intermediate to Long-Term results following the Bernese periacetabular osteotomy and predictors of clinical outcome. *J Bone Joint Surg Am* 2009; 91:2113-23.
23. Troelsen A, Elmengaard B, Soballe K. Medium-Term Outcome of periacetabular osteotomy and predictors of conversion to total hip replacement. *J Bone Joint Surg Am* 2009; 91:2169-79.
24. Clohisy JC, Schutz AL, St John L, Schoenecker PL, Wright RW. Periacetabular osteotomy. A systematic literature review. *Clin Orthop Relat Res* 2009; 467:2041-52.
25. Cuervas-Monsa M, Narbona J, Laguna R, Vaquero J. Implante de concentrado de médula ósea autógeno en el tratamiento de la necrosis isquémica de cabeza femoral: evolución clínica al segundo año de seguimiento de un estudio prospectivo no controlado. *Rev Esp Cir Ortop Traumatol* 2013; 57:106-10.
26. Lau RL, Perruccio AV, Evans HM, Mahomed SR, Mahomed NN, Gandhi R. Stem cell therapy for the treatment of early stage avascular necrosis of the femoral head: a systematic review. *BMC Musculoskelet Disord* 2014; 15:156.
27. Zalavras CG, Lieberman JR. Osteonecrosis of the femoral head: evaluation and treatment. *J Am Acad Orthop Surg* 2014; 22:455-64.
28. Banerjee S, Issa K, Pivec R, Kapadia BH, Khanuja HS, Mont MA. Osteonecrosis of the hip: treatment options and outcomes. *Orthop Clin North Am* 2013; 44:463-76.
29. Polkowski GG, Callaghan JJ, Mont MA, Clohisy JC. Total hip arthroplasty in the very young patient. *J Am Acad Orthop Surg* 2012; 20:487-97.
30. Barrack RL, Ruh EL, Berend ME, Della Valle CJ, Engh CA, Parvizi J y cols. Do young, active patients perceive advantages after surface replacement compared to cementless total hip arthroplasty? *Clin Orthop Relat Res* 2013; 471:3803-13.
31. Gruner A, Heller K. Patient selection for shorter femoral stems. *Orthopedics* 2015; 38:S27-S32.
32. Valverde-Mordt C, Valverde-Belda D. Prótesis femorales conservadoras. Vástagos cortos. *Rev esp cir ortop traumatol*. 2012; 56:72-9.
33. Daras M, Macaulay W. Total hip arthroplasty in young patients with osteoarthritis. *Am J Orthop* 2009; 38:125-9.
34. Dorey FJ. Survivorship analysis of surgical treatment of the hip in young patients. *Clin Orthop Relat Res* 2004; 418:23-8.
35. Rohrl S, Nivbrant B, Minggao L, Hewitt B. In vivo wear and migration of highly cross-linked polyethylene cups: a radiostereometry analysis study. *J Arthroplasty* 2005; 20:409-13.
36. Mehmood S, Jinnah RH, Pandit H. Review on ceramic-on-ceramic total hip arthroplasty. *J Surg Orthop Adv* 2008; 17:45-50.
37. Kamath AF, Prieto H, Lewallen DG. Alternative bearings in total hip arthroplasty in the young patient. *Orthop Clin of North Am* 2013; 44:451-62.
38. Issa K, Pivec R, Kapadia BH, Banerjee S, Mont MA. Osteonecrosis of the femoral head: the total hip replacement solution. *Bone Joint J* 2013; 95:46-50.