

Estudio de las deformidades de la columna vertebral mediante la topografía de superficie de la espalda basada en luz estructurada.

L. PINO ALMERO ¹, MF. MÍNGUEZ REY ¹⁻², R.M. CIBRIÁN ORTIZ DE ANDA ³, M.R. SALVADOR PALMER ³, F.J. LÓPEZ DE LA O ³, F. GOMAR SANCHO ¹⁻².

¹ SERVICIO DE CIRUGÍA ORTOPÉDICA Y TRAUMATOLOGÍA. HOSPITAL CLÍNICO UNIVERSITARIO. VALENCIA. ² DEPARTAMENTO DE CIRUGÍA. FACULTAD DE MEDICINA. UNIVERSIDAD DE VALENCIA. ³ UNIDAD DE BIOFÍSICA. DEPARTAMENTO DE FISIOLÓGIA. FACULTAD DE MEDICINA. UNIVERSIDAD DE VALENCIA.

Resumen. Actualmente, la prueba “gold estándar” para el diagnóstico de la escoliosis y otras deformidades de la columna vertebral es la radiografía de raquis completo (ángulo de Cobb), pero este método presenta una serie de limitaciones ya que no caracteriza completamente la deformidad tridimensional del raquis y puede conllevar, en dosis repetidas, graves riesgos para la salud. Por estos motivos, se presenta un nuevo método óptico, no invasivo, de topografía de superficie de espalda basada en luz estructurada para el estudio de las deformidades vertebrales, que permite cuantificar las asimetrías de la forma de la espalda en los tres planos del espacio mediante tres variables topográficas: DHOPI, POTSI y PC. Esta técnica puede tener gran utilidad clínica como complementaria al estudio radiográfico.

Study of spinal deformities by surface topography of the back based structured light.

Summary. Currently the gold standard test for the diagnosis of scoliosis and other spinal deformities is the full-spine radiograph (Cobb angle). However this method has a number of limitations since it does not fully characterize the three-dimensional deformation of the spine resulting in some cases, in unnecessary repeated doses, which could cause serious health risks. Therefore, a new non-invasive optical method to assess the topography of the back has been developed. This method is based on structured light and it has been used in this study to evaluate spinal deformities. The method quantifies the asymmetry of the back in three planes of space using three topographic variables: DHOPI, POTSI and PC. This technique might be of the greatest clinical utility as a complementary method to the radiographic study.

Correspondencia:
Laura Pino Almero
Hospital Clínico Universitario de Valencia
Avda. Blasco Ibáñez nº 17
46010 Valencia.
España.
laupialm@yahoo.es

Introducción

Dentro de las deformidades de la columna vertebral, la más frecuente es la escoliosis. Clásicamente la escoliosis se ha definido como una desviación lateral de la línea normal vertical de la columna vertebral, que cuando es cuantificada con el método de Cobb en una radiografía de raquis completo tiene un valor mayor de

10°, pero en realidad se trata de una deformidad tridimensional¹ debida a un movimiento anormal del raquis en tres planos:

- **Sagital:** En este plano se produce una extensión intervertebral que conduce a una lordosis del segmento escoliótico.

- **Frontal:** Tiene lugar una inclinación vertebral lateral.

- **Axial:** Se produce una rotación de las vértebras afectadas que da lugar a una asimetría en la posición de sus pedículos.

Esta deformidad se manifiesta externamente en forma de una asimetría de la superficie de la espalda y la caja torácica, resultante de una diferencia de altura de

los hombros, pliegues axilares y cintura pélvica, una prominencia asimétrica de las escápulas, la aparición de la denominada giba costal, a nivel de la convexidad de la curva, y de un aumento o disminución de la cifosis torácica y la lordosis lumbar fisiológica (Fig. 1). Esta manifestación clínica visible de la escoliosis es lo que más suele preocupar al paciente y sus familiares y suele tratarse del motivo de consulta. Esta deformidad superficial de la espalda aunque, salvo en casos muy graves, no causa problemas de salud durante el crecimiento, supone frecuentemente una repercusión negativa en los adolescentes, provocando problemas relacionados con la calidad de vida e incluso trastornos psicológicos².

Estos pacientes precisan de un seguimiento radiográfico periódico hasta acabar el crecimiento, lo que implica una media de unas 24.7³ radiografías durante este periodo de tiempo. Una exposición excesiva a radiaciones ionizantes puede suponer un aumento de riesgo de patologías tumorales como el cáncer de mama³. Por este motivo, en las últimas décadas se han desarrollado una serie de nuevas técnicas ópticas e inocuas para el estudio de la morfología externa de la espalda en pacientes con deformidades vertebrales, con el objetivo de disminuir su exposición a radiación ionizante, así como caracterizar correctamente una deformidad que, siendo tridimensional, suele ser valorada de forma bidimensional mediante el método de Cobb radiográfico. Además, esta deformidad externa no depende exclusivamente del ángulo de Cobb, por lo que por sí solo no es un buen calibrador de la escoliosis.

En este artículo se presenta un nuevo método de topografía de superficie basada en luz estructurada para la valoración de las deformidades de la columna vertebral que cursan con alteración de sus curvas fisiológicas en cualquiera de los tres planos del espacio. Esta técnica consiste en la proyección sobre la espalda del paciente de un sistema de código de color con el objetivo de conocer las posiciones en tres dimensiones de un conjunto de puntos de la superficie de la espalda y realizar su reconstrucción por interpolación. Este método se basa en la hipótesis de que, dado que las deformidades del raquis tienen una manifestación en la topografía de la espalda, una cuantificación de dicha topografía en los tres planos del espacio permite establecer una relación con la deformidad del raquis subyacente.

Método de obtención de la topografía de superficie de la espalda basada en luz estructurada

La topografía de superficie consiste en una representación de la función superficie de un objeto mediante curvas de nivel. Este nuevo método utiliza para la obtención de la función superficie la proyección sobre el objeto de un patrón de código de colores preestablecido. El fundamento teórico de este método ha sido desarrollado en estudios previos (tesis doctorales de

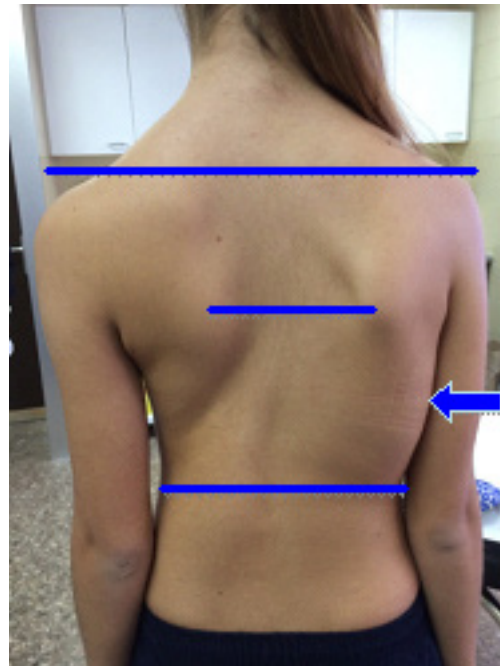


Figura 1. Asimetría de la forma de la espalda debida a la escoliosis.

Martínez J⁴ y Mínguez MF⁵), pero para este estudio se han implementado una serie de cambios con el objetivo de mejorar la utilidad clínica del sistema:

- Se ha disminuido el tiempo de captura de imagen, que en los métodos anteriores era más lento.
- Se ha cambiado el patrón de proyección, que previamente era en blanco y negro, por un patrón de código de color que, al permitir un interlineado más estrecho, mejora la resolución de la imagen topográfica.
- Se ha desarrollado un software de reconocimiento de imagen con unos algoritmos más rápidos y de utilización sencilla, para la localización y señalización sistemática de unos puntos determinados en las imágenes de la espalda del sujeto, y el cálculo de las denominadas variables topográficas, que permiten cuantificar las asimetrías de la espalda.
- Además se ha implementado una nueva variable topográfica para cuantificar la asimetría en el plano sagital. Previamente solo se valoraba las asimetrías en el plano coronal y axial.

Elementos del sistema:

La figura 2 muestra el montaje experimental que consta de los siguientes elementos:

- **Proyector de imagen:** Este dispositivo conectado a un ordenador como elemento de salida de imagen, proyecta oblicuamente sobre una pantalla blanca móvil el patrón de luz estructurada, formando la dirección de iluminación y la de captura de las imágenes un ángulo de 30°.




Figura 2. Montaje experimental: proyector, pantalla blanca móvil y cámara digital.

- **Pantalla blanca móvil:** Sobre ella se realiza la proyección del código de color, y delante de la misma se colocará el sujeto a estudio. Esta se situará en dos posiciones diferentes separadas entre sí por una distancia conocida (“red delantera” y “red trasera”).
- **Cámara digital:** Situada enfrente de la pantalla blanca, permite la captura de las imágenes.
- **Ordenador con el software** desarrollado mediante el programa **Matlab 7.9.0**, para el reconocimiento del código de color proyectado y la reconstrucción de la función superficie.




Figura 3. Patrón de código de color formado por 90 líneas verticales paralelas agrupadas en secuencias de 6 líneas que no se repiten en todo el patrón.

Fundamentos del método:

La topografía de superficie de la espalda es una forma de representar la función superficie de la misma, la cual se puede obtener a partir del cambio de la forma de una red proyectada sobre la espalda de un sujeto debido a la morfología de la superficie de su espalda.

Este método consiste en la proyección sobre la espalda del paciente de un **patrón de líneas verticales paralelas** de tres colores, rojo, verde y azul (Fig. 3), formado por 90 líneas que cubren el objeto, con una combinación de colores que no repite ninguna **secuencia de seis líneas** seguidas en todo el patrón, con lo que es posible la localización de cada línea, tanto sobre la espalda del sujeto como sobre una superficie plana de referencia.

La deformación que experimentan estas líneas cuando se proyectan sobre una superficie curva, como la espalda del sujeto, permite, conociendo la trayectoria de los rayos, obtener el componente Z, correspondiente a cualquier punto (X, Y) de la imagen, desde un punto origen determinado.

Previamente es necesario una **calibración del sistema**, mediante la proyección del patrón de código de color sobre la pantalla blanca en sus dos posiciones, separadas entre sí por una distancia determinada, correspondiente al **espacio de calibrado** (400 mm), para identificar las trayectorias de las líneas del patrón. Se toman así la imagen de la “red trasera”, al proyectarlo sobre la pantalla situada por detrás del objeto a estudio, y la de “red delantera”, al proyectarlo sobre la pantalla situada por delante de donde se ubicará el sujeto. De esta forma, es posible identificar biunívocamente el patrón en ambas imágenes, localizando todos y cada uno de los puntos del patrón en la red delantera y sus equivalentes en la trasera.

Una vez identificados los puntos dos a dos, se obtienen las ecuaciones de las rectas de calibración que

los unen, las cuales representan cómo se desplaza una determinada línea del patrón a lo largo del espacio de calibrado.

Esta calibración, siempre no se modifiquen las posiciones de los distintos elementos que componen el sistema, sirve para la toma de distintas topografías, por lo que solo es necesario realizarla una vez, al inicio de cada sesión.

Seguidamente se captura la “*red objeto*”, tomando una fotografía de la espalda del paciente sobre la que se proyecta el patrón de código de color. El paciente se situará justo delante de la pantalla colocada en la posición más posterior (Fig. 4).

Captura de la imagen

El paciente se debe colocar delante de la pantalla situada en la posición trasera. Es muy importante que se coloque de forma adecuada para evitar errores debidos a un mal posicionamiento del mismo. La posición correcta es la siguiente:

- El paciente debe dejar al descubierto la espalda al completo, desde la nuca hasta las nalgas.
- El paciente se coloca de espaldas a la cámara y de frente a la pantalla blanca, situando sus pies en unas marcas adheridas al suelo, justo delante de la misma, con el tórax y el abdomen contactando ligeramente con la pantalla.
- Los brazos deben caer de forma relajada a ambos lados del cuerpo y la cabeza debe estar recta con los ojos mirando al frente.

Una vez colocado el sujeto en esta posición se toman

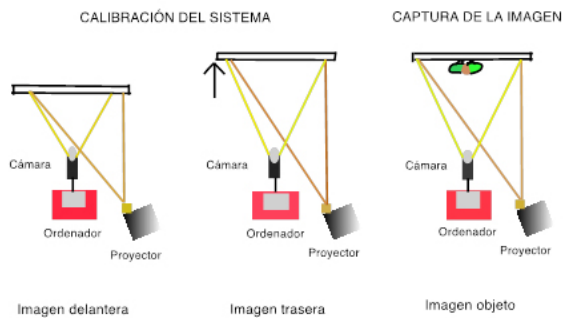


Figura 4. Método de captura de las imágenes de red delantera, red trasera y red objeto

dos imágenes de su espalda que corresponderán a la imagen de la “*red objeto*”, la primera con el patrón de código de color proyectado sobre la espalda (Fig. 5) y la segunda sin el patrón (Fig. 6). Esta segunda imagen permite identificar mejor los límites de la espalda del sujeto así como los puntos de referencia que se marcarán posteriormente en el software, ya que al no tener el patrón de luz proyectado la imagen es más clara.

Procesado de la imagen

En esta fase, la identificación, mediante tres programas especiales desarrollados con el software de *MatLab*, de cada punto de la espalda con el correspondiente sobre las imágenes delantera y trasera permite, a través de las rectas de calibración, determinar la dis-



Figura 5. Captura de la imagen objeto con el patrón de código de color proyectado.

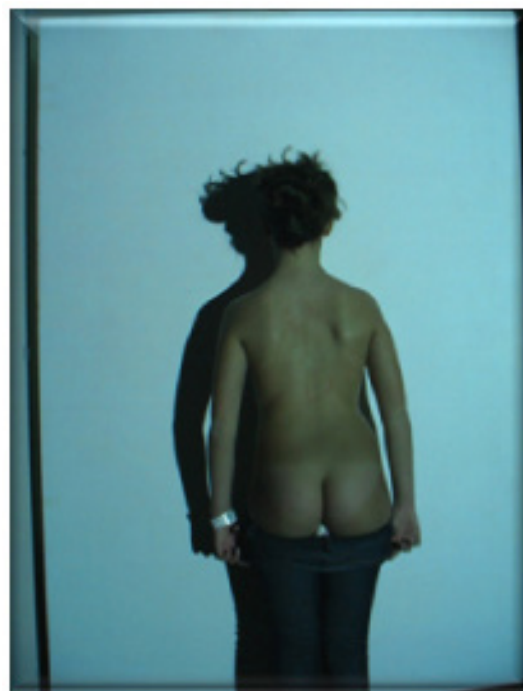

Figura 6. Captura de la imagen objeto sin el patrón proyectado.

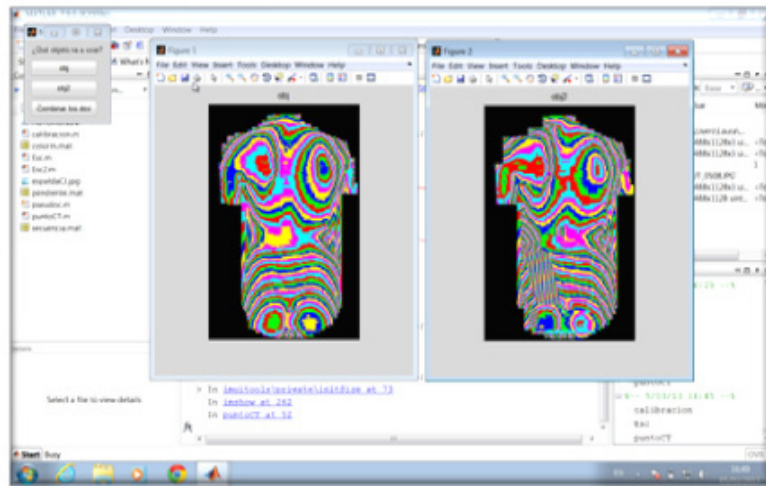


Figura 7. Obtención de la imagen topográfica de la espalda del sujeto mediante el software desarrollado en *MatLab*.

tancia del punto hasta la imagen trasera.

Este software consta de tres programas⁶:

- Programa “Calibración”: Mediante este programa se realiza el calibrado de sistema, mediante la selección de las imágenes correspondientes a la red delantera y trasera, y la identificación de unos puntos en la imagen separados entre sí por veinte líneas.

- Programa “Esc”: Permite la obtención de la imagen topográfica mediante la selección de las dos imágenes de la red objeto (Fig. 7).

- Programa “punto CT”: Permite la obtención de las variables topográficas. La topografía de superficie de la espalda de por sí ya proporciona una imagen visual de las posibles asimetrías que puede presentar la espalda del sujeto, pero este programa permite cuantificarla en los tres planos del espacio y así discernir entre las pequeñas asimetrías no significativas y las grandes que pueden estar asociadas a patología de la columna vertebral. Mediante este programa se deben marcar 16 puntos anatómicos (Fig. 8):

- **Puntos topográficos 1 a 14:**

- 1 y 2:** Esquinas de los hombros, izquierda y derecha, respectivamente (cruce de las tangentes entre el hombro y brazo).

- 3 y 4:** Pliegues axilares, izquierdo y derecho, respectivamente.

- 5 y 6:** Puntos situados a la altura de la cintura pélvica, lado izquierdo y lado derecho, respectivamente.

Los puntos anteriores permiten calcular la variable **POTS** (asimetría en el plano coronal).

- 7:** Punto interescapular situado a nivel del eje longitudinal de la columna vertebral torácica más prominente. Corresponde con la vértebra T5.

- 8:** Punto a nivel del eje central de la columna vertebral, en zona lumbar, menos prominente. Corresponde con L3.

- 9:** Punto a nivel del inicio del pliegue interglúteo (sa-

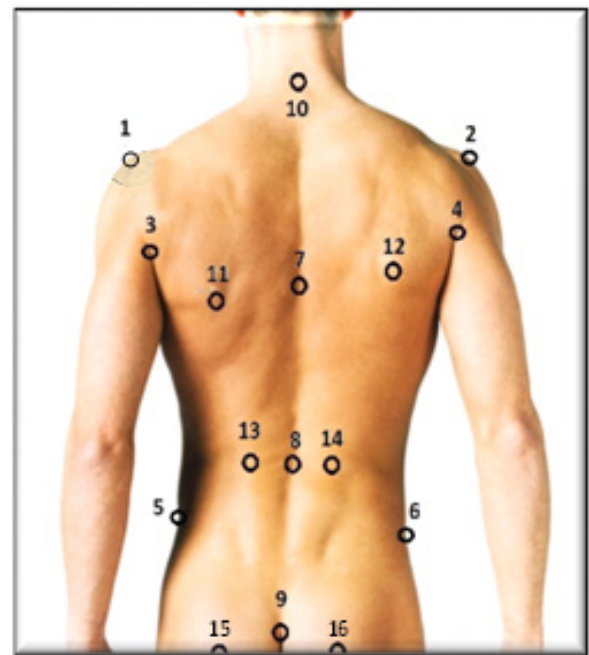

Figura 8. Puntos anatómicos que se deben seleccionar para la cuantificación de las variables topográficas.

cro).

- 10:** Punto localizado en C7, a nivel de la base del cuello.

Estos puntos se utilizan para calcular la variable **Perfil Columnar** (asimetría en el plano sagital).

- 11 y 12:** Puntos más prominentes en cada escápula, izquierda y derecha respectivamente.

- 13 y 14:** Puntos correspondientes a los niveles más prominentes en la zona de las fosas lumbares, lado izquierdo y derecho, respectivamente.

Estos puntos 11 a 14 se utilizan para el cálculo de

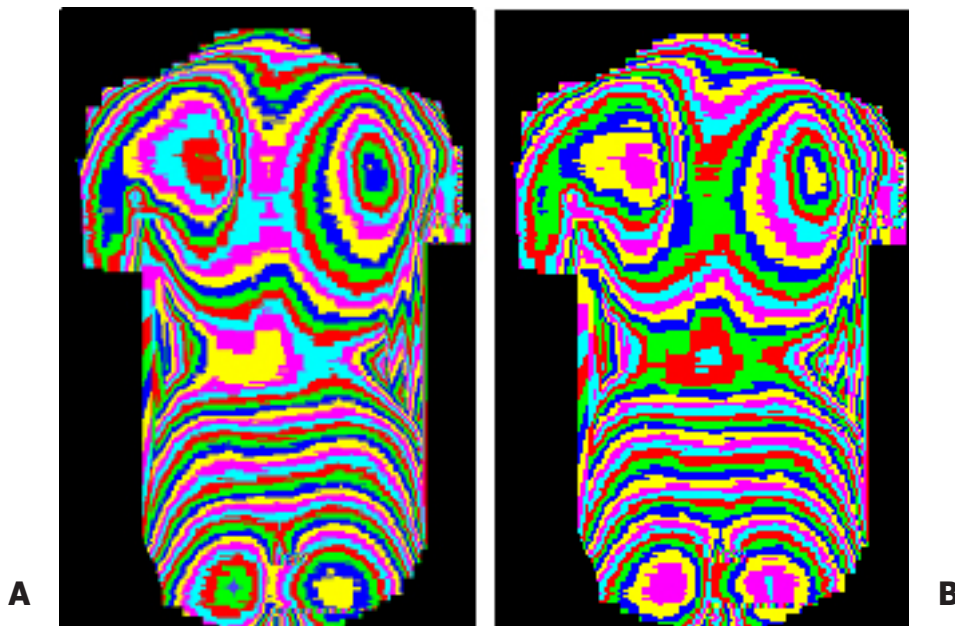


Figura 9. Corrección del posicionamiento del sujeto. **A:** Topografía inicial. **B:** Topografía tras la corrección efectuada por el programa Punto CT.

la variable topográfica **DHOPI** (asimetría en el plano transversal).

• **Puntos topográficos 15 y 16:**

Corresponden a los puntos situados en el centro de ambas nalgas. Estos deben encontrarse a la misma altura. Este paso es fundamental para corregir la posición del paciente si éste estaba mal situado en el momento de la toma de la imagen, ya que el programa gira la imagen sobre un eje vertical, hasta aquella posición en la que estos dos puntos elegidos se encuentren a la misma profundidad (Fig. 9).

El programa proporciona como resultado final una tabla de Excel con los valores correspondientes a las variables topográficas de interés clínico, **POTSI**, **DHOPI** y **PERFIL COLUMNAR**, que se almacena en la carpeta de cada paciente junto a la imagen de su topografía.

Valoración topográfica: Variables topográficas

Las variables topográficas utilizadas para cuantificar la deformidad de la espalda son tres, dos de ellas ya fueron desarrolladas en trabajos anteriores, el **Índice de Simetría Posterior del Tronco** (*Posterior Trunk Symmetry Index*, **POTSI**)⁷ y el **Índice de Deformidad en el Plano Horizontal** (*Deformity in the Horizontal Plane Index*, **DHOPI**)⁸, y una nueva variable, el **Perfil Columnar (PC)**⁶, que cuantifica la columna en el plano sagital.

Índice de Simetría Posterior del Tronco (POTSI)

Esta variable permite valorar la asimetría en el plano frontal y cuantifica las diferencias de altura entre ambos hombros, ambos pliegues axilares y los pliegues de la cintura. Resulta de la suma de dos variables: el **Índice de Diferencia de Alturas (HAI)** y el **Índice de Asimetría Horizontal en el Plano Frontal (FAI)**.

El cálculo matemático de la misma, teniendo en cuenta la imagen topográfica de la figura 10, es el siguiente:

Índice de Diferencia de Alturas (HAI):

El HAI se obtiene como la suma de la distinta altura a la que se encuentran los hombros, las axilas y la cintura (distancias F, G y H, respectivamente). La variable se normaliza dividiéndola por la distancia vertical desde la vértebra C7 al inicio del surco interglúteo (SIG), correspondiente a la distancia I en la figura 10, para hacerla independiente de la estatura del sujeto, y se expresa en porcentaje:

$$\text{HAI-Hombro} = \frac{F}{I} \times 100$$

$$\text{HAI-Axila} = \frac{G}{I} \times 100$$

$$\text{HAI-Cintura} = \frac{H}{I} \times 100$$

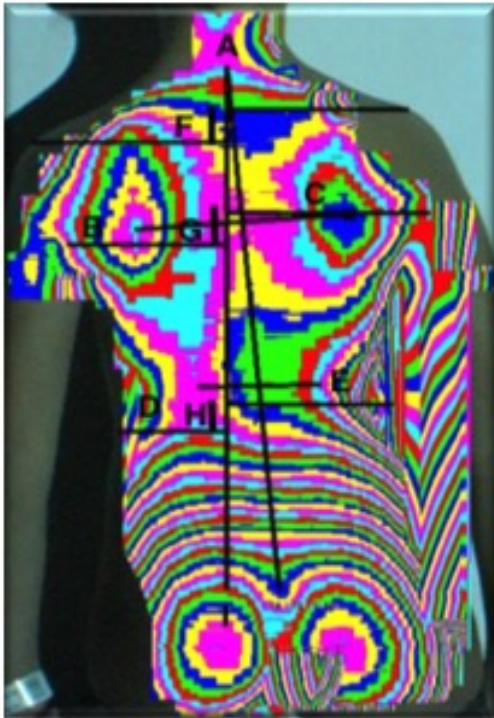


Figura 10. Puntos de interés para la determinación del valor de POTSI.

Índice de Asimetría Horizontal en el Plano Frontal (FAI):

Para determinar el FAI, se obtienen las diferencias de distancia horizontal con respecto a SIG, de la vértebra C7 (distancia A en la figura 10), de las axilas (B-C) y de la cintura (D-E), y se calcula su suma, normalizada también, dividiéndola por la distancia C7-SIG, y expresada en porcentaje:

$$FAI-C7 = \frac{A}{I} \times 100$$

$$FAI-Axila = \frac{[B-C]}{I} \times 100$$

$$FAI-Cintura = \frac{[D-E]}{I} \times 100$$

La suma de estas dos variables. HAI y FAI, proporciona la variable POTSI:

$$POTSI = HAI + FAI$$

Índice de Deformidad en el Plano Horizontal (DHOPI)

La variable DHOPI consiste en la suma de las diferentes profundidades de puntos simétricos, a nivel de las escápulas y la zona lumbar. Para el cálculo de esta variable se traza una línea que une la vértebra C7 con el surco interglúteo (C7-SIG), que será la línea a partir

de la cual se calculará la simetría. Posteriormente, se trazan dos líneas sobre las que se determinarán las simetrías (Fig. 11):

- Línea de unión entre los dos puntos más prominentes de las escápulas (A-B).
- Línea de unión entre los dos puntos más prominentes de la línea de la cintura (C-D).

Con esta pareja de puntos, el software diseñado selecciona el punto más saliente de cada pareja, localiza su punto equidistante respecto a la línea C7-SIG siguiendo la recta marcada por dicha pareja (puntos “a” y “d” en la figura 11) y determina las diferencias respectivas entre el componente Z de cada uno de los nuevos puntos y su correspondiente anterior (A-a y D-d).

La variable DHOPI es la suma de dichas diferencias, normalizada dividiéndola por la distancia C7-SIG y expresada en porcentaje:

$$DHOPI = \frac{[A-a]}{I} \times 100 + \frac{[D-d]}{I} \times 100$$




Figura 11. Cálculo de la variable DHOPI.

Los puntos “F” y “E” corresponden a los más prominentes localizados en el área de ambos glúteos, que sirven para corregir el posible mal posicionamiento del sujeto a estudio.

Perfil Columnar (PC)

Esta nueva variable se obtiene mediante la selección sobre la topografía de una serie de puntos que permitirán determinar los tres ángulos que definen el Perfil Columnar (Fig. 12):

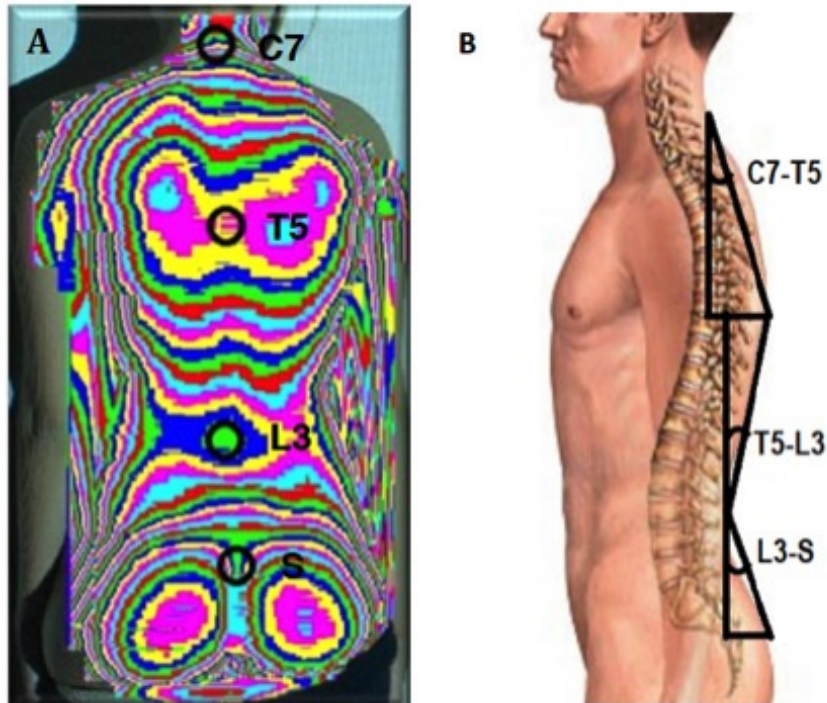


Figura 12. Puntos utilizados para el cálculo de la variable Perfil Columnar (A) y ángulos que la componen (B).

- El primer ángulo (C7-T5) es el que delimitan la línea que une la base del cuello a nivel de la vértebra C7 con la zona de la columna vertebral situada entre las escápulas, punto correspondiente con la vértebra T5, y la línea vertical. Este ángulo se ha denominado **PC1**.

- El segundo ángulo (T5-L3) es el delimitado por la línea de unión entre el punto anterior (vértebra T5) y la zona de la columna a la altura de la cintura (vértebra L3) y la línea vertical. Este ángulo corresponde a **PC2**.

- El tercer ángulo (L3-Sacro) es el delimitado por la línea de unión del punto anterior (vértebra L3) con el surco interglúteo (sacro) y la vertical. Es el ángulo **PC3**.

Estos tres ángulos caracterizan las principales curvas de la columna vertebral, la curva torácica alta, la curva dorso-lumbar y la curva lumbo-sacra, respectivamente, desde el punto de vista del plano sagital. De esta forma, se consigue una caracterización completa del perfil de la columna, con cada uno de ellos y con la suma de los tres ángulos determinados, que corresponde al valor del **Perfil Columnar (PC1 + PC2 + PC3)**.

Esta nueva variable permite completar y mejorar el diagnóstico de las deformidades del raquis y, además, se obtiene de la misma topografía que las otras dos variables, sin necesidad de información adicional.

El programa informático desarrollado permite el cálculo de estas tres variables topográficas de forma automática, rápida y sencilla.

Conclusiones

El método de Cobb radiográfico para el estudio de la escoliosis y otras deformidades de la columna vertebral, por sí solo, no cuantifica completamente la deformidad tridimensional, ya que esta depende también de otras variables (asimetría de hombros y cintura pélvica, alteraciones en el plano sagital,...). Además, su utilización en el seguimiento de estos pacientes en crecimiento puede llegar a entrañar graves riesgos para la salud, debido al efecto nocivo de las radiaciones ionizantes en dosis repetidas. Por estos motivos, se ha investigado y presentado un nuevo método óptico, no invasivo puesto que no se basa en radiación ionizante, para el estudio de las deformidades vertebrales, con el objetivo de complementar al estudio radiográfico, caracterizar mejor la deformidad tridimensional en los tres planos del espacio y, fundamentalmente, disminuir la tasa total de radiación ionizante que reciben estos pacientes a lo largo de su seguimiento. Este nuevo método permite obtener una topografía de la superficie de la espalda del paciente, que ya por sí misma proporciona información

visual sobre la forma de la espalda del sujeto estudiado, pero que depende de la subjetividad del observador. Por ello, se realiza una cuantificación automática de la misma con el software descrito, que permite obtener tres variables topográficas: DHOPI, POTSI y PC, para cuantificar la curva en los tres planos del espacio. Estas variables proporcionan ayuda para determinar si existe una asimetría de la espalda, cuantificarla y valorar si esta asimetría es lo suficientemente significativa como para poder asociarse a una deformidad vertebral subyacente, por lo que podría tener una gran utilidad en la práctica clínica diaria, como herramienta objetiva y complementaria al estudio radiográfico.

Bibliografía

1. Parent S, Newton PO, Wenger DR. Adolescent idiopathic scoliosis: etiology, anatomy, natural history and bracing. *Instr Course Lect* 2005; 54:529-36.
2. Reichel D, Schanz J. Developmental psychological aspects of scoliosis treatment. *Pediatr Rehabil* 2003; 6:221-5.
3. Doody M, Lonstein E, Stovall M, Hacker DG, Luchyanov, Land CE. Breast cancer mortality after diagnostic radiography: findings from the U. S. Scoliosis Cohort Study. *Spine* 2000; 25:2052-63.
4. Martínez J. Reconstrucción de superficies en entornos de luz estructurada: aplicación a espaldas humanas. Universidad de Valencia. Facultad de Medicina y Odontología; 2001.
5. Mínguez MF. Valoración de técnicas de luz estructurada en la determinación de deformidades del raquis. Universidad de Valencia. Facultad de Medicina y Odontología; 2002.
6. López de la OJ. Desarrollo de un método no lesivo, basado en la proyección de luz estructurada, para la valoración y ayuda al diagnóstico de las deformidades del raquis. Universidad de Valencia. facultad de Medicina y Odontología; 2012.
7. Inami K, Suzuki N, Ono T, Yamashita Y, Kohno K, Morisue H. Analysis of Posterior Trunk Symmetry Index (POTSI) in scoliosis. En: Stokes, IAF (editor). *Research into spinal deformities*. Amsterdam: IOS Press; 1999. p. 58-88.
8. Mínguez MF, Buendía M, Cibrián RM, Salvador R, Laguía M, Martín A, Gomar F. Quantifier variables of the back surface deformity obtained with a noninvasive structured light method: evaluation of their usefulness in idiopathic scoliosis diagnosis. *Eur Spine J* 2007; 16:73-82.