

# Epifisiólisis femoral proximal

## Revisión de 44 casos

D. GARCÍA DE QUEVEDO PUERTA, L. I. MÉNDEZ PÉREZ, P. LORING MARTÍNEZ DE IRUJO  
y A.GONZÁLEZ SEGURO

*Unidad de Cirugía Ortopédica y Traumatología Infantil. Servicio de Cirugía Ortopédica y Traumatología.  
Hospital Regional Carlos Haya. Málaga.*

**Resumen.**—Se revisan 44 niños con 47 epifisiólisis femorales proximales. Veintitrés desplazamientos fueron leves, 18 moderados y 6 severos. Todas las epifisiólisis excepto 1 se trataron quirúrgicamente. En 10 casos se fijó profilácticamente la cadera contralateral. Existió penetración articular por el implante en 17 (30%) de las 56 caderas fijadas. El seguimiento medio ha sido de 56 meses (rango: 3 a 148 meses). Los resultados, según criterios clínicos y radiográficos, han sido excelentes o buenos en el 91% de los deslizamientos leves, el 77% de los moderados y el 33% de los severos. Las complicaciones fueron 2 casos de condrólisis, ambos asociados a penetración articular. En 2 (6%) de los pacientes donde no se realizó fijación profiláctica se produjo deslizamiento contralateral. En nuestro estudio los resultados se correlacionan con la cuantía del deslizamiento. No recomendamos la fijación profiláctica contraletal.

### SLIPPED CAPITAL FEMORAL EPIPHYSIS, REVIEW OF 44 CASES

**Summary.**—We review 44 children with 47 slipped capital femoral epiphysis. There were 23 mild slips, 18 moderate, and 6 severe. Operative treatment was performed in all but one of the slips. In 10 cases prophylactic pinning of the contralateral hip was performed. Penetration of the joint by the implant was present in 17 (30%) of the 56 fixed hips. The average follow-up was 56 months (range: 3 to 178 months). The results, according to clinical and roentgenographic parameters were excellent or good in 91% of mild slips, 77% of moderate and 33% of severe. As complications there were two cases of chondrolysis, both associated with joint penetration. In 2 (6%) patients where prophylactic pinning was not performed, contralateral hip slipping developed. In our study, results correlate with slip severity. We do not recommend prophylactic contralateral pinning.

### INTRODUCCIÓN

La epifisiólisis femoral proximal se define como un deslizamiento de la cabeza femoral en relación al cuello por fallo intrínseco de la fisis (1, 2). En el estudio de Hansson (3) sobre 532 caderas, la edad media de presentación fue de 13,7 años, predominó en varones (70%) y afectó más frecuentemente a la cadera izquierda (64%). Un 4% de los casos fueron bilaterales en su presentación (3). El objetivo del tratamiento es inducir el cierre de la fisis y prevenir deslizamientos adicionales (1, 4). El tratamiento recomendado, tanto en deslizamientos leves o mode-

rados como severos, es la fijación *in situ* (1, 5). Las complicaciones y malos resultados se han relacionado con la cuantía del deslizamiento y la presencia de penetración articular por el implante (5, 8-10). No existe acuerdo sobre la necesidad de fijación profiláctica de la cadera contralateral (3, 6, 7).

El objeto de este estudio es revisar 44 pacientes tratados en nuestro hospital valorando la relación entre la severidad del deslizamiento, la presencia de penetración articular y los resultados obtenidos. Se discute la necesidad de fijación profiláctica de la cadera contralateral.

### MATERIAL Y MÉTODOS

Hemos revisado 44 niños menores de 14 años tratados en nuestra unidad desde marzo de 1983 hasta julio de 1995. Diecinueve (43%) fueron varones y 27 (57%) fue-

#### *Correspondencia:*

Dr. D. GARCÍA DE QUEVEDO PUERTA  
Pradillo, 15, 5.º C  
28002 Madrid

Tabla IA: Datos de pacientes

Caso	Edad	Sexo	Lado	Clasificación de Boyer	Angulo de Southwick	Clasificación de Boyer
1	12	M	I	A	40	M
2	12	V	D	A	10	L
3	13	M	I	A	10	L
4	13	V	I	C	28	L
5	13	V	I	C	45	M
6	11	V	I	C	15	L
7	12	M	I	C	12	L
8	9	M	I	A	15	L
9	11	V	D	C	10	L
10	12	M	I	A	35	M
11	11	V	I	C	30	M
12	12	M	I	C	50	S
13	12	M	D	C	10	L
14	12	M	D	C	60	S
15	11	M	D	C	32	M
16	10	M	I	A	52	S
17	11	M	I	C	35	M
18	13	V	I	A	55	S
19	13	V	I	C	60	S
20	13	V	I	C	15	L
21	13	V	I	A	35	M
22	13	M	I	C	15	L
23	12	M	D	C	15	L
24	13	M	I	C	15	L
25	13	M	I	C	30	M
26	10	V	I	A	40	M
27	12	M	Bilateral	C	25	L
28	11	M	I	A	10	L
29	12	M	D	A	15	L
30	12	M	I	C	55	S
31	9	V	D	C	15	L
32	13	V	D	A	30	M
33	13	V	D	C	40	M
34	12	V	D	C	15	L
35	12	M	I	C	20	L
36	13	V	D	C	20	L
37	11	V	D	C	30	M
38	12	M	I	A	45	M
39	13	M	D	C	45	M
40	11	M	I	C	50	M
41	9	V	I	A	20	L
42	12	M	D	C	30	M
43	12	V	I	C	35	M
44	13	M	D	C	20	L

V: Varón. M: Mujer. D: Derecha. I: Izquierda. A: Aguda. C: Crónica. L: Leve. M: Moderada. S: Severa.

ron mujeres (Tablas IA y B). La edad media fue de 11,9 años (rango: 9 a 13 años). En 27 casos (61%) la cadera afectada fue la izquierda, en 16 (36%) la derecha y 1 caso (2,3%) fue bilateral en su presentación. En 2 casos se produjo un deslizamiento de la fisis contralateral durante el seguimiento, lo que completa 47 epifisiólisis tratadas.

El deslizamiento se clasificó como agudo o crónico siguiendo el método de Boyer (5). Se define una epifisiólisis femoral proximal aguda como aquella de presentación clínica brusca y duración de síntomas menor de 3 semanas. Si la duración de síntomas es mayor de 3 semanas se clasifica como crónica. Quince epifisiólisis (32%) fueron agudas y 32 (68%) crónicas.

Tabla IB: Datos de pacientes (cadera contralateral)

Caso	Epifisiólisis contralateral	Lapso lado contralateral	Boyer contralateral	Southwick contralateral	Boyer contralateral
1	Sí	18 meses	C	30	M
26	Sí	29 meses	A	15	L
27	Sí	0	C	5	L

A: Aguda. C: Crónica. L: Leve. M: Moderada. S: Severa.

La cuantía del deslizamiento fue calculada de acuerdo con el método descrito por Southwick (11). Según este método, se sustrae en proyección axial el ángulo cabeza femoral-diáfisis de la cadera sana del de la cadera con epifisiólisis, y ese valor se define como ángulo de Southwick (11). Si el deslizamiento es bilateral se toman 12° como valor cabeza femoral-diáfisis normal. El deslizamiento medio fue de 28,5° (rango: 5 a 60°). Partiendo del ángulo de Southwick se clasificaron las epifisiólisis siguiendo de nuevo a Boyer (5) en leves (ángulo menor de 30°), moderadas (ángulo entre 30 y 50°) o severas (ángulo mayor de 50°). Hubo 23 (49%) deslizamientos leves, 18 (38%) moderados y 6 (13%) severos.

Todas las epifisiólisis a excepción de 1 se trataron quirúrgicamente (Tablas IIA y B). Dos casos leves se fijaron de urgencias. En los restantes 44 deslizamientos intervenidos se realizó tracción preoperatoria durante una inedia de 9 días (rango: 1 a 20 días), añadiéndose en 6 de ellos manipulación mediante tracción suave y rotación interna en mesa ortopédica y realizándose en un único caso una reducción abierta.

Las técnicas quirúrgicas empleadas fueron en 15 casos agujas de Kirschner más yeso pelvipédico, en 20 casos agujas de Kirschner (Figs. 1A y B), en 1 caso 2 tornillos AO de esponjosa, en 1 caso 1 tornillo AO de esponjosa y en 8 casos 1 tornillo canillado (Figs. 2A y B). En 10 casos se fijó profilácticamente la cadera contralateral con agujas de Kirschner. Se ha constatado penetración del espacio articular, entendido como la presencia radiológica de material de implante más allá de hueso subcondral, en 17 (30%) de las 56 caderas fijadas. Ha habido penetración en 15 (33%) de las caderas tratadas con agujas de Kirschner y en 1 (9%) de las 11 caderas tratadas con tornillos. En 2 ocasiones se realizó reintervención por esta causa. En 2 casos hubo que realizar una segunda intervención por ser el material de implante demasiado corto. Por último hubo que reintervenir a 1 paciente 29 meses después de la primera intervención al producirse una epifisiólisis contralateral. La epifisiólisis que no se fijó quirúrgicamente fue el otro de los casos en que se produjo un deslizamiento de la fisis contralateral durante el seguimiento. Pasó en principio inadvertido y se diagnosticó cuando la fisis ya estaba cerrada.

En 39 (89%) casos se ha realizado un programa de rehabilitación postoperatoria. En los pacientes que han aportado yeso pelvipédico éste se retiró al cabo de una inedia de 1,5 meses (rango: 1 a 2,5 meses). El tiempo medio de descarga fue de 3,3 meses (rango: 2 a 6 meses) para los enfermos tratados con agujas de Kirschner y de

Tabla II A: Tratamiento y resultados

Caso	Reducción	Southwick postreducción	Técnica	Penetración	Reintervención	Complicaciones	Seguimiento (meses)	Heyman y Herndon	Boyer
1	T + A	10	K + pp	Sí			148	Excelente	I
2	T	0	1 canulado				7.5	Excelente	0
3	T	5	K	Sí			85	Excelente	I
4	T	28	K	Sí		Condrolisis	36	Malo	II
5	T	45	1 tornillo AO	Sí			14	Excelente	0
6	T	15	3 K	Sí			82	Excelente	0
7	T	12	3 K				57	Excelente	I
8	T	15	3 K				37	Excelente	0
9	T	10	1 canulado				21	Buena	0
10	T + M	20	K + pp				110	Excelente	I
11	T	30	K + pp	Sí			63	Buena	I
12	T	50	K		K cortos		49	Regular	II
13	T	10	1 canulado				3	Excelente	0
14	T	0	2 tornillos AO				21	Excelente	0
15	T	32	K + pp	Sí			68	Malo	II
16	T	15	K	Sí			107	Excelente	0
17	T	35	K + pp	Sí			74	Buena	I
18	T	20	K				47	Malo	I
19	T	60	K				53	Regular	II
20	T	15	K				58	Excelente	I
21	T + M	15	K + pp	Sí			123	Excelente	I
22	T	30	K + pp				113	Buena	I
23	T	15	K + pp				129	Excelente	0
24	T	15	K	Sí	K largos		37	Excelente	0
25	T	30	K	Sí	K largos		8	Buena	I
26	T	20	K + pp		Epifisiólisis contralateral		68	Buena	I
27	T	25	K + pp				94	Buena	I
28	T	0	K				12	Excelente	0
29	T	15	K				40	Buena	I
30	T	55	1 canulado				8	Regular	II
31	T	15	K + pp	Sí		Condrolisis bilateral	74	Fracaso	III
32	T	15	1 canulado				5	Buena	I
33	T	40	1 canulado		Tornillo corto		4	Buena	I
34	T	15	2 tornillos AO				20	Excelente	0
35	T	20	1 canulado				3	Buena	I
36	0	20	K + pp				77	Buena	I
37	T	30	K + pp				56	Regular	II
38	T + M	10	K				46	Excelente	II
39	T	45	K				48	Malo	III
40	T + M	15	K + pp	Sí			79	Buena	0
41	T + M	5	1 canulado				17	Excelente	0
42	T	30	K				30	Buena	I
43	T + M	20	K				48	Buena	I
44	0	20	K + pp				78	Excelente	0

T: Tracción. M: Manipulación. A: Reducción abierta. K: Agujas de Kirschner. pp: Yeso pelvipédico.

2,6 meses (rango: 2 a 4 meses) para los casos en que se utilizaron tornillos. La extracción de material se ha realizado en las agujas de Kirschner al cabo de una media de 2,9 meses (rango: 1,5 a 7 meses) y en los 2 casos en que se han extraído tornillos al cabo de 4,5 y 13 meses.

El seguimiento medio ha sido de 56 meses (rango: 3 a 148 meses). Los resultados se han valorado clínicamente según los criterios de Heyman y Herndon (12), que consideran:

— Excelente: Movilidad normal, sin cojera ni dolor.

— Buena: Limitación leve de la rotación interna sin cojera ni dolor.

— Regular: Limitación leve de la rotación interna y la abducción sin cojera ni dolor.

— Malo: Ligera cojera, dolor después de ejercicio intenso y limitación leve de la rotación interna, la abducción y la flexión.

— Fracaso: Presencia de cojera, dolor con la actividad ordinaria, limitación marcada de la movilidad articular que requiera cirugía reconstructiva o demostración de alteraciones radiológicas severas progresivas en la cadera.

También se ha realizado una valoración radiológica de los resultados según el método de Boyer (5), que los clasifica como:

**Tabla IIB:** Tratamiento y resultados (cadera contralateral)

Caso	Fijación contra- lateral	Penetración contra- lateral	Heyman contra- lateral	Boyer contra- lateral
1			Malo	II
2	K p			
4	K p			
6	K p	Sí		
10	K p			
16	K p			
21	K p			
22	K p			
25	K p			
26	K		Bueno	I
27	K		Excelente	0
31	K p	Sí	Fracaso	III
40	K p	Sí		

K: Agujas de Kirschner; p: Fijación profiláctica.

— Grado 0: Ausencia de alteraciones degenerativas.

— (Grado 1: Presencia de no más de 1 quiste subcondral u osteofito, ausencia de esclerosis ósea y espacio articular conservado.

— Grado II: Presencia de 1 o escasos quistes subcondrales u osteofitos, ligera esclerosis subcondral y ligero pinzamiento articular.

— Grado III: Presencia de múltiples quistes subcondrales y osteofitos, marcada esclerosis ósea subcondral y pinzamiento articular moderado o severo.

Se ha definido condrólisis, de acuerdo con Ingram et al. (13), como la presencia de pinzamiento articular por debajo de 3 mm. acompañada de limitación de la movilidad articular.

## RESULTADOS

En los casos tratados preoperatoriamente sólo con tracción el ángulo de Southwick se redujo una media del 16% (rango: 0 a 100%). Los casos tratados con tracción más manipulación se redujeron

una media del 61% (rango: 43 al 78%). El caso en que se realizó tracción más reducción abierta se redujo un 75%.

Los resultados han sido excelentes o buenos en el 79% de los casos tratados. Analizando los resultados según la cuantía del desplazamiento fueron excelentes o buenos en el 91% de los deslizamientos leves, el 77% de los moderados y el 33% de los severos.

Desde el punto de vista radiológico. 17 caderas han sido grado 0, 21 grado I, 7 grado II y 2 grado III. Todos los casos excelentes o buenos corresponden a grados 0 o I. Todos los casos regulares, malos y fracasos corresponden a grados II o III.

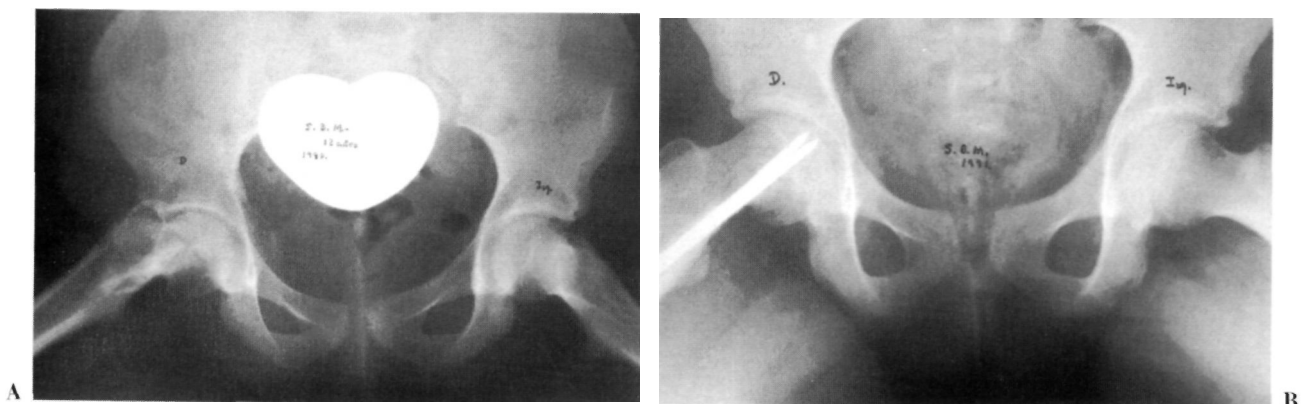
Los resultados en las epifisiólisis en que hubo penetración articular fueron excelentes o buenos en el 79% de los casos. En el 33% de los resultados regulares, malos o fracasos había penetración articular.

Las complicaciones han sido 2 casos de condrólisis (Figs. 3 y 4), 1 de ellos bilateral en 1 paciente en que se había fijado profilácticamente la cadera contralateral. En estas 3 caderas existió penetración articular.

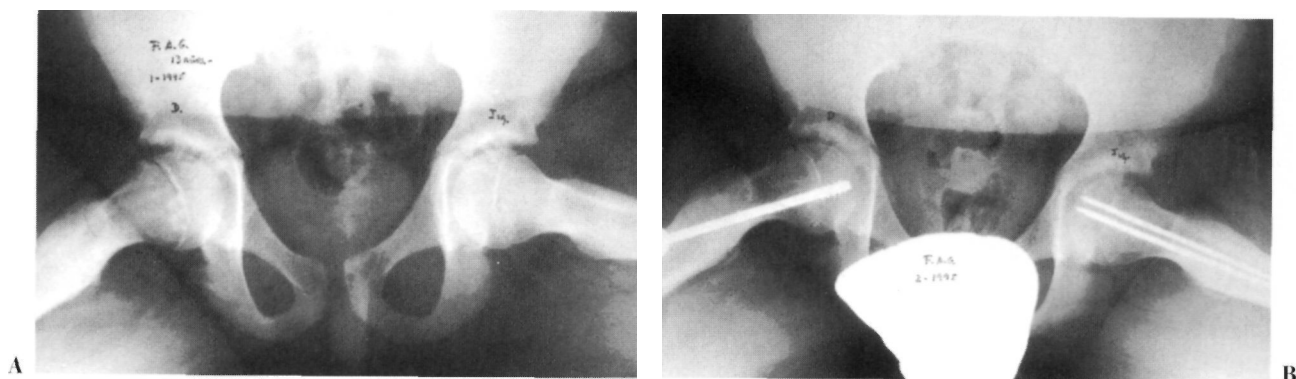
Dos (6%) de las caderas no fijadas profilácticamente sufrieron epifisiólisis durante el período de seguimiento.

## DISCUSIÓN

A diferencia de otros estudios (1, 3, 14) existe en nuestra serie una predominancia de las mujeres (57%) sobre los varones (43%). En el trabajo de Hansson (3) la edad media de presentación en mujeres fue de 12,2 años y en varones de 14,4 años. Pensamos que al ser todos los enfermos tratados en nuestra unidad menores de 14 años se elimina de



**Figura 1.** A y B: Epifisiólisis femoral proximal tratada mediante agujas de Kirschner.



**Figura 2.** A y B: Epifisiólisis femoral proximal tratada mediante tornillo canulado.

nuestra casuística el grupo de edad en el que en mayor medida la enfermedad afecta a los varones y ello condiciona la mayor presencia de mujeres.

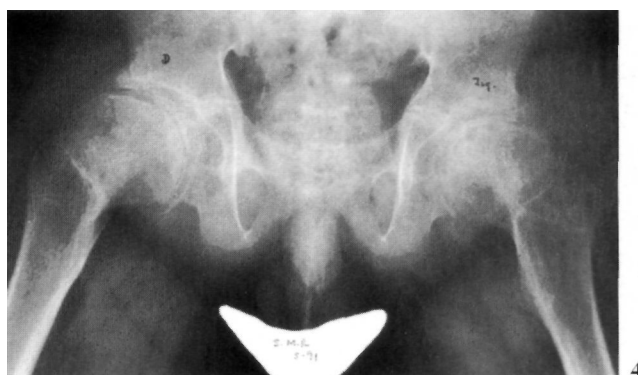
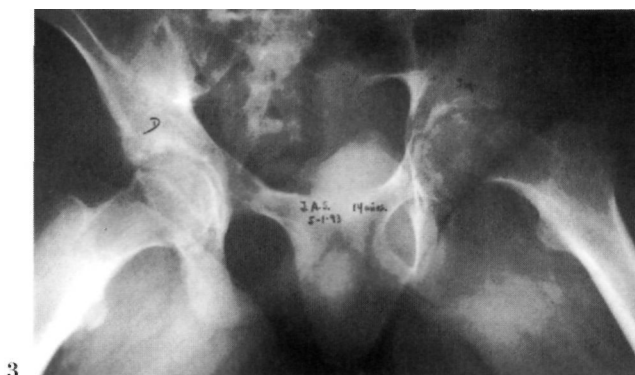No se discute la edad media de presentación al estar limitado nuestro estudio, como ya hemos señalado, a pacientes menores de 14 años.

Se recomienda la fijación *in situ* como método de tratamiento tanto en deslizamientos leves o moderados como en severos (1, 5). En nuestra serie se han realizado un total de 7 reducciones, de las que 6 fueron cerradas y 1 abierta. Con ellas se han logrado reducciones en el ángulo de Southwick del 61 y del 75%, respectivamente, y unos resultados excelentes o buenos en todos los casos. No obstante, hemos abandonado ambos métodos de reducción ante la evidencia del alto riesgo de complicaciones en forma de necrosis cefálica y el mejor resultado a largo plazo de la fijación *in situ* (1, 5, 6). La tracción cutánea preoperatoria ha conseguido una reducción media del ángulo de Southwick del 16%, mostrándose, salvo en casos aislados, poco efectiva, pero por la misma razón más segura.

Las complicaciones y malos resultados se han asociado a la cuantía del deslizamiento (5). De

acuerdo con ello hemos obtenido resultados progresivamente peores en los deslizamientos moderados y severos frente a los leves. Hemos hallado correlación entre el resultado clínico clasificado según Heyman y Herndon (12) y el grado radiológico de Boyer (5), al corresponder todos los casos excelentes o buenos a grados 0 o 1 y todos los casos regulares, malos y fracasos a grados II o III.

La penetración articular por el material de implante es muy frecuente y oscila, coincidiendo con nuestro estudio, alrededor del 30% de los casos (8, 9). El número de agujas incrementa proporcionalmente el riesgo de penetración articular (15), mientras que el empleo de un único tornillo canillado es suficiente para lograr la epifisiódesis e implica un menor riesgo de penetración articular (4, 16). Coincidiendo con ello sólo en un 9% de los casos tratados con tornillos hemos constatado penetración articular frente al 33% de los casos tratados con agujas de Kirschner. Las radiografías intraoperatorias no son completamente fiables para valorar la penetración articular, y el uso de tornillos canillados permite la inyección de contraste a través de ellos para descartarla (8, 10, 17). Se ha relacionado la penetración articular con la aparición de condrólisis y



**Figuras 3 y 4.** Casos complicados con la aparición de condrólisis.

necrosis cefálica (9, 10, 14). Si bien en nuestra serie los resultados en las epifisiólisis en que hubo penetración articular fueron excelentes o buenos en el 79% de los casos, en los casos en que hubo condroólisis existía penetración articular por el implante.

Existe disparidad de criterios sobre la necesidad de fijación profiláctica de la cadera contralateral, como queda reflejado en la revisión de Gascó (18). Mientras que algunos autores encuentran una alta incidencia de epifisiólisis contralateral y justifican por ello la fijación profiláctica (3, 19), otros la desaconsejan aduciendo una baja incidencia y un riesgo de complicaciones aproximado del 30% (6, 20, 21). Johnson y Hernán-

dez (7) recomiendan la fijación profiláctica sólo en casos seleccionados (radioterapia, insuficiencia renal). Wells (22) indica un índice de bilateralidad mucho mayor si existe endocrinopatía acompañante y recomienda un estudio de hormonas tiroideas y determinar la edad ósea para delimitar los pacientes subsidiarios de fijación profiláctica. En nuestra experiencia la baja incidencia de epifisiólisis en caderas no fijadas profilácticamente (6%), sumado al desarrollo de necrosis cefálica en una de las fijadas, justifica la no fijación profiláctica de la cadera contralateral. Pensamos de acuerdo con Wilson (6) que un seguimiento cuidadoso es la opción más razonable.

### Bibliografía

1. Carney BT, Weinstein SL, Noble J. Lung-term follow-up of slipped capital femoral epiphysis. *J Bone Joint Surg* 1991;73A:667-674.
2. Ippolito K, Mickelson MR, Ponseti IV. An histochemical study of slipped capital femoral epiphysis. *J Bone Joint Surg* 1981;63A:1109-1113.
3. Hansson LI, Häglund G, Ordeberg G. Slipped capital femoral epiphysis in southern Sweden 1910-1982. *Acta Orthop Scand* 1987; (suppl 226):1-63.
4. Koval KJ, Lehman WB, Rose D, Koval RP. Treatment of slipped capital femoral epiphysis with a cannulated-screw technique. *J Bone Joint Surg* 1989;71A:1370-1377.
5. Boyer DW, Mickelson MR, Ponseti IV. Slipped capital femoral epiphysis. *J Bone Joint Surg* 1981;63A:85-95.
6. Wilson PD, Jacobs B, Schecter L. Slipped capital femoral epiphysis: and end-result study. *J Bone Joint Surg* 1965;47A:1128-1145.
7. Johnson CK, Hernández AA. Prophylactic pinning in slipped upper femoral epiphysis. *Orthopaedics* 1984;7:1502-1507.
8. Bennet GC, Koreska J, Rang M. Pin placement in slipped capital femoral epiphysis. *J Pediatr Orthop* 1984;4:574-578.
9. Swiontkowski MF. Slipped capital femoral epiphysis: complications related to internal fixation. *Orthopaedics* 1983;6:705-712.
10. Riley PM, Weiner DS, Akron RG. Hazards of internal fixation in the treatment of slipped capital femoral epiphysis. *J Bone Joint Surg* 1990;72A:1500-1509.
11. Southwick WO. Osteotomy trough the lesser trochanter for slipped capital femoral epiphysis. *J Bone Joint Surg* 1967;49A:807-835.
12. Herndon CH, Heyman CH, Bell DM. Treatment of slipped capital femoral epiphysis by epiphyseodesis and osteoplasty of the femoral neck. A report of further experiences. *J Bone Joint Surg* 1963;45A:999-1012.
13. Ingram AJ, Clarke MS, Clark CS. Chondrolysis complicating slipped capital femoral epiphysis. *Clin Orthop* 1982;146:99-109.
14. Aronson DD, Peterson DA, Miller DW. Slipped capital femoral epiphysis. The case for internal fixation *in situ*. *Clin Orthop* 1992;281:115-122.
15. Stanbough JL, Davidson RS, Ellis RD, Gregg JR. Slipped capital femoral epiphysis: an analysis of 80 patients as to pin placement and number. *J Pediatr Orthop* 1986;6:265-273.
16. Aronson DD, Carlson WE. Slipped capital femoral epiphysis. A prospective study of fixation with a single screw. *J Bone Joint Surg* 1992;74A:810-819.
17. Lehman WB, Menche D, Grant A, Norman A, Pugh J. The problem of evaluating *in situ* pinning of slipped capital femoral epiphysis: an experimental model and a review of 63 consecutive cases. *J Pediatr Orthop* 1984;4:297-303.
18. Gascó J, Sangüesa MJ, Castejón M. Epifisiólisis de cadera. *Rev Esp Cir Osteoart*. 1994;29:93-110.
19. Emery RJH, Todd RC, Dunn DM. Prophylactic pinning in slipped capital femoral epiphysis. *J Bone Joint Surg* 1990;72B:217-219.
20. Cameron HU, Wang M, Koresca J. Internal fixation of slipped capital femoral epiphysis. *Clin Orthop* 1978;137:148-153.
21. Gómez Canedo JM, Troncoso Durán J, Rueda Crespo D, Larrauri Puebla P. Epifisiólisis femoral proximal. *Rev Orthop Traum* 1993;37IB:154-159.
22. Wells D, King JD, Roe TF, Kaufman FR. Review of slipped capital femoral epiphysis associated with endocrine disease. *J Pediatr Orthop* 1993;13:610-614.