

Avulsión del tubérculo tibial asociada a epifisiólisis proximal de tibia

A. PINA MEDINA. J. POYATOS CAMPOS. C. LÁZARO BOLEDA y T. MARTI FAUS

Servicio de Traumatología y Cirugía Ortopédica. Hospital General de Castellón.

Resumen.—Las lesiones de la tuberosidad tibial anterior son fracturas poco frecuentes que se presentan generalmente en adolescentes. Su extensión fisaria hacia la cortical posterior constituye un hecho infrecuente. Algunos autores consideran necesaria la modificación de la clasificación de Watson-Jones añadiéndole un tipo IV. Se presenta un caso de epifisiólisis proximal de tibia asociada a avulsión del tubérculo tibial, se discute dicha clasificación, el mecanismo de producción y revisión de la literatura.

AVULSION FRACTURE OF THE TIBIAL TUBERCLE AND CONCOMITANT EPIPHYSIOLYSIS OF THE PROXIMAL TIBIA

Summary—Fractures of the anterior tibial tubercle are uncommon lesions, adolescents being more frequently affected. Physeal extension through the posterior tibial cortical bone is rare. Some authors have suggested that a new type IV can be added to the Watson-Jones classification. In this paper, we report a case with epiphysiolysis of the proximal tibia associated to an avulsion fracture of the anterior tibial tubercle. The Watson-Jones classification, the mechanism of injury are discussed together a review of the literature.

INTRODUCCIÓN

Las avulsiones de la tuberosidad tibial anterior (TTA) afectan más frecuentemente a adolescentes y suponen menos del 1% de las lesiones fisarias (1,2). Watson-Jones fue el primero en clasificarlas distinguiendo 3 tipos según el tamaño del fragmento (3). Posteriormente, Ogden modificó dicha clasificación añadiendo subtipos según su extensión intraarticular y conminución de la tuberosidad (2). Sin embargo, ninguna de estas clasificaciones recoge la posibilidad de extensión de la lesión a través de la fisis hasta la cortical posterior. Ryu propuso un cuarto tipo que contempla este hecho (4), que tan sólo figura en 4 ocasiones en la literatura (1, 3, 5).

El propósito de este trabajo es añadir un caso propio, discutir el mecanismo patogénico y la necesidad de ampliar la clasificación.

Correspondencia:
Dr. A. PINA MEDINA
Guardia Civil, 22, esc. 5, 6.^a
46020 Valencia

CASO CLÍNICO

Varón de 16 años con lesión aguda en rodilla derecha tras realizar un salto jugando al baloncesto. En el momento del accidente no existió contacto alguno con otro jugador y refiere la lesión en la batida, no al contacto con el suelo. A la exploración presentó dolor agudo y tumefacción en tercio proximal de tibia, actitud en flexión de rodilla de 45° con impotencia funcional para la extensión activa de la misma. No se apreció pérdida de continuidad en el aparato extensor. En la anamnesis no había antecedentes patológicos de interés.

El estudio radiológico reveló una avulsión del tubérculo tibial tipo II de Watson-Jones, con desplazamiento anterosuperior de 15 mm., mínima diástasis del tercio anterior de la fisis proximal de tibia y una línea radiolúcida oblicua con inicio entre tercio medio y posterior de dicha fisis de delante atrás que delimitaba un triángulo metafisario posterior, evidenciando una epifisiólisis proximal de tibia tipo II de la clasificación de Salter y Harris (Fig. 1).

El desplazamiento de la TTA fue determinante para el tratamiento quirúrgico. De urgencia se realizó reducción y osteosíntesis con tornillo de esponjosa y arandela e inmovilización con yeso isquiopédico en hiperextensión. El control radiológico postquirúrgico mostró una correcta situación de la TTA (Fig. 2). A las 6 semanas se retiró el yeso, evidenciando curación de la fractura en posición

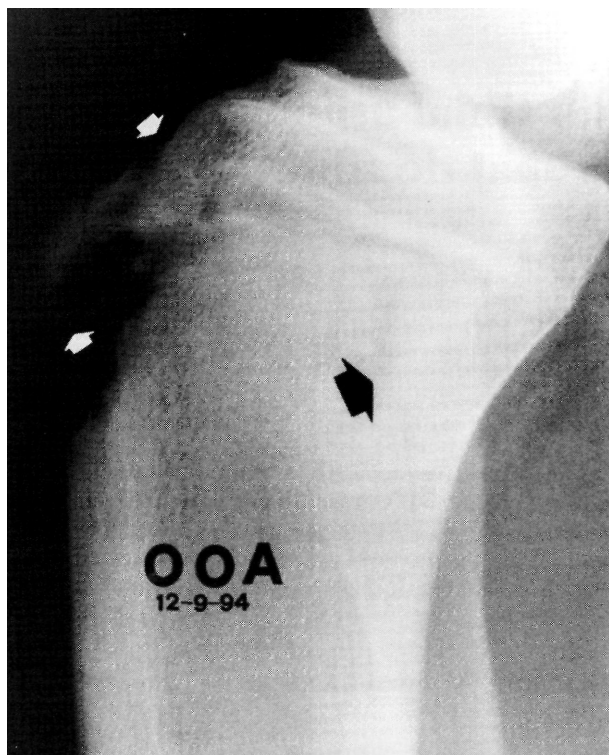


Figura 1. Radiografía lateral de rodilla.

anatómica e inició programa fisioterápico (Fig. 3). En el control clinicorradiológico a los 3 meses la movilidad era completa, estando el paciente asintomático (Figs. 4 y 5).

DISCUSIÓN

Las lesiones por avulsión de la TTA son infrecuentes, según Henard y Bobo (6); desde 1935 sólo hay descritos 76 casos en la literatura. Su asociación con epifisiólisis proximal de tibia constituye una entidad de extraordinaria rareza, encontrando únicamente 4 casos publicados (1, 4, 5) (Tabla I).

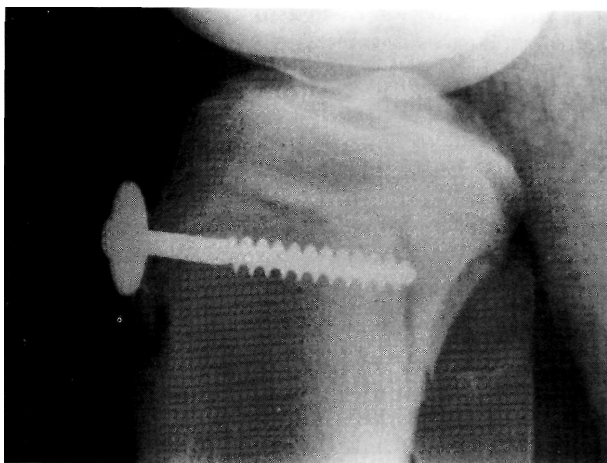


Figura 2. Control radiográfico postquirúrgico.

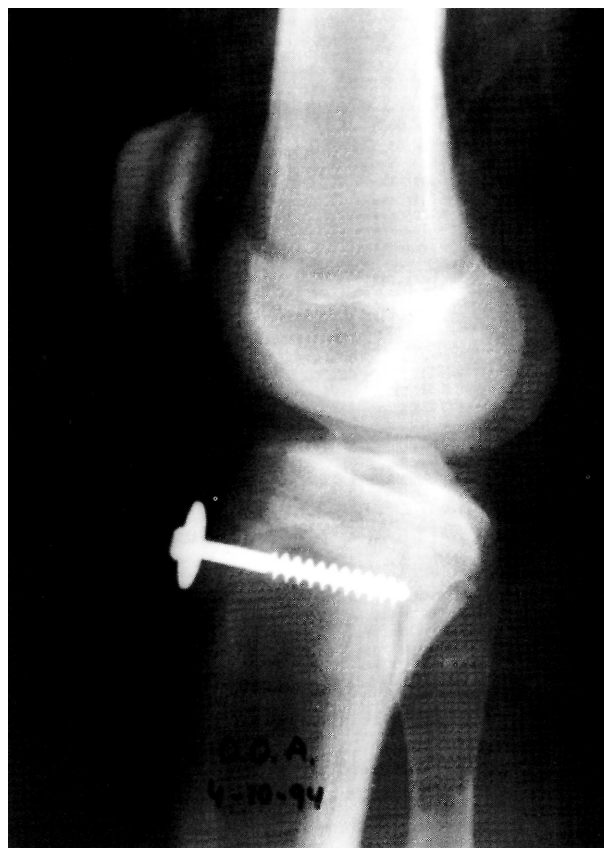

Figura 3. Control radiográfico a las 6 semanas

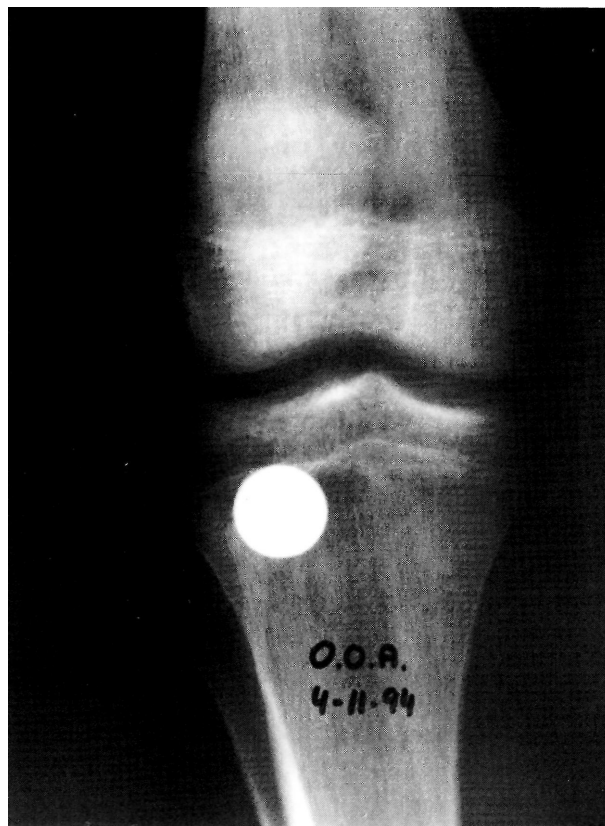


Figura 4. Radiografía anteroposterior a los 3 meses.

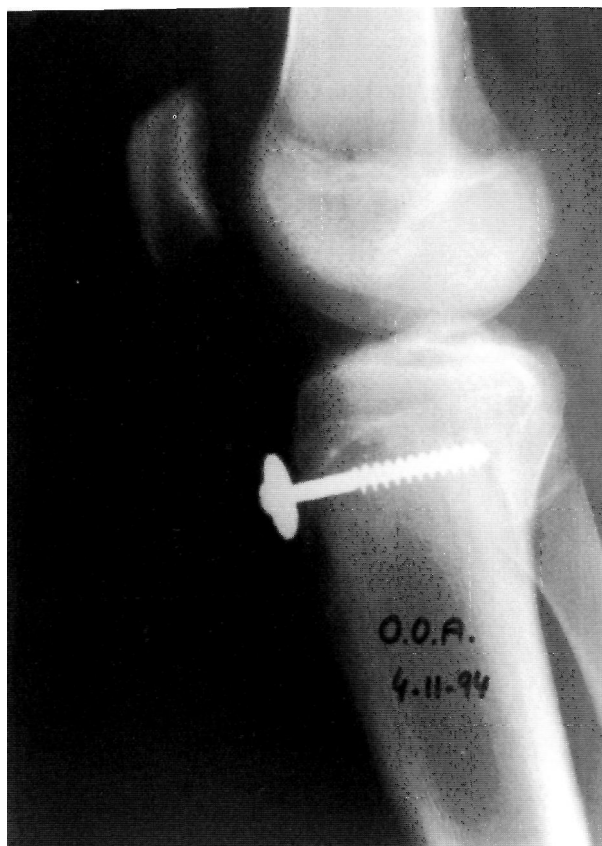


Figura 5. Control radiográfico lateral a los 3 meses.

El cierre asimétrico de la fisis próxima! de tibia, iniciado a nivel posterior con dirección anterior (7, 8), es el factor que determina la patogenia de esta asociación (1, 4) y su incidencia en el adolescente. Así, las fuerzas de tracción que generan la avulsión de la TTA se extienden a través de la porción anterior de la fisis, que permanece abierta, y atraviesan la metafisis al encontrarse con la porción posterior ya osificada, originando una lesión tipo II de Salter y Harris (9). Este mecanismo es comparable con el de la fractura de Tillaux del tobillo (2).

En la mayoría de los casos el salto ha sido el factor desencadenante de la lesión (1, 4). El aparato

Tabla I

Autor	Año	Edad	Sexo
Silberman	1966	12	V
Ryu	1985	16	V
Blanks	1994	16	V
		17	V

Casos publicados de asociación a avulsión de la TTA y epifisiólisis proximal de tibia. (Sexo: V: Hombre; M: Mujer.)

extensor originaría la avulsión de la TTA en el momento del despegue, la caída se producirá con la rodilla en semiflexión, recibiendo la porción posterior de la epífisis tibial fuerzas de compresión y cizallamiento que generaran un fragmento metafisario. Mecanismo denominado por Bohler como «salto con un mal aterrizaje» (*leap with a bad landing*) (10).

Tanto la clasificación de Watson-Jones (3) como la modificación de Ogden (2), siendo específicas de las lesiones de la TTA, no contemplan la posibilidad de extensión del trazo de fractura a la cortical posterior de la tibia. Por ello, Ryu describió lo que considera el tipo IV, una fractura tipo II de Salter y Harris iniciada como avulsión de la TTA que se propaga a través de la fisis proximal con o sin trazo metafisario (4). Este último correspondería al caso que presentamos.

Hand recomienda la reducción abierta y fijación interna en las fracturas tipo II y III de Watson-Jones y observa que un gran colgajo perióstico puede impedir la reducción cerrada (11). Ogden recomienda cirugía si existe: 1) desplazamiento significativo en dirección anterior y superior de uno o más fragmentos de la tuberosidad, y 2) extensión de la fractura a través de la epífisis proximal hasta la articulación de la rodilla con interrupción de la misma (2). Pensamos que la mayoría de estas fracturas pueden tratarse de forma cerrada, especialmente los tipos I y II, aunque si persiste un desplazamiento de más de 0,5 cm. está indicada la reducción anatómica abierta.

Bibliografía

1. Blanks RH, Lester K, Shaw BA. Flexion-type Salter II fracture of the proximal tibia. Proposed mechanism of injury and two case studies. *Clin Orthop* 1994; 301: 256-9.
2. Ogden JA, Tross RB, Murphy MJ. Fractures of the tibial tuberosity in adolescents. *J Bone Joint Surg* 1980; 62A: 205-15.
3. Watson Jones R. Injuries of the knee. En: Wilson JN (ed.). *Fractures and joint injuries*, vol. 2, ed. o. Ednburgh. Churchill Livingstone, 1976, 1047-50.
4. Ryu RK, Debenham JO. An unusual avulsion fracture of the proximal tibial epiphysis. Case report and proposed addition to the Watson-Jones classification. *Clin Orthop* 1985; 194: 181-4.
5. Silberman WW, Murphy JL. Avulsion fracture of the proximal tibial epiphysis. *J Trauma* 1966; 6:592-4.
6. Henard DC, Bobo RT. Avulsion fractures of the tibial tubercle in adolescents. A report of bilateral fractures and a review of the literature. *Clin Orthop* 1933; 177: 182-7.

7. **Burkhart SS, Peterson HA.** Fractures of the proximal tibial epiphysis. *J Bone Joint Surg* 1979; 61A: 996-1002.
8. **Shelton WR, Canale T.** Fractures of the tibia through the proximal tibial epiphyseal cartilage. *J Bone Joint Surg* 1979; 61A: 167-73.
9. **Salter RB, Harris WR.** Injuries involving the epiphyseal plate. *J Bone Joint Surg* 1963; 45A: 587-622.
10. **Böhler O.** The treatment of fractures, vol. 3, English Edition 5, translated by Alfred Wallner and Otto Russe. New York. Grune and Stratton, 1958; 1688.
11. **Hand WL, Hand CR, Dunn AW.** Avulsion fractures of the tibial tubercle. *J Bone Joint Surg* 1971; 53A: 1579-83.