

Tratamiento de las fracturas abiertas conminutas del primer metatarsiano con fijador externo.

A propósito de 1 caso

í. FERNANDEZ GALLART*, M.^a J. SANGÜESA NEBOT** y M. F. MINGUEZ*

* Servicio de Traumatología y Ortopedia. Hospital Clínico Universitario. Facultad de Medicina. Valencia.

** Servicio de Traumatología y Ortopedia. Hospital Amau de Vilanova. Valencia.

Resumen.—Se presenta 1 caso de fractura abierta grado III de Gustilo conminuta de primer metatarsiano del pie derecho resuelta mediante la utilización de un fijador externo como método de osteosíntesis ósea. Se hace especial mención a la necesidad del tratamiento simultáneo de las partes blandas y del hueso, manteniendo los requerimientos biomecánicos del pie como objetivo del tratamiento.

CONMINUTED OPEN FRACTURE OF THE FIRST METATARSAL BONE TREATED WITH AN EXTERNAL FIXATOR

Summary.—We present a case of conminuted open fracture of the first metatarsal bone of the right foot treated by using an external fixator as a method of osteosynthesis. Simultaneous treatment of bone and soft tissues is recommended. The aim of the treatment should be to restore biomechanical requirements of the foot.

INTRODUCCIÓN

La fractura aislada conminuta del primer metatarsiano es habitualmente el resultado de un mecanismo de aplastamiento o compresión directa y frecuentemente se asocia a lesión importante de partes blandas. Es muy escasa la bibliografía sobre esta lesión a pesar de la repercusión funcional que puede representar a largo plazo por una alteración biomecánica del pie si resulta en la no restauración de la alineación anatómica con un acortamiento del primer radio y el posible desarrollo de un síndrome de insuficiencia yatrogénica del primer metatarsiano (1, 2).

El planteamiento del tratamiento de una fractura abierta grave conminuta del primer metatarsiano del pie se realizará siguiendo las pautas habi-

tuales de cualquier fractura abierta (3, 4). Marcando como objetivo mantener en la reducción la longitud del primer radio dada la necesidad en cualquier cirugía del antepié de reconstruir su biomecánica normal, y en este caso concreto permitir que el pie en la fase de apoyo de la marcha pueda realizar su cuarto paso de despegue del primer radio (2, 5, 6), y utilizando como método de osteosíntesis para la contención aquel que permita la actuación en cualquier momento sobre partes blandas.

CASO CLÍNICO

Paciente varón de 20 años de edad que ingresó en el servicio de urgencias de traumatología del Hospital Clínico tras sufrir accidente de tráfico en el que la motocicleta que conducía le cayó sobre el pie izquierdo. Fue diagnosticado de «aplastamiento de pie izquierdo con fractura conminuta abierta grado III de Gustilo de primer metatarsiano», apreciándose en la revisión grave lesión de partes blandas con atricción y pérdida muscular, afectación del paquete vasculonervioso colateral medial del primer dedo, atricción del cartílago articular de la cabeza del metatarsiano y la base de la primera falange y sección del tendón flexor (Fig. 1). Radiológicamente se aprecia-

Correspondencia:

Dra. M.^a J. SANGÜESA NEBOT
Maestro Esteban Cátala, 2, pta. 14
46010 Valencia

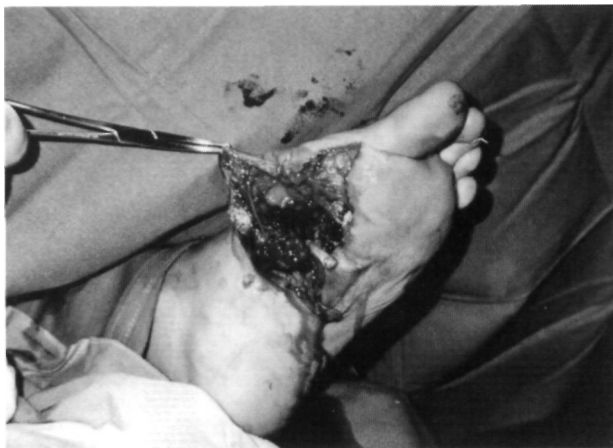

Figura 1. Varón de 20 años. Accidente de tráfico. Fractura abierta conminuta del primer metatarsiano. Aspecto clínico inicial con lesión ósea y gran afección de partes blandas.

ha fractura conminuta del primer metatarsiano con acortamiento de la longitud del misino (Fig. 2).

Tras tratamiento sistémico inicial mediante antibioterapia y profilaxis antitetánica, bajo anestesia troncular del miembro se redujo la fractura manteniendo la longitud original del metatarsiano y se colocó fijador externo monolateral (tipo OMS) que permitió en ese momento completar la revisión, Friedrich y sutura de las lesiones de partes blandas (Fig. 3). Los primeros días del postoperatorio se colocó un vendaje compresivo algodónado. La piel de la zona lesionada por aplastamiento se necrosó, requiriendo la realización de curas frecuentes hasta la realización de un injerto sin que el fijador externo colocado supusiese un obstáculo en ningún momento. Se estimuló la rehabilitación inmediata de las articulaciones del pie y tobillo. Las lesiones evolucionaron lenta pero favorablemente y el fijador externo se retiró a los 3 meses y 1 semana de la lesión. La grave lesión del cartílago articular llevó a una anquilosis ósea de la metatarsofalángica del primer dedo en 15° de flexión dorsal y 10° de

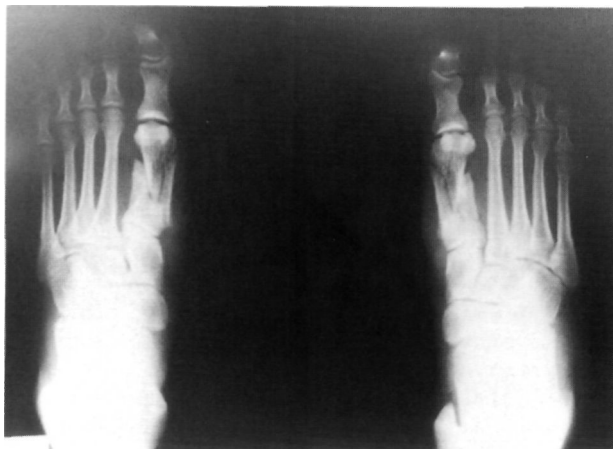


Figura 2. Radiografía de la lesión inicial: conminución del primer metatarsiano con acortamiento de su longitud.

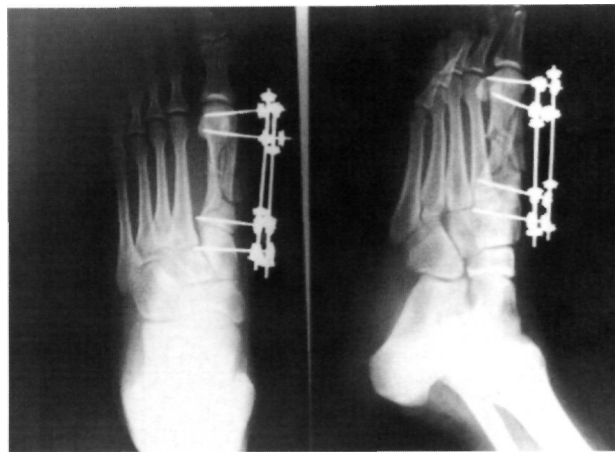

Figura 3. Osteosíntesis mediante fijador externo monolateral tipo OMS.

valgo, con efecto mínimo sobre la marcha (Fig. 4). Tres años después de la lesión el paciente se encuentra subjetivamente satisfecho, realiza asintomático cualquier tipo de actividad y no se observa en el pie ningún signo de trastorno biomecánico (Figs. 5 y 6).

DISCUSIÓN

Conseguir un buen resultado funcional supone en este tipo de fracturas ser más agresivo para restaurar la anatomía y preservar la función que en otras lesiones del pie.

En la revisión de la escasa bibliografía existente sobre estas lesiones se recogen distintas posibilidades terapéuticas que se han planteado por diferentes escuelas. Algunos autores ante fracturas conminutas del primer metatarsiano para restablecer y mantener la longitud han utilizado clavos de transfixión insertados desde el primer al segundo metatarsiano o agujas de Kirschner cruzadas a metatarsianos y cuñas (2, 5, 7, 8). Kilbourne y Paul y la ASIF (Association for the Study of Internal Fixation) recomiendan la reducción abierta y la fijación interna mediante tornillos o placas y tornillos de pequeños fragmentos (9, 10), con lo cual se señala que se inicia antes la rehabilitación que con la utilización de agujas al retirar antes la inmovilización externa de todo el pie con la ventaja adicional que supone disminuir el riesgo de la algodistrofia refleja, tan frecuente en las inmovilizaciones prolongadas con yeso en fracturas del pie.

La fractura del primer metatarsiano, dada su importancia funcional, exige ser considerada como grave y no tratarse de modo casual e insatisfactorio (8). Los fijadores externos ocupan un lugar preferente como método de osteosíntesis en las fractu-

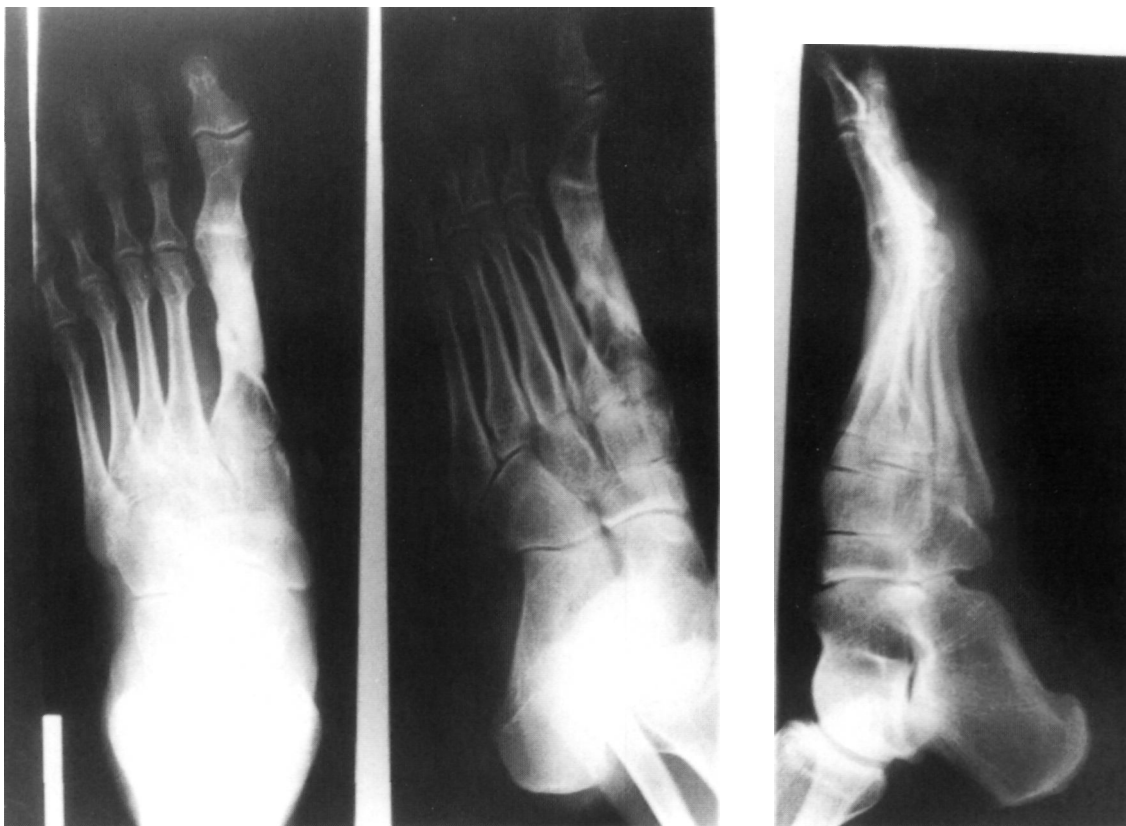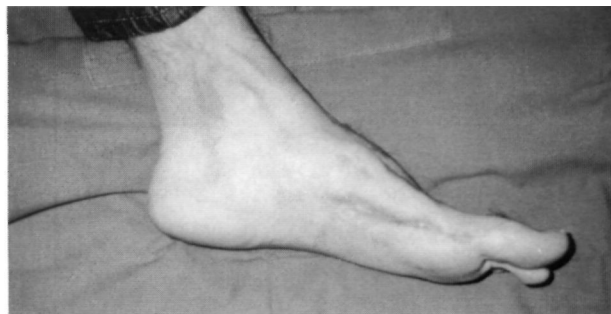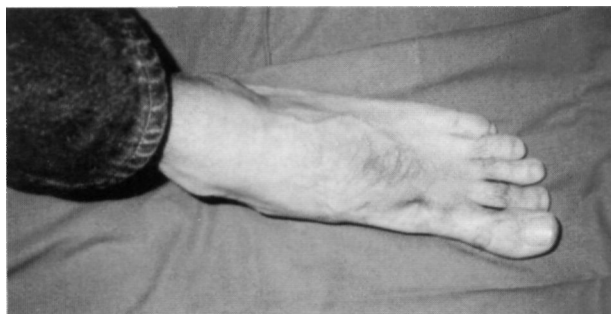


Figura 4. Radiografía a los 3 años de la lesión.

ras abiertas graves de cualquier localización (3). Shereff ha defendido la utilización de los fijadores externos para este tipo de fracturas (4). Con la utilización de un sistema de fijación externa monolateral conseguiremos, tras una buena reducción de la fractura, mantener la longitud del primer radio, no necesitando recurrir, en una fractura abierta como es el caso, al anclaje sobre huesos sanos vecinos (metatarsianos y cuñas) como ocurría con los clavos transfixiantes y agujas de Kirschner ni a la colocación directa en el foco de material extraño como pequeños tornillos o placas atornilladas o agu-

jas de Kirschner intramedulares. Las partes blandas son accesibles en todo momento a curas periódicas tras el tratamiento inicial y a los tratamientos ulteriores que se consideren necesarios. Permite mantener a lo largo de todo el tratamiento la funcionalidad del resto de las articulaciones del pie y tobillo al no requerir otras inmovilizaciones de apoyo.

Se considera la conveniencia de incluir esta posibilidad terapéutica en el tratamiento de este tipo de lesiones en los servicios de urgencias.



Figuras 5 y 6. Aspecto clínico a los 3 años de la lesión; se mantiene la longitud del primer radio y no se observa en el pie ningún signo indirecto de afección biomecánica.

Bibliografía

1. **Anderson LD.** Injuries of the forefoot. Clin Orthop 1977; 122: 18-27.
2. **Viladot Pericé A.** Patología del antepié. Barcelona: Ediciones Toray, S. A., 1984.
3. **Gustilo RB.** Open fractures. En: Gustilo RB, Kyle RE Templeman DC, eds. Fractures and dislocations. St. Louis. Mosby, 1993; 169-96.
4. **Shereff MJ.** Fractures of the forefoot. AAOS Instr Course 1990; 39: 133-40.
5. DeLee JC. Fracturas y luxaciones del pie. En: Mann RA, ed. Cirugía del pie. Buenos Aires. Editorial Médica Panamericana, 1987; 694-938.
6. **Heckman JD.** Fractures and dislocations of the foot. En: Rockwood CA Jr, Green DP, Bucholz RW, eds. Fractures in adults. Philadelphia. JB Lippincott Company, 1991; 2041-182.
7. **De Souza LJ.** Fractures and dislocations of the foot. En: Gustilo RB, Kyle RF, Templeman DC, eds. Fractures and dislocations. St. Louis. Mosby, 1993; 1119-221.
8. **García A, Parkes JC.** Fractures del pie. En: Giannestras NJ, ed. Trastornos del pie. Barcelona: Salvat, 1979; 545-53.
9. **Kilbourne B, Paul E.** The use of small bone screws in the treatment of metacarpal, metatarsal and phalangeal fractures. J Bone Joint Surg 1958; 40A: 375-83.
10. **Müller ME, Allgöwn M, Schneider R, Willenegger H.** Manual de osteosíntesis. Técnica AO. Barcelona. Editorial Científico-Médica, 1980.