

# Utilización de fijadores externos como tratamiento de urgencias en las fracturas pélvicas del politraumatizado

J. FERNÁNDEZ GALLART\* M. J. SANGÜESA NEBOT\*\*. C. BLASCO MOLLA\* y F. GOMAR SANCHO\*

\* Servicio de Traumatología y Cirugía Ortopédica. Hospital Clínico Universitario. Departamento de Cirugía. Facultad de Medicina. Universidad de Valencia. \*\*Servicio de Traumatología y Cirugía Ortopédica. Hospital Arnau de Vilanova. Valencia.

**Resumen.**—La importancia de la inestabilidad pélvica en el pronóstico vital del paciente politraumatizado obliga a actuar con rapidez sobre estas lesiones. Presentamos nuestra casuística de 10 pacientes politraumatizados con fracturas inestables de pelvis tratados de urgencia mediante fijación externa. Los buenos resultados obtenidos confirman la utilidad de este sistema como tratamiento inicial en un servicio de urgencias, que en la gran mayoría de los casos será el tratamiento definitivo.

## THE USE OF EXTERNAL FIXATOR FOR EMERGENCY TREATMENT OF PELVIC FRACTURES IN PATIENTS WITH MULTIPLE TRAUMA

**Summary:**—The importance of pelvis instability for life prognosis in multiple trauma patients implies a rapid treatment action in these lesions. We report 10 patients with multiple trauma and unstable pelvis fractures treated as emergency by external fixation. The good results obtained confirm the utility of this method as both the initial and definitive treatment of pelvis fractures in cases of emergency.

## INTRODUCCIÓN

Todos los grupos de estudio y los trabajos de revisión sobre el politraumatizado se orientan actualmente al tratamiento integral del mismo: desde el momento de su atención en los servicios de urgencias hasta la resolución definitiva de sus problemas. Manteniendo siempre la coordinación entre los especialistas que intervienen (1-5).

El Comrnittee on Trauma del American College of Surgeons reconoce que el manejo inmediato del paciente con traumatismos múltiples variará de acuerdo con las facilidades disponibles y con la experiencia anterior del equipo médico tratante. Y el porcentaje de buenos resultados estará directamente relacionado con la rapidez con que sean diag-

nosticadas y tratadas las lesiones vitales estabilizando las constantes vitales.

La mortalidad por fracturas-aplastamientos pélvicos oscila entre el 10 y el 50% en función de las lesiones asociadas. No hay que olvidar que una grave hemorragia intrapélvica puede ser consecuencia de la fractura pélvica dado que la laceración de los vasos pélvicos en lesiones inestables es a menudo la causa de dichas pérdidas (6-8).

## MATERIAL Y MÉTODOS

Siguiendo estos criterios hemos realizado el tratamiento de urgencias de 10 casos de fracturas inestables de pelvis con fijador externo.

Todos ellos fueron etiquetados en un momento inicial como politraumatizados siguiendo normas internacionales que consideran como tal a aquel enfermo que ve comprometida su situación vital por la afección de 3 cavidades, 2 cavidades y 1 extremidad y más de 3 extremidades.

### Correspondencia:

Dra. MARÍA JOSÉ SANGÜESA NEBOT  
Maestro Esteban Catalá, 2, pta. 14  
46010 Valencia

Tabla 1.

Casos	Mecanismo lesional	Tipo lesión pélvica	Lesiones asociadas
Caso 1. A. R. P. Varón, 18 años.	Accidente tráfico (colisión moto-coche).	Diástasis pubis.	Rotura hepática. TCE grado 1.
Caso 2. A. I. Y. Mujer, 5 años.	Accidente tráfico (atropello camión).	Aplastamiento pelvis.	Aplastamiento ambos MM.II. TCE. Lesiones abdominales.
Caso 3. D. P. L. Varón, 68 años.	Accidente laboral (precipitado altura).	Aplastamiento pelvis; fractura conminuta pelvis.	Fracturas ambos MM.II. Traumatismo torácico.
Caso 4. S. L. P. Varón, 36 años.	Accidente tráfico (colisión coche-coche).	Fractura conminuta pelvis.	Lesiones abdominales: intestinales y vesical.
Caso 5. J. L. J. Varón, 42 años.	Accidente tráfico (colisión moto-coche).	Diástasis pubis.	Fractura MSD.
Caso 6. L. J. J. Varón, 47 años.	Accidente tráfico (motocicleta).	Fractura conminuta pelvis.	Fractura húmero derecho.
Caso 7. D. I. S. Mujer, 36 años.	Accidente tráfico (motocicleta).	Diástasis pubis.	Heridas varias.
Caso 8. A. I. S. Varón, 16 años.	Accidente tráfico (colisión coche-coche).	Fractura Malgaigne.	TCE. Traumatismo torácico.
Caso 9. J. F. L. Varón, 38 años.	Accidente laboral (precipitado).	Fractura conminuta pelvis.	TCE. Rotura esplénica. Fractura muñeca izquierda.
Caso 10. J. J. R. Varón, 23 años.	Atropello tren.	Aplastamiento pelvis.	Rotura vesical y uretra. Amputación traumática. MSL. Traumatismo torácico. TCE.

En cuanto a la etiología fueron 2 precipitados en accidentes laborales, 7 accidentes de tráfico (de ellos, 2 atropellos) y 1 accidente de tren. Dos eran mujeres y 8 varones. La edad estaba comprendida entre 5 y 68 años, con una edad media de 32,9 años y mayor incidencia en la tercera década (Tabla 1). Todos estos enfermos fueron tratados bajo las normas habituales de los servicios de reanimación en cuanto a la resucitación inicial. Siendo todos

ellos pacientes en situación de shock hipovolémico y con fracturas pélvicas inestables a las que se calcula una pérdida sanguínea media de 2.500 cc, se decidió la estabilización inicial de la pelvis con el objetivo de remontar la situación de shock.

En todos los casos se utilizaron fijadores externos monolaterales tipo Orthofix con cabezales en T variando el tipo de cuerpo utilizado en función de las características del enfermo y el material disponible en un momento concreto. Siempre se utilizaron tornillos autopercutores de 6/5 mm. de diámetro.

A lo largo del tiempo cambiamos de técnica quirúrgica en cuanto a la localización elegida para la colocación de los tornillos:

— En la primera etapa colocamos en la cresta ilíaca (casos 1-6) (Figs. 1 y 2).

— En la segunda etapa, habiendo conocido y valorado los trabajos realizados por Penning (8) pasamos a colocar los tornillos en la región supraacetabular. Se logra así un mayor control de las lesiones pélvicas anteriores (Figs. 3, 4 y 5). Realizamos algunas modificaciones en la técnica sugerida por este autor y los pasos que seguimos son:

a) Trabajamos primero sobre la hemipelvis más inestable. Con una aguja de Kirschner de 1,5 mm. localizamos bajo control radioscopia) la región directamente supraacetabular (Fig. 6) colocando ahí el primer tornillo cuya longitud habremos elegido previamente en función de las características del enfermo. En algunos casos, fundamentalmente en pacientes obesos, puede ser razonable realizar

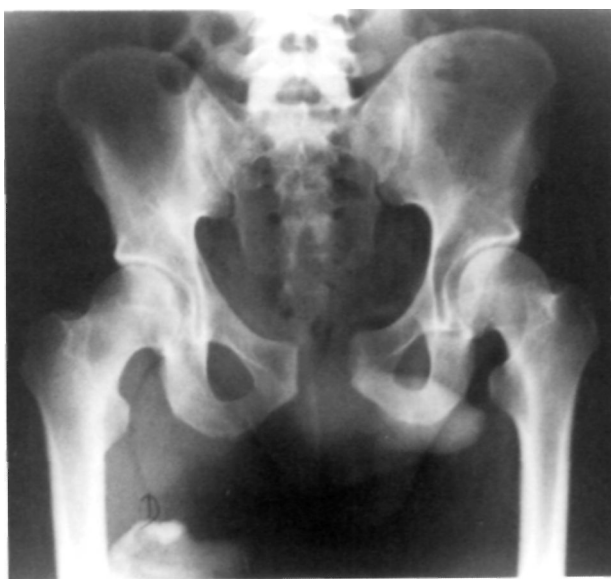
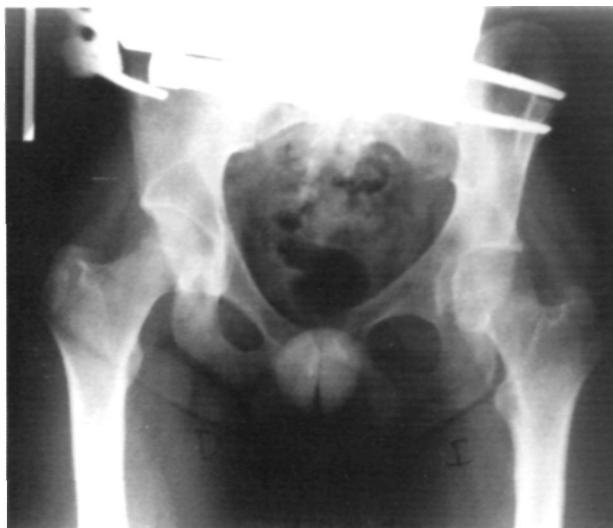
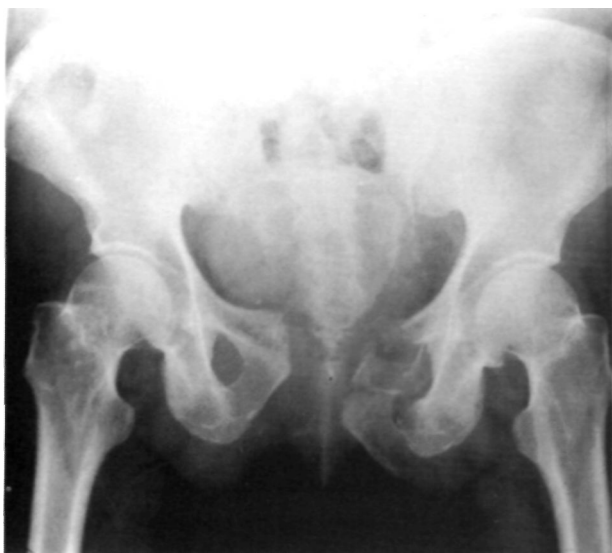Figura 1. Varón, 18 años, accidente de tráfico. Paciente con diástasis púbica con repercusión en la inestabilidad hemodinámica del enfermo.



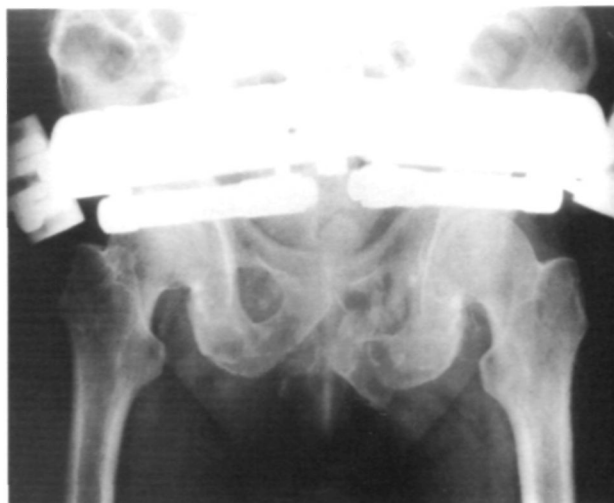**Figura 2.** Reducción y estabilización de la lesión con la colocación de un fijador externo monolateral con anclaje de los tornillos a nivel de las crestas ilíacas.

una incisión de unos 4 cm. para la colocación de los tornillos controlando perfectamente las partes nobles vecinas, y sin que esto suponga convertir la técnica en abierta, ya que se actúa a distancia del foco de lesión. Comprobada mediante escopia la correcta colocación del primer tornillo, se coloca el segundo en la posición 4-5 del cabezal (2 anclajes con suficiente apoyo para la manipulación posterior de la pelvis) (Fig. 7). Se coloca luego el cabezal en T.

- b) Se realizan después los mismos pasos en la hemipelvis más estable.
- c) Se unen los 2 cabezales con el cuerpo del fijador elegido previamente en función de las características del en-



**Figura 3.** Varón, 58 años, accidente laboral con caída de altura. El paciente a su ingreso en urgencias mostraba shock hipovolémico y la radiología simple de la pelvis muestra esta lesión inestable.



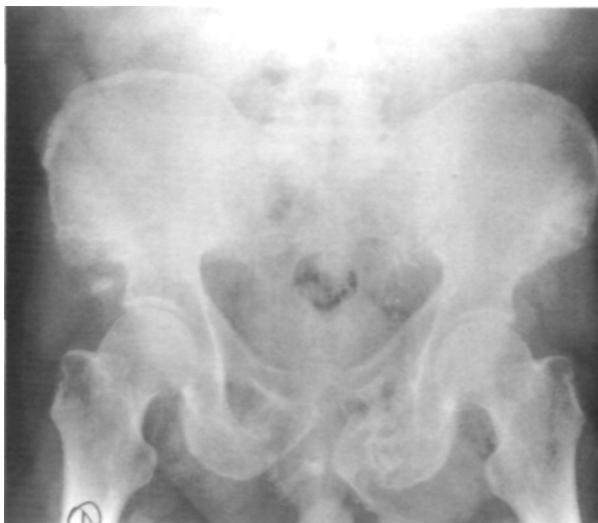**Figura 4.** Se colocó un fijador externo con anclaje de los tornillos directamente en región supraacetabular, remitiendo el estado de shock y siendo intervenido de lesiones asociadas.

ferino. Se manipula la fractura y en el momento en que la pelvis aparezca más reducida se fijan los cabezales. No se busca una reducción anatómica, difícil de conseguir fundamentalmente en los casos de aplastamientos pélvicos; lo que se busca es una reducción lo más cercana a la normalidad posible que cierre espacios anatómicos dislacerados.

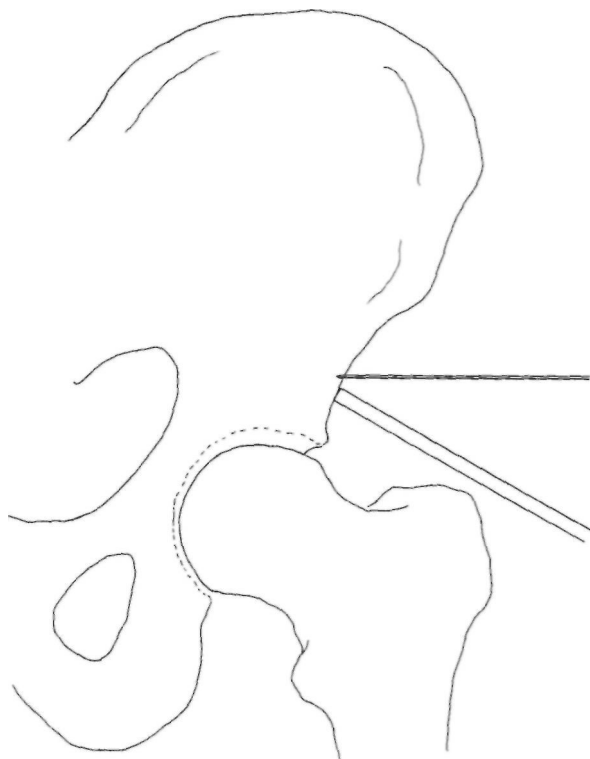
## RESULTADOS

El tiempo de colocación del fijador osciló entre los 20 minutos cuando el anclaje de los tornillos lo realizábamos a nivel ilíaco; a 35 minutos cuando lo colocamos supraacetabular.

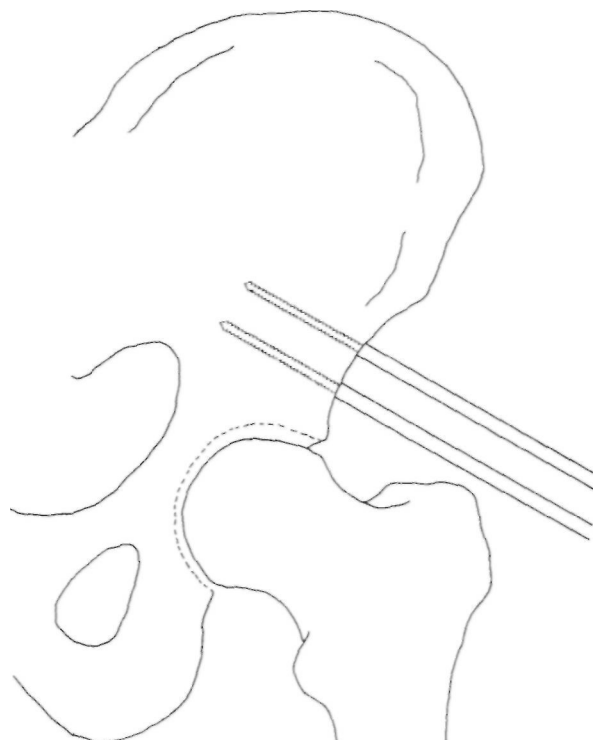
El shock hipovolémico del enfermo empezó a remontarse, pudiendo disminuir la utilización de



**Figura 5.** Resultado radiológico de la lesión ósea tras la retirada del fijador.



**Figura 6.** Para la colocación de los tornillos supraacetabulares empezamos localizando con una aguja de Kirschner bajo control radioscópico la región inmediatamente supraacetabular. Allí colocamos la primera guía.



**Figura 7.** Ya sin necesidad de control radioscópico, por encima del primer tornillo, utilizando como guía el cabezal del fijador en el espacio 3-4, colocamos el segundo tornillo. Haremos posteriormente lo mismo en la otra hemipelvis.

medidas de apoyo a los 3-5 minutos de bloqueado el fijador.

Cinco de los 10 pacientes fueron sometidos a laparotomía por lesiones abdominales en el mismo acto quirúrgico de urgencias (lesión esplénica en 1 caso, hepática en otro e intestinal y urológica en los otros 3). En ningún caso supuso dificultad el fijador colocado.

Las lesiones asociadas que presentaban los enfermos fueron seguidas posteriormente según normas habituales.

Ninguno de los casos presentados necesitó una actuación sobre la lesión pélvica posterior para completar su estabilidad. Los 3 casos que teóricamente hubiesen sido subsidiarios de la misma al tratarse de lesiones con inestabilidad horizontal y vertical por sus problemas asociados permanecieron en la Unidad de Reanimación entre 59 y 80 días, desaconsejando su estado general en el momento adecuado su tratamiento quirúrgico, y hallándose ya estable la lesión cuando ésta fue valorada de nuevo. En los otros 7 casos la deambulación asistida pudo iniciarse tan pronto como se controlaron sus otras lesiones.

No se observaron complicaciones inherentes a la utilización de fijadores externos. No se observó ningún caso de infección ni de aflojamiento de los tornillos. Los estrictos principios de asepsia y de técnica quirúrgica en el momento de la colocación del fijador contribuyen a este resultado.

El fijador externo se mantuvo un tiempo medio de 107 días, oscilando entre 84 y 132 días.

## DISCUSIÓN

El planteamiento inicial del tratamiento de las lesiones pélvicas inestables señala como objetivos básicos disminuir la hemorragia y aumentar el índice de supervivencia (6, 7, 9).

Para ello ante una fractura de pelvis debe decidirse:

- A quién estabilizar de urgencias.
- Cómo estabilizar.

La decisión de «a quién estabilizar urgentemente una pelvis» depende del grado de inestabilidad. Son «inestables» aquellas fracturas que llevan a que la pelvis no pueda resistir fuerzas normales sin mo-

verse, y en función de que se halle afectada o no la posibilidad de transmisión de cargas desde las extremidades a la pelvis o no se etiquetarán de inestabilidad vertical las primeras y rotacional las segundas.

La exploración clínica colocando la parte posterior de ambas manos sobre las crestas ilíacas y las espinas ilíacas anterosuperiores y provocando sobre ellas movimientos de cierre y apertura nos dará ya inicialmente la sensación de estabilidad/inestabilidad de una supuesta fractura pélvica.

Como método diagnóstico de apoyo utilizaremos la radiología simple. La TAC no es necesaria para este diagnóstico inicial, pues si bien las estadísticas hablan de que luego podríamos encontrar un 7% de lesiones no previstas, su realización en este momento no variará la actitud quirúrgica y sí retrasará otras actuaciones más urgentes (8). El estudio radiológico completo incluiría 3 proyecciones, una anteroposterior de pelvis y 2 oblicuas en 45° de inclinación caudal o craneal, pero habitualmente se realiza sólo la primera. En las fracturas inestables rotacionalmente se observa la imagen «en libro abierto-cerrado» en la que las estructuras posteriores de la pelvis mantienen su relación pero la pierden las anteriores como señalaron Pennal y Bucholz (10, 11).

El concepto de inestabilidad vertical radiológico ha sido debatido. Edeiken-Monroe et al. publicaron en 1989 un artículo (12) en el que completaron los signos descritos anteriormente por Bucholz y Tile (8, 11) hablando de inestabilidad pélvica si la hemipelvis se desplaza en vertical más de 0,5 cm. o si hay una diastasis de la articulación sacroilíaca de más de 1 cm. y/o fractura con diastasis sacra o ilíaca mayor de 0,5 cm. De ese modo se tienen en cuenta tanto las lesiones ligamentosas como óseas.

En base a estos criterios clinicorradiológicos nosotros indicamos la estabilización inmediata en aquellas fracturas que siendo teóricamente inestables se presentan en pacientes hemodinámicamente inestables.

Actualmente parece existir unanimidad en cuanto a «como estabilizar»: los fijadores externos son el tratamiento de elección inicial en las fracturas pélvicas inestables. Se han descrito diferentes formas de aplicación y diferentes montajes (6, 7, 8, 14). recordando que en las lesiones inestables verticalmente es difícil que este tratamiento aislado sea suficiente como tratamiento definitivo (8), aunque sí inicial.

La utilización de los fijadores externos monolaterales se basa en las ideas biomecánicas sobre la pelvis expuestas por Pauwels (13) en 1965, señalando que dicha pelvis está formada por las estructuras anteriores (ramas íleo e isquiopúbicas y la sínfisis púbica) que actúan como banda de tensión y las estructuras posteriores (sacro y articulaciones sacroilíacas) a modo de fulcro. El fijador externo anterior intenta sustituir las estructuras anteriores lesionadas estabilizando así la lesión.

En cuanto a la técnica quirúrgica cabe considerar que:

— La localización de los tornillos en cresta ilíaca sigue siendo útil fundamentalmente cuando se empieza a utilizar la técnica por equipos poco habitados a la cirugía en esta región, cuando se exige mayor rapidez de acción o cuando no se dispone de equipo de radioscopia.

— La localización supraacetabular de los mismos nos permite un manejo más directo y por tanto mejor de la lesión.

La utilización de este tratamiento permite mejorar el pronóstico de estos enfermos inmediatamente al lograr estabilizar la situación de shock hipovolémico y facilitar así el tratamiento de las lesiones asociadas; a medio y largo plazo al facilitar el manejo del paciente posibilitando cambios posturales, la rehabilitación precoz con o sin carga en función del tipo de la lesión inicial y lesiones asociadas y el tratamiento de las lesiones restantes en un paciente más fácil de movilizar.

## Bibliografía

1. **Champion HR, Copes WS, Sacco WJ et al.** The major trauma outcome study. Establishing norms for trauma care. *J Trauma* 1990; 30: 1356-65.
2. **Bone LB, Johnson K, Weigelt J et al.** Early versus delayed stabilization of femoral fractures. *J Bone Joint Surg* 1989; 71A: 336-40.
3. **Goris RJ, Gimbere JS, Van Niekerk JL et al.** Early osteosynthesis and prophylactic mechanical ventilation in the multiple trauma patient. *J Trauma* 1982; 22: 895-903.
4. **Meek R, Vivoda E, Crichton A.** A comparison of mortality in patients with multiple injuries according to method of fracture treatments. *J Bone Joint Surg* 1981; 63B: 456-63.

5. Riska EB, Myllynen P. Fat embolism in patients with multiple injuries. *J Trauma* 1982; 22: 891-5.
6. Mears DC, Fu FH. Modern concepts of external fixation of the pelvis. *Clin Orthop* 1980; 151: 65-72.
7. Tile M. Pelvic ring fractures. Should they be fixed? *J Bone Joint Surg* 1988; 70B: 1-12.
8. Penning D, Klein W, Brug E. Pelvic ring disruption. 1989.
9. Slati P, Huittinen VM. Double vertical fractures of the pelvis. *Acta Chirurgica Scandinavica* 1972; 138: 799-807.
10. Pennal CF, Tile M, Waddell JP, Gardise H. Pelvic disruption assessment and classification. *Clin Orthop* 1980; 151: 12-19.
11. Bucholz R. The pathological anatomy of malgaigne fracture-dislocations of the pelvis. *J Bone Joint Surg* 1981; 63A: 400-9.
12. Edeiken-Monroe MD, Browner BD, Jackson H. The role of standard roentgenograms in the evaluation or instability of pelvic ring disruption. *Clin Orthop* 1989; 240: 63-76.
13. Pauwels F. *Cesammelte Abhandlung zur funktionellen Anatomie des Bewegungsapparates*. Berlin. Springer-Verlag. 1965.
14. Slati P, Karaharju EO. External fixation of the pelvic girdle with a trapezoid compression frame. *Injury* 1975; 7: 53-9.