

## Pseudoartrosis del cóndilo humeral en niños

E. FERNÁNDEZ, D. SALA, T. JOLÍN y J. GASCÓ

*Servicio de Traumatología y Cirugía Ortopédica. Hospital Clínico Universitario de Valencia. Departamento de Cirugía. Facultad de Medicina. Universidad de Valencia.*

**Resumen.**—La pseudoartrosis del cóndilo humeral en niños es una complicación que ocurre con una frecuencia del 14% a pesar de un tratamiento adecuado de la fractura. El presente estudio evalúa dos casos de pseudoartrosis del cóndilo humeral en fracturas tipo I y II de Milch en dos niños de 12 y 7 años respectivamente. En la fractura tipo I el tratamiento realizado consistió en osteosíntesis a compresión interponiendo un injerto de ala ilíaca en el foco. La consolidación y desaparición de la sintomatología se obtuvo a los tres meses. En la fractura tipo II se efectuó una osteosíntesis a compresión sin aporte de injerto, con consolidación del foco 10 meses después. En ninguno de los dos casos se observó alteración del crecimiento óseo. En conclusión, los casos de fracturas completas con mínimo desplazamiento el tratamiento aconsejable sería la osteosíntesis percutánea. En caso de pseudoartrosis estaría indicado el tratamiento quirúrgico, siendo suficiente la fijación a compresión colocando un puente de injerto óseo, siendo de fundamental importancia la correcta reducción de los fragmentos óseos.

### PSEUDOARTHROSIS OF THE LATERAL HUMERAL CONDYLE IN CHILDREN

**Summary.**—Pseudoarthrosis of the lateral humeral condyle is a complication occurring in 14% of the fractures in children despite an adequate initial management. The present study illustrates two cases of such a condition after a Milch type I and type II fractures in two girls 12 and 7 year-old respectively. Internal fixation of the pseudoarthrosis was done in bowth cases. The type I fractures was treated by fixation with two maleolar screws and bone grafting, while type II fracture was managed by resection of the interposed fibrous tissue and screw fixation. Consolidation was achieved at three and 10 months respectively. There were no adverse effects observed in the physal growth. In conclusion, in minimally displaced complete fractures, percutaneous fixation would be the treatment of choice. Internal fixation with compression screws would be advised when pseudoarthrosis is established.

### INTRODUCCIÓN

La fractura del cóndilo humeral es una lesión que suele tener buenos resultados cuando el tratamiento se aplica precozmente. No obstante, se puede producir un retardo de consolidación y pseudoartrosis en el 14% de los casos (3, 5, 6). La conducta en el retardo de consolidación puede variar desde la observación de la evolución hasta el tratamiento quirúrgico, dependiendo del desplazamiento de la fractura y la funcionalidad del codo (11). El presente estudio muestra dos casos de pseudoartrosis del

cóndilo humeral tratados quirúrgicamente mediante injerto óseo y osteosíntesis.

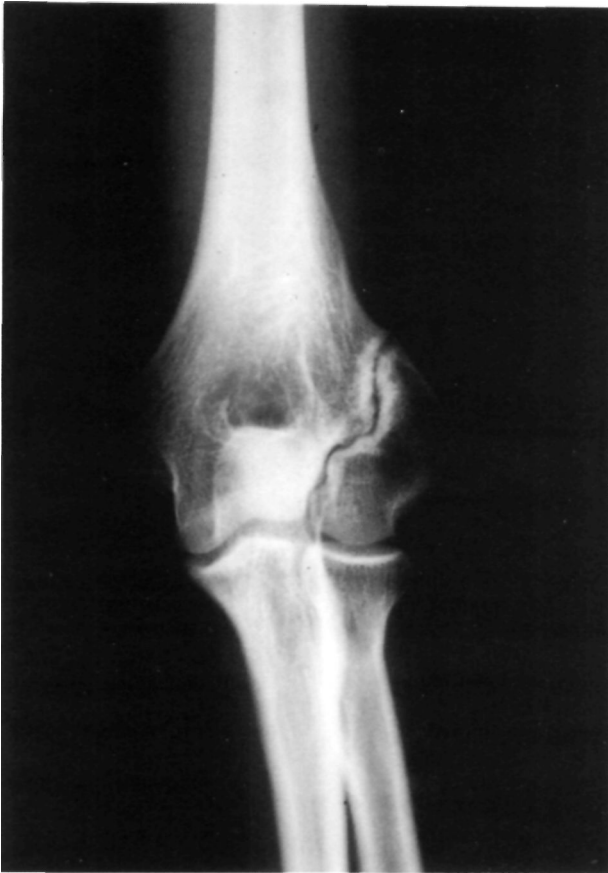### CASOS CLÍNICOS

#### Caso 1

Niña de 12 años de edad quien sufrió una caída casual apoyando el miembro superior izquierdo con el codo en extensión completa, forzando el varo. El estudio radiológico convencional evidenció una fractura del cóndilo lateral tipo I de Milch (equivalente a una epifisiolisis tipo IV de Salter-Harris) no desplazada (estadio T). Debido a la ausencia de desplazamiento inicial se decidió aplicar tratamiento ortopédico mediante vendaje enyesado braquiopalmar en posición funcional durante seis semanas. Una vez retirada la inmovilización, se comprobó la estabilidad del codo sin dolor a la exploración. No obstante, no se apreciaron signos radiológicos evidentes

#### Correspondencia:

Dr. ERNESTO FERNÁNDEZ  
Avda. Pérez Caldos, 25  
46018 Valencia

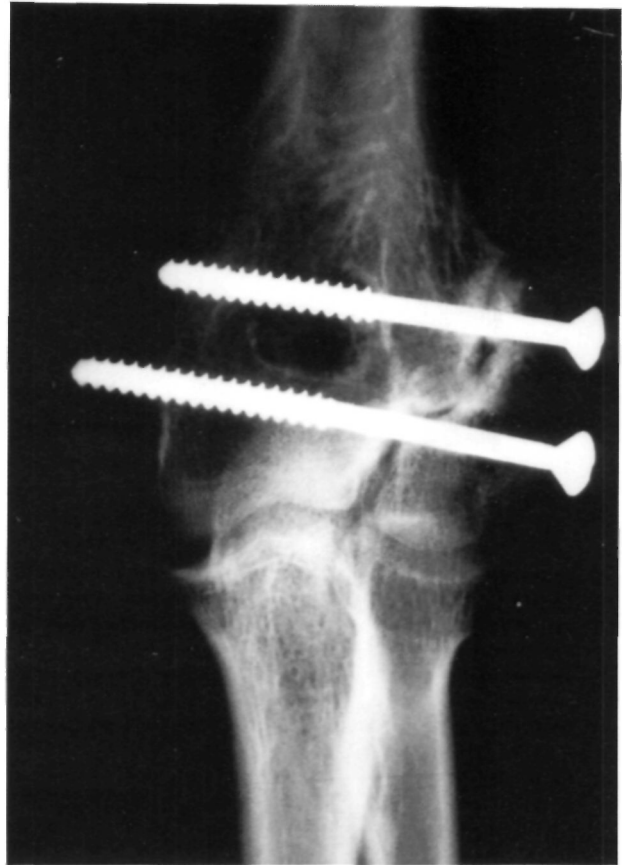


**Figura 1.** Caso n° 1. Imagen radiográfica anteroposterior de la pseudoartrosis del cóndilo humeral. La línea de pseudoartrosis transcurre desde la cortical externa hasta el límite externo de la tróclea humeral.

de consolidación. En controles radiológicos sucesivos se observó la presencia de un foco de pseudoartrosis sin desplazamiento de los fragmentos, por lo que se optó por una conducta expectante (Fig. 1). Después de realizar vida normal durante tres años, el paciente comenzó a presentar dolor localizado en el codo al realizar esfuerzos. Dada la persistencia de la imagen radiográfica de pseudoartrosis y las molestias referidas se optó por el tratamiento quirúrgico. Mediante un abordaje lateral del codo se colocaron dos tornillos de osteosíntesis a compresión en el foco de pseudoartrosis interponiendo en forma de puente un injerto óseo obtenido de ala ilíaca (Fig. 2). A los tres meses de la intervención el paciente había recuperado la movilidad completa del codo sin dolor al realizar esfuerzos. A los 6 meses es visible la perfecta unión ósea interfragmentaria (Fig. 3).

## Caso 2

Niña de siete años remitida a nuestro centro tres meses después de sufrir una caída casual con luxación posterolateral del codo asociada a epifisiolisis del cóndilo humeral tipo II de Milch (equivalente al tipo II de Salter-Harris). Según el desplazamiento inicial la fractura correspondía a un estadio TI (fractura completa con despla-

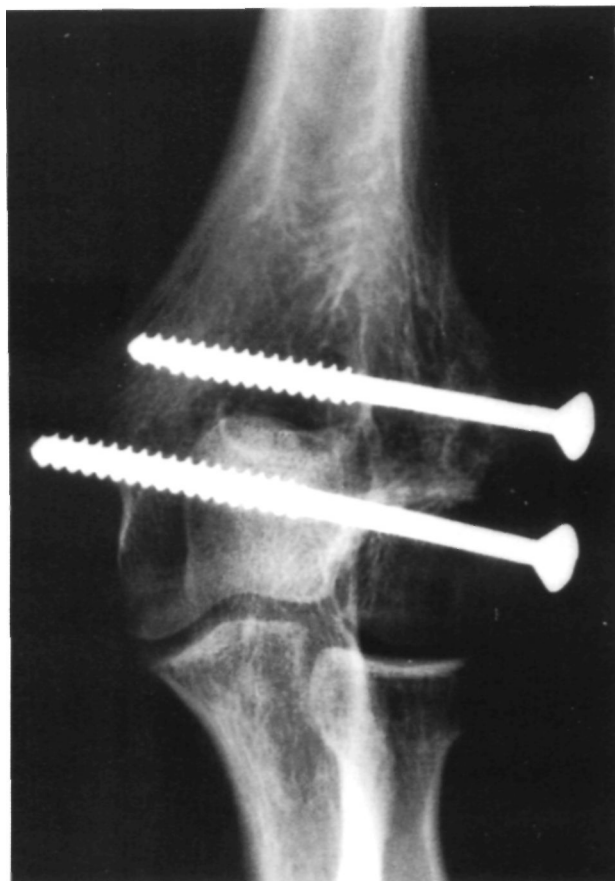


**Figura 2.** Caso n°. 1. Osteosíntesis a compresión del foco de pseudoartrosis interponiendo un injerto de pala ilíaca entre los dos tornillos.

zamiento menor de dos milímetros). Fue tratada inicialmente mediante reducción de la luxación y, debido al escaso desplazamiento de la fractura, inmovilización colocando el codo en 90° de flexión y pronosupinación neutra. A las cuatro semanas de seguimiento se observó en la exploración radiológica un desplazamiento mayor de 3 mm del fragmento distal, asociado a una limitación de 15° para la flexión, 40° para la extensión con pronosupinación conservada (Fig. 4). Dado el desplazamiento secundario de la fractura y la limitación de la movilidad se decidió realizar una reducción abierta y osteosíntesis de la fractura. Mediante abordaje lateral, se reseco el tejido fibroso interpuesto en el foco de fractura y se fijó con dos agujas de Kirschner y un tornillo maleolar a compresión. Las agujas fueron retiradas a las 4 semanas. (Fig. 5). A los 10 meses de seguimiento se comprobó la consolidación con restitución completa de la movilidad (Fig. 6).

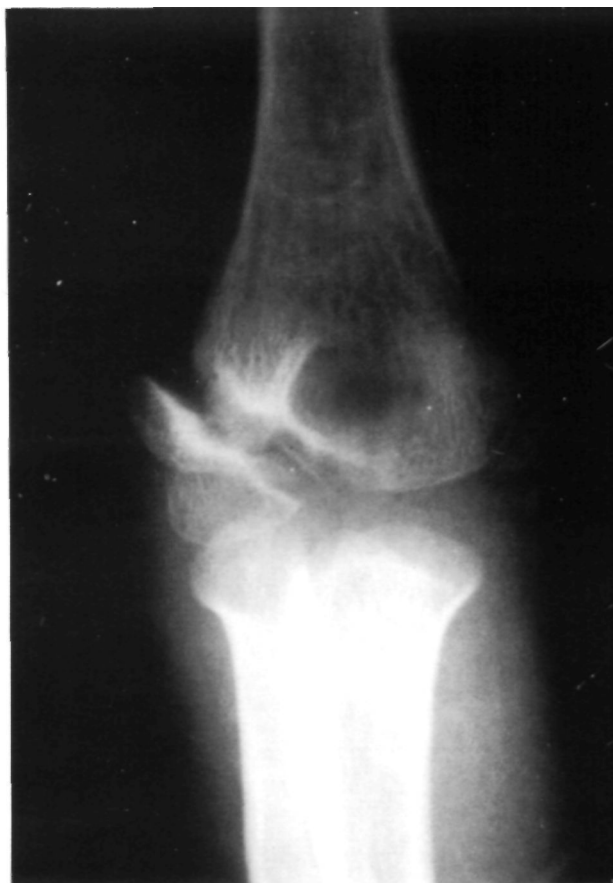## DISCUSIÓN

Las fracturas del cóndilo humeral en niños fueron clasificadas por Milch (12) en función de la repercusión sobre la estabilidad del codo. Así, se distinguen dos variantes: tipo I cuando la fractura atraviesa la fisis del cóndilo humeral y llega hasta



**Figura 3.** Caso n.º 1. Resultado radiológico a los cinco meses de la intervención. Se puede observar la presencia de un puente óseo metafisario.

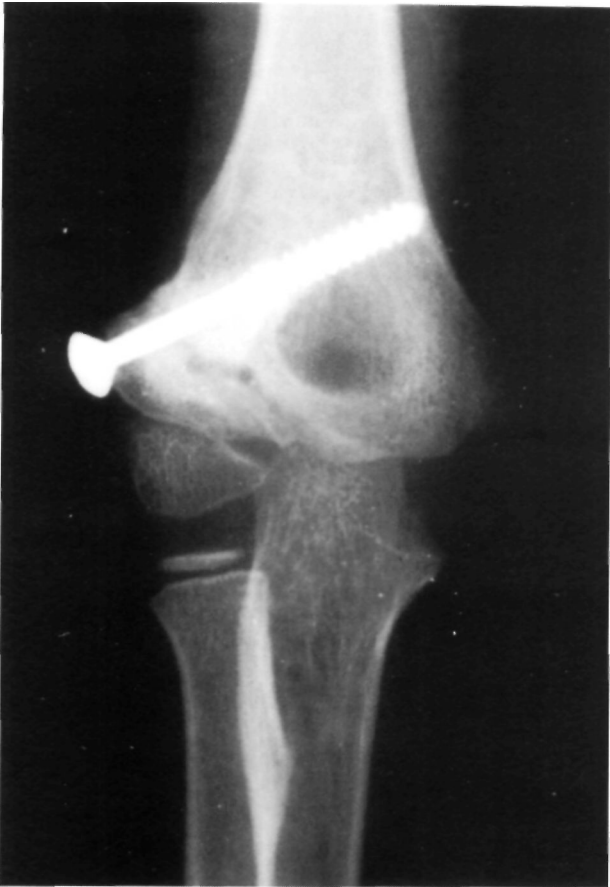el surco existente entre la tróclea y el capitellum (equivalente a una epifisiolisis tipo IV de Salter-Harris), manteniéndose la estabilidad entre la tróclea humeral y el cúbito. En el tipo 11 el trazo de fractura parte de la metáfisis pasando por el cartílago fisario del cóndilo sin atravesarlo, para terminar en el vértice de la tróclea (equivalente a una epifisiolisis tipo 11 de Salter-Harris), lo cual puede producir una inestabilidad en valgo del codo al desplazarse externamente el cúbito. Según el desplazamiento inicial de la fractura pueden ser divididas en estadios: Estadio I. Fractura incompleta sin desplazamiento. Estadio II. Fractura completa con desplazamiento lateral mayor de 2 mm. Estadio III. Fractura con desplazamiento rotacional (14). En base a esta clasificación, las fracturas en estadio 1 no tienen riesgo de desplazamiento por lo que pueden ser tratadas en forma conservadora mediante un vendaje enyesado colocando el codo en flexión de 90° y pronosupinación neutra (1-3). Sin embargo, las fracturas en estadio II y III son susceptibles de sufrir desplazamiento secundarios, por lo que una reducción perfecta puede acompa-



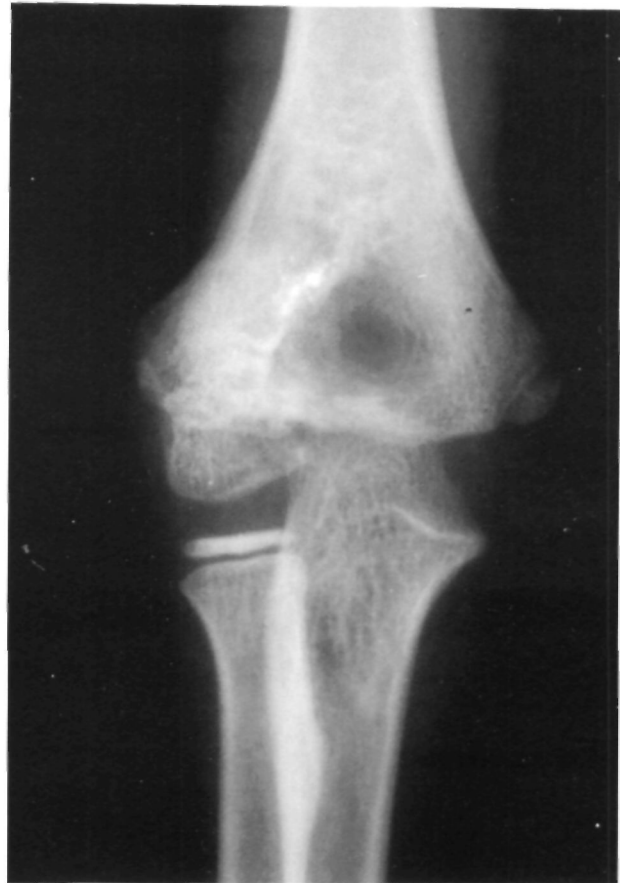**Figura 4.** Caso n.º 2. Imagen radiográfica anteroposterior de la pseudoartrosis del cóndilo humeral. Después del intento de tratamiento ortopédico se observa un desplazamiento mayor de tres milímetros de los fragmentos.

ñarse de un posterior desplazamiento y provocar una pseudoartrosis o una deformidad por angulación en valgo (2, 4). En el presente estudio, el caso n.º 2 corresponde a este tipo de fracturas, con el agravante de una luxación posteromedial concomitante. Inicialmente se decidió el tratamiento conservador debido al escaso desplazamiento y por haber sido reducida de forma inmediata. Sin embargo, el tratamiento ortopédico no fue eficaz debido a la gravedad de la lesión de partes blandas originada por la luxación y la inherente inestabilidad del trazo de fractura (Milch II). En el caso n.º 1 la ausencia de desplazamiento inicial no hacía sospechar la evolución a pseudoartrosis franca. La paciente sin embargo, estuvo asintomática durante varios años, hasta que las solicitudes del codo aumentaron creando una cierta inestabilidad mecánica causante del dolor.

En general, la pseudoartrosis en los niños no es frecuente (14% de los casos). En este tipo de fracturas se ha especulado con varias posibles causas. En primer lugar, la tracción ejercida por la muscu-



**Figura 5.** Caso n.º 2. Imagen radiográfica de la osteosíntesis a compresión después de resecar el tejido fibroso interpuesto en el foco de pseudoartrosis.



**Figura 6.** Caso n.º 2. Resultado final una vez retirada la osteosíntesis. Se observa la consolidación del foco y la restitución de las relaciones anatómicas normales.

latura supinadora ejerce una fuerza distractora sobre el foco de fractura y, en segundo lugar, existe un elevado riesgo de compromiso vascular en el fragmento metafisario, siendo ésta la única zona por donde penetra la vascularización al cóndilo. Esta característica vascularización del cóndilo humeral es importante también en el abordaje quirúrgico, ya que se ha descrito la necrosis isquémica del cóndilo como complicación de la exposición quirúrgica (13). También se ha propuesto como causa directa del retardo de consolidación el líquido articular del codo que penetrando en la fractura inhibe la formación del coágulo de fibrina y por lo tanto su progresión hasta callo óseo (7, 10). En ambos casos se siguió la técnica injerto óseo y osteosíntesis con tornillos y/o agujas de Kirschner descrita por Flynn en 1989 (8).

En conclusión, pensamos que en las fracturas completas con desplazamiento mínimo o ausente sería aconsejable la osteosíntesis percutánea, ya que como comprobamos en el caso n.º 1 la ausencia de desplazamiento inicial no asegura la consoli-

dación. Una vez instaurada la pseudoartrosis, la conducta quirúrgica estaría indicada en los casos de limitación funcional o riesgo de deformidad axial. En cuanto a la cirugía practicada creemos que la simple colocación de un puente de injerto óseo, que en uno de nuestros casos fue extraído de cresta ilíaca, y un tornillo a compresión y/o agujas de Kirschner puede ser suficiente para la consolidación de la fractura (8, 10). En ambos casos se obtuvo un buen resultado, a los tres meses de producida la fractura en el segundo caso, y a los tres años en el primero. En ninguno de los dos casos hubo problemas en el crecimiento fisario. Además, creemos que la posición aceptable del fragmento y la presencia de actividad en el cartílago de crecimiento (8) son efectivamente los criterios fundamentales para la obtención de un buen resultado como el observado en el segundo caso. No obstante, en el primer caso fue posible obtener un puente óseo metafisario que, aún siendo visible una línea pseudoartrósica a nivel articular, fue suficiente para la desaparición de la sintomatología.

### Bibliografía

1. **Badelon O, Bensahel H, Mazda K, et al.** Lateral humeral condylar fractures in children: a report of 47 cases. *J Pediatr Orthop* 1988; 8: 31-4.
2. **Speed JS, Macey HB.** Fracture of humeral condyles in children. *J Bone Joint Surg (Am)* 1933; 15: 903-19.
3. **Wilkins KE.** Fractures and dislocations of the elbow region. En: Rockwood CH a Jr, Wilkins KE, King RE, editors. *Fractures in children*. Philadelphia: Lippincott, 1991; 618-54.
4. **Wilson PD.** Fracture of lateral condyle of humerus in children. *J. Bone Joint Surg* 1936; 18: 301-18.
5. **Blount VVP, Schalz I, Casidy RH.** Fractures of the elbow in children. *JAMA* 1951; 146: 699-704.
6. **Jeffrey CC.** Nonunion of Epiphysis of the lateral condyle of the humerus. *J Bone Joint Surg* 1958; 40: 396-405.
7. **Ilardacre JA, Nahigian SH, Froimson AI, et al.** Fractures of the lateral condyle of the humerus in children. *J Bone Joint Surg* 1971; 53A: 1083-95.
8. **Flynn JC** Nonunion of slightly displaced fractures of the lateral humeral condyle in children: an update. *J Pediatr Orthop* 1989; 9: 691-6.
9. **Flynn JC, Richards JF.** Non-union of minimally displaced fractures of the lateral condyle of humerus in children. *J Bone Joint-Surg* 1971; 53A: 1906-1101.
10. **Flynn JC, Zink WP.** Complications of elbow fractures and dislocations in children. En: Epps ChH, Bowen JR, editors. *Complications in pediatrics orthopaedic surgery*. Philadelphia: Lippincott, 1995.
11. **Masada K, Kawai H, Kawabata II, et al.** Osteosynthesis of old established non-union of the lateral humeral condyle of the humerus. *J Bone Joint Surg* 1990; 72A: 32-40.
12. **Milch H.** Fractures of external humeral condyle. *JAMA* 1956; 160: 641-6.
13. **Foster DE, Sullivan JA, Gros RH.** Lateral humeral condylar fractures in children. *J Pediatr Orthop* 1985; 5: 16-22.
14. **Jakob R, Fowles JV.** Observations concerning fractures of the lateral condyles in children. *J Bone Joint Surg* 1975; 57A: 430-6.