

Fractura de la apófisis coracoides asociada con luxación de la articulación acromio clavicular

E. SÁNCHEZ ALEPUZ y A. PEIRO GONZÁLEZ

Servicio de Cirugía Ortopédica y Traumatología. Hospital Universitario «La Fe». Valencia.

Resumen.—Las fracturas de la apófisis coracoides asociada con luxación de la articulación acromioclavicular y con rotura de los ligamentos coracoclaviculares en los adultos ocurren infrecuentemente. Este artículo añade otro caso más a la literatura, para enfatizar la importancia del reconocimiento de este tipo de lesiones. El diagnóstico se realiza mediante una radiografía anteroposterior y una lateral axial y/o la TAC. El tratamiento puede ser quirúrgico u ortopédico con mínimas alteraciones residuales.

CORACOID PROCESS FRACTURE ASSOCIATED WITH ACROMIOCLAVICULAR JOINT DISLOCATION

Summary.—A coracoid process fracture associated with acromioclavicular joint dislocation is an unusual lesion in adults. This report adds another case to the literature to reemphasize the importance of recognizing this unusual lesion. An anteroposterior and axillary lateral radiograph or CT-scan often is needed for diagnosis of the fracture. Surgical and nonsurgical treatment appear to offer equally favorable results.

INTRODUCCIÓN

La luxación de la articulación acromioclavicular tras un traumatismo directo o indirecto del hombro es frecuente (1), pero su asociación con una fractura de la apófisis coracoides es inusual, como demuestran los 19 casos revisados en la literatura mundial (3-10).

El presente artículo aporta un nuevo caso a la literatura valorando el tratamiento ortopédico y su resultado funcional satisfactorio.

CASO CLÍNICO

Paciente varón de 47 años, que tras ser atropellado por una motocicleta acude a urgencias de nuestro hospital con dolor e impotencia funcional en hombro derecho, heridas inciso-contusas en cuero cabelludo y en ambas piernas y dolor en rodilla derecha.

De urgencias se repararon las heridas mediante limpieza, hemostasia y sutura. A la exploración, el hombro

izquierdo presentaba limitación funcional, deformidad a nivel de la acromioclavicular con prominencia del tercio distal de la clavícula, signo de la «tecla» positivo y dolor a la palpación a nivel de la articulación acromioclavicular y la apófisis coracoides. El examen neurovascular fue normal.

Radiográficamente mostraba una fractura de la base de la apófisis coracoides y un aumento de la distancia acromioclavicular con y sin peso mayor de 5 mm. compatible con una luxación de tercer grado de la articulación acromioclavicular (Fig. 1). La fractura de la apófisis coracoides fue confirmada con una TAC (Fig. 2), donde apreciamos un fragmento grande cuyo trazo pasa por la base de la apófisis coracoides afectando parte de la fosa glenoidea, correspondiendo a un tipo Va de Eyres y col (2).

El paciente fue inicialmente tratado con un Robert Jones durante 48 horas, sustituyéndolo posteriormente por una ortesis de hombro en abducción de 90° durante dos semanas. El seguimiento radiológico a los dos meses de evolución revela una reducción del espacio acromioclavicular menor de 5 mm. y signos de consolidación de la apófisis coracoides (Fig. 3).

A los cuatro meses de evolución, el paciente no presenta dolor ni limitación de la movilidad del hombro (Fig. 4) con una discreta alteración estética a nivel de la articulación acromioclavicular.

Correspondencia:

Dr. E. SÁNCHEZ ALEPUZ
Mar, 42
46520 Puerto Sagunto (Valencia)

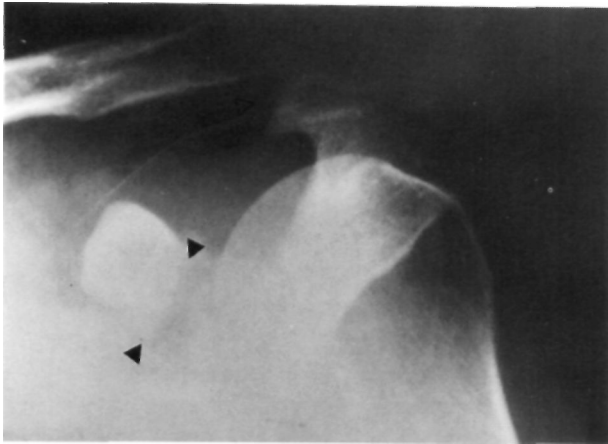


Figura 1. Radiografía anteroposterior mostrando la fractura de la base de la apófisis coracoides y luxación acromioclavicular (flechas).

DISCUSIÓN

La adición del presente caso de fractura de coracoides asociada a luxación acromioclavicular representa un total de 20 casos revisados en la literatura mundial (Tabla I). La luxación AC habitualmente es el resultado de un traumatismo directo o una caída sobre el hombro (1, 8, 10, 13) y la fractura de la apófisis coracoides puede ser debida a fuerzas de tracción de los ligamentos acromioclaviculares o del tendón conjunto en las fracturas tipo I, II y III o por un mecanismos directo en los tipos IV y V (2). En nuestro caso probablemente se trate de un traumatismo directo por caída brusca sobre la

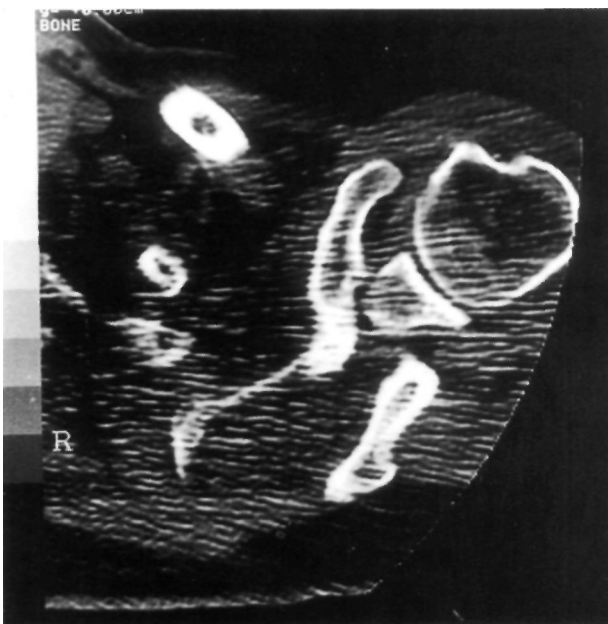

Figura 2. Imagen de la TAC confirmando la fractura de la base de la apófisis coracoides tipo Va de Eyres.

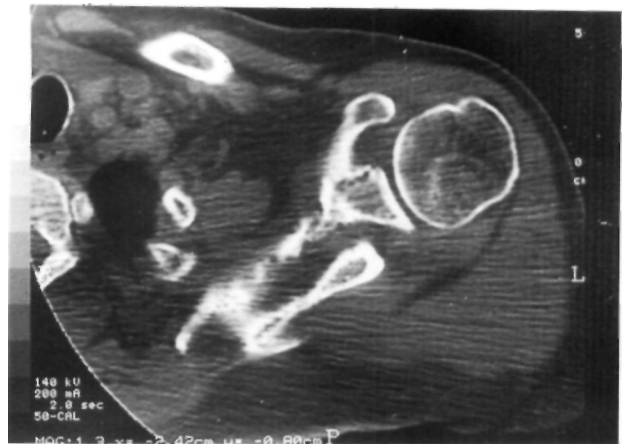


Figura 3. Signos de consolidación radiológica de la apófisis coracoides a los 2 meses de evolución.

cara lateral del hombro el responsable de ambas lesiones: Luxación acromioclavicular y fractura de la apófisis coracoides.

Esta lesión habitualmente ocurre entre la segunda y tercera década de la vida, siendo los mecanismos de lesión más frecuentes los accidentes deportivos, accidentes de tráfico y traumatismos directos.

El diagnóstico debe realizarse mediante una radiografía anteroposterior de hombro con y sin peso para ver la luxación AC y una radiografía lateral axial para observar mejor la lesión en la apófisis coracoides (1, 3). En caso de dudas realizaremos una TAC (3).

El tratamiento puede ser mediante reducción abierta y fijación con agujas de Kirschner la articulación AC, osteosíntesis de la apófisis coracoides con un tornillo y reparación de los ligamentos coracoclaviculares (4, 12) o cualquier otro tipo de osteosíntesis o mediante un tratamiento conservador (sling, férula u ortesis en abducción) que inmovilice la articulación AC durante 4 a 6 semanas (1, 4, 5). Los resultados funcionales fueron buenos en todos los casos revisados independientemente del tipo de tratamiento, en nueve pacientes fueron tratados quirúrgicamente con diferentes métodos, incluyendo fijación de la acromioclavicular con agujas de Kirschner y fijación de la apófisis coracoides con un tornillo de cortical con o sin fijación de la articulación acromioclavicular (1, 4, 6, 8, 10, 11) y once pacientes fueron tratados conservadoramente con un sling, ortesis de hombro o férula de yeso (5, 7, 14), de estos pacientes, sólo uno presentaba dolor ocasional a nivel de la articulación acromioclavicular cuatro semanas después de la lesión (6).

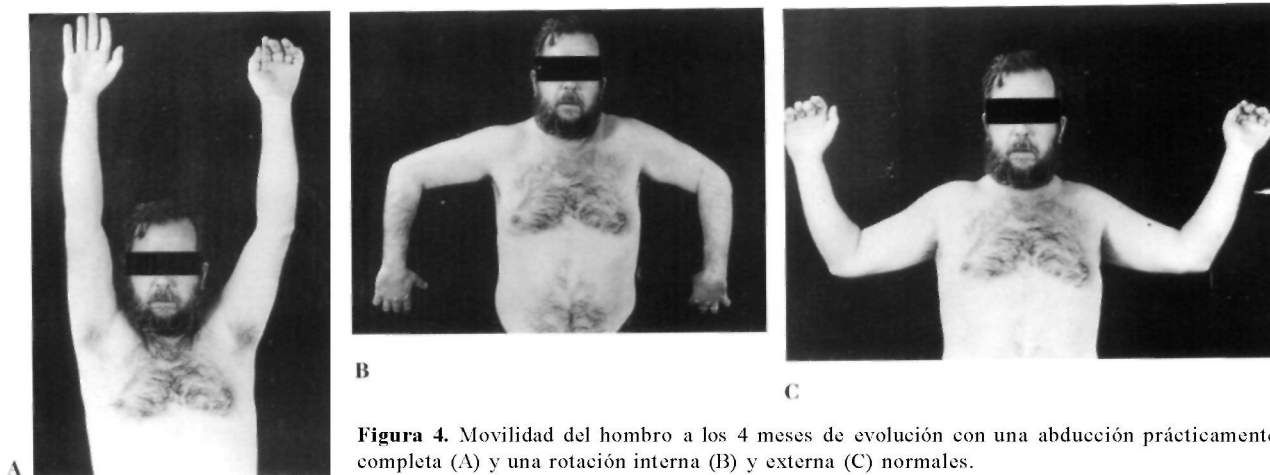


Figura 4. Movilidad del hombro a los 4 meses de evolución con una abducción prácticamente completa (A) y una rotación interna (B) y externa (C) normales.

Bibliografía

1. **Bernard TN, Brunet ME, Haddad RT.** Fracture coracoid process in acromioclavicular dislocations. Report of four cases and review of the literature. *Clin Orthop* 1893; 175: 227.
2. **Eyres KS, Brooks A, Stanley D.** Fractures of the coracoid process. *J Bone Joint Surg* 1995; 77B: 425-428.
3. **Kun-Chuang Wand, Kuo-Yao Hsu, Chung-Hsiung Shih.** Coracoid process fracture combined with acromioclavicular ligament rupture. A case report and review of the literature. *Clin Orthop* 1994; 300: 120-2.
4. **Landoff GA.** Une bisher nicht beschriebene schadigang am processus coracoideus. *Acta Chir Scand* 1943-4; 89: 401.
5. **Lasada NA, Murray DG.** Fracture separation of the coracoid process associated with acromioclavicular dislocation: Conservative treatment. A case report and review of the literature. *Clin Orthop* 1978; 134: 222.
6. **Montgomery SP, Loyd RD.** Avulsion fracture of the coracoid epiphysis with a acromioclavicular separation. *J Bone Joint Surg* 1977; 59A: 963.
7. **Protass JJ, Stampfli FV, Osmer JC.** Coracoid process fracture diagnosis in acromioclavicular separation. *Radiology* 1975; 116: 61.
8. **Smith DM.** Coracoid fracture associated with acromioclavicular dislocation. A case report. *Clin Orthop* 1975; 108: 165.
9. **Urist MR.** Complete dislocation of the acromioclavicular joint. The nature of the traumatic lesion and effective methods of treatment with an analysis of forty-one cases. *J Bone Joint Surg* 1946; 28A: 813.
10. **Wilder MC, Evans EB.** Fractures of the scapula. An analysis of forty cases and a review of the literature. *J Bone Joint Surg* 1977; 59A: 358.
11. **Zettas JP, Muchnic PD.** Fractures of the coracoid process base in acute acromioclavicular separation. *Orthop Rev* 1976; 5: 77.
12. **Bockwood CA Jr; Green DP.** Fractures in adults, vol. 1, ed. 2. Philadelphia: JB Lippincott, 1984; 772-950.
13. **Hoyt WA Jr.** Etiology of the shoulder injuries in athletes. *J Bone Joint Surg* 1967; 49A: 755.
14. **Rouds RC.** Isolated fracture of the coracoid process. *J Bone Joint Surg* 1949; 31A: 662.
15. **Hak DJ, Johnson EE.** Avulsion fracture of the coracoid associated with acromioclavicular dislocation. *J Orthop Trauma* 1993; 7:381-3.