

Evaluación del área trabecular por digitalización de imágenes en el callo de fractura.

Estudio experimental

C. FERNÁNDEZ GUTIÉRREZ, J. PAZ JIMÉNEZ, D. NUÑEZ BATALLA, J. PENA VAZQUEZ y P. FLORIANO ALVAREZ

Servicio de Cirugía Ortopédica y Traumatología I. Hospital Central de Asturias. Oviedo.

Resumen.—Se presenta un método de evaluación del área trabecular por medio de digitalización de imágenes de microscopía óptica. Se estudia la evolución de 20 callos de fractura en ratas de cepa Wistar, obteniendo un incremento progresivo del área trabecular desde los 14 a los 49 días, correlacionando ésta directamente con la actividad neoformativa. Se concluye proponiendo el uso de este método por su uniformidad, objetividad y reproducibilidad en todo el estudio, permitiendo la independencia del anatomopatológico.

BONE TRABECULAR AREA AT THE FRACTURE CALLUS ASSESSED BY IMAGE DIGITALIZATION. AN EXPERIMENTAL STUDY

Summary.—We present a method for assessment of the bone trabecular area by using optic microscope digitalized imaging. We studied 20 fracture callus performed at the tibia in Wistar rats. The bone trabecular area had a progressive increased from 14 to 49 days, post-fracture, been directly related with the neoformative activity. We propose this method because of this uniformity, objectivity and reliability. This method allows fracture repair analysis independently of the subjectivity of the pathologist.

INTRODUCCIÓN

Tradicionalmente se utilizan la exploración clínica y los estudios radiológicos e histológicos como métodos de evaluación del proceso de reparación ósea. Sin embargo, es el estudio histológico, con microscopio óptico o electrónico el más fiable. Un anatomopatólogo estudia la sucesión de acontecimientos histológicos en el callo óseo (coágulo sanguíneo, tejido de granulación, puentes trabeculares, transformación de hueso esponjoso en compacto, remodelación de hueso trabecular periférico, etc.), apreciando los diferentes parámetros de forma subjetiva por un sistema de cruces o de porcentajes. Los inconvenientes que presenta este método son nuestra total dependencia del anatomopatólogo du-

rante todo el estudio y su imposible reproducción, por su subjetividad, no sólo en todas las muestras de trabajo, sino también en aquellas investigaciones futuras que requieran la comparación.

La trabeculación existente en el callo de fracturas es quizás el criterio de actividad neoformativa que refleja mejor el índice de osificación; así por proceso digital de imágenes, a partir de las obtenidas por microscopía óptica, se puede marcar la superficie trabecular en el callo de fractura, evaluando su porcentaje por milímetro cuadrado de la muestra. Se pretende obtener un método de medición uniforme, objetivo y reproducible en todas las muestras del estudio.

MATERIAL Y MÉTODOS

Se estudiaron 20 callos de fractura de tibia provocadas en ratas de cepa Wistar. Las fracturas fueron fijadas con agujas de Kirschner intramedulares (fig. 1). El sacrificio de los animales se realizó a los 14, 21, 28 y 49 días, en grupos de 5 animales.

Correspondencia:
Dr. CESAR FERNÁNDEZ GUTIÉRREZ
Lorenzo Abruñedo, 40 - 2.º A
33012 Oviedo

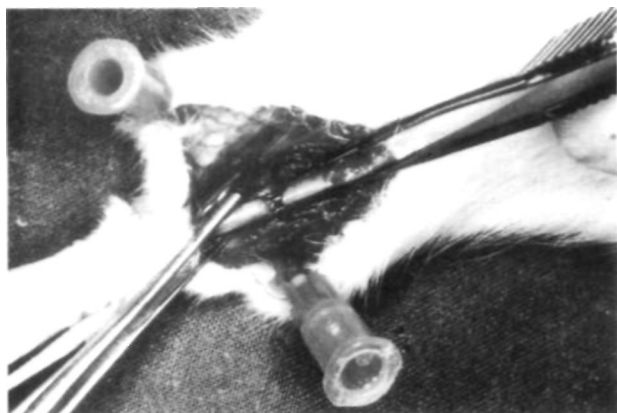

Figura 1. Enclavado intramedular con aguja Kirschner en tibia de rata Wistar.

Tras el sacrificio del animal y la disección de las partes blandas de la tibia, se fijó ésta en formol al 10% taponado a pH 7,2 durante una semana. Se decalcificó con ácido nítrico durante 72 horas. Posteriormente se extrajo la aguja de Kirschner por tracción longitudinal de la misma a través de un corte diafisario distal al callo de fractura. Se incluyeron las piezas en parafina para su posterior corte a 5 micras de grosor a nivel del callo de fractura y de forma perpendicular al eje mayor del hueso. Las muestras se tiñeron con hematoxilina y eoxina.

En el servicio de proceso de imágenes y citometría de nuestra Universidad, con la ayuda de su analista y de un especialista en anatomía patológica, se compuso un programa con el cual, mediante el uso de cámara clara adaptada al microscopio óptico, pudiéramos eva-

luar en porcentajes el área trabecular por unidad de superficie.

Se utilizó un ordenador HW PC 386 con 2Mb de RAM y 80 Mb, 80387 procesador matemático, coprocesador de imágenes con tarjeta Frame Grabber 3 Mb, Microscopio Olympus BTH con equipamiento para observaciones por luz transmitida, vídeo impresora Mitsubishi color CP 100E color y cámara TV JVC color. El papel fotográfico fue de Mitsubishi color video copy processor Model CK100TS.

Utilizamos el microscopio en las siguientes condiciones, que consideramos como óptimas:

1. 10 aumentos.
2. Diafragma con filtro verde.
3. Diafragma del condensador en 0,1.
4. Diafragma del campo al 0,50.

Logramos marcar, en contraste con el resto del campo, las superficies trabeculares, mineralizadas o no. Posteriormente se evaluó su porcentaje por milímetro cuadrado de hueso neoformado en la zona de osificación periosteal (figs. 2 y 3).

Asimismo, un anatomopatólogo evaluó de forma tradicional, con microscopio óptico a 100 aumentos, la cantidad de trabéculas neoformadas en el callo externo. La apreciación de estos parámetros fue estimada por un sistema de cruces, considerando:

- (-) Ausencia total de trabéculas
- (+) Presencia hasta un 25%
- (++) Presencia hasta un 50%

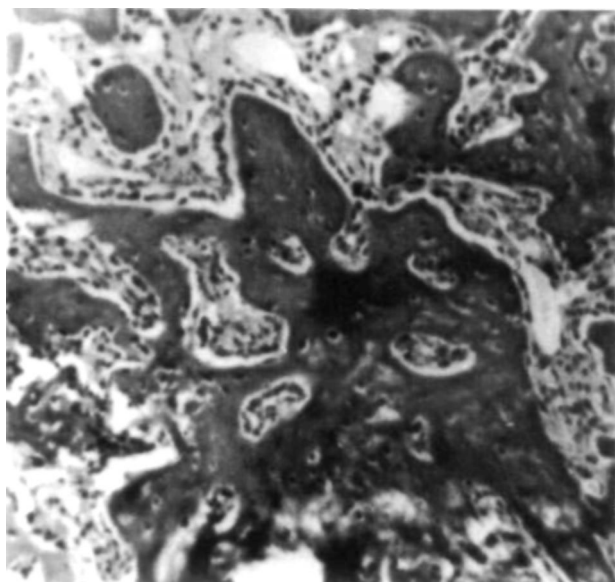


Figura 2. Imagen del callo de fractura a los 28 días microprocesada por ordenador en escala de grises.

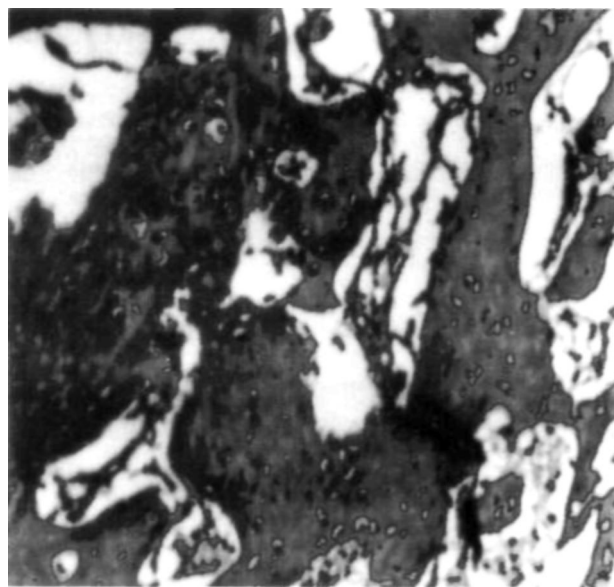


Figura 3. Sistema de marcaje de la microprocesación de imágenes. Resultado: 37,53% de área trabecular por milímetro cuadrado a los 28 días.

Tabla I: Area trabecular de cada caso, sacrificados en grupos de 5 a los 14, 21, 28 y 49 días, en porcentaje por milímetro cuadrado.

14 días		21 días		28 días		49 días	
N.º	%	N.º	%	N.º	%	N.º	%
1	33,5	6	32,1	11	38,4	16	58,5
2	23,7	7	30,6	12	37,5	17	67,5
3	21,5	8	27,5	13	28,3	18	57,3
4	21,5	9	33,1	14	29,4	19	56,7
5	35,6	10	37,2	15	30,4	20	52,6
Media=27,8		Media=32,1		Media=32,8		Media=58,5	

(+++)
Presencia hasta un 75%

(++++)
Expresión máxima, hueso remodelado al 100%

RESULTADOS

Por nuestro método se obtuvo un aumento progresivo del área trabecular desde los 14 a los 19 días (tabla I), aunque no de forma uniforme. Las medias de los porcentajes a los 14, 21, 28 y 49 días fueron respectivamente de 27, 32, 33 y 58% (fig. 4).

Por el método de evaluación visual con microscopio óptico de cada caso, con un sistema de cruces, se obtuvo también un aumento similar, incrementándose la trabeculación en los diferentes períodos de estudio (fig. 5).

DISCUSIÓN

Se utilizó la zona de osificación periosteal por dos motivos principales:

1. Facilidad de identificar un punto de referencia fijo en todas las muestras, la zona de transfor-

mación condral periosteal, obteniendo así una mayor uniformidad del estudio.

2. Ya Hernández Gil (1), basándose en los trabajos de Caperson (2) y Jerusalén (3), estudió el efecto del láser de HeNe sobre el callo de fractura experimental en esta misma zona, obteniendo una buena uniformidad del estudio.

En el microscopio óptico se usaron solamente 10 aumentos, pues tras realizar numerosas pruebas se comprobó que la media de porcentajes de área trabecular de 3 zonas diferentes, prácticamente no variaba con la obtenida en un sólo campo. Sin embargo realizando el mismo proceso con 20 y 40 aumentos el sesgo fue tan importante que nos obligó a su desestimación, siendo mayor a más aumentos.

Magee (4) utilizó el tamaño de las trabéculas como criterio de calidad de neoformación ósea. Posteriormente Ellis y Doll (5, 6) ya estudiaron con diferentes métodos histomorfométricos la regeneración trabecular del callo de fractura.

Pensamos que con nuestro método se logran unos resultados uniformes y reproducibles en todas las muestras del estudio, que nos permiten evaluar cuantitativa y cualitativamente la actividad osteogénica del callo de fractura (7-9), correlacionando ésta directamente con el mayor porcentaje de área trabecular por unidad de superficie.

Asimismo, consideramos que este método es más objetivo que la evaluación visual con microscopio óptico de cada caso, permitiendo además nuestra independencia del anatomopatólogo en prácticamente todo el trabajo.

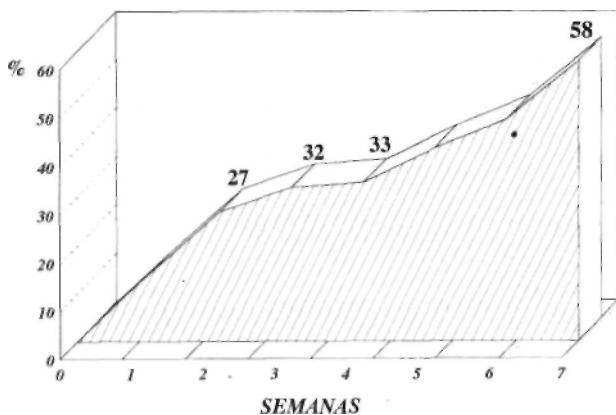


Figura 4. Evaluación del área trabecular por proceso digital de imágenes a las 2, 3, 4 y 7 semanas.

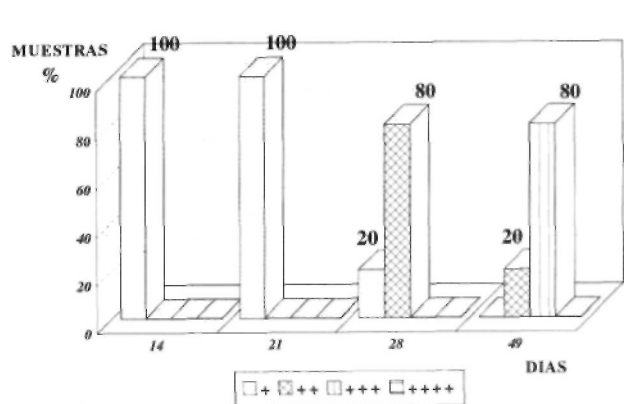


Figura 5. Evaluación del área trabecular por microscopio óptico (100X) a las 2, 3, 4 y 7 semanas por el anatomopatólogo.

Bibliografía

1. **Hernández Gil de Tejada T, Robles Marín D, Martínez Soriano F.** Efecto de la irradiación con láser de He-Ne en el callo de fractura experimental. Repercusión estructural, morfométrica y hormonal (T-3, T-4, TSH, GH, PTH y CT). *Rev Ortop Traum* 1990; 34 IB, 1:84-91.
2. **Caperson T, Holgrem IH.** Variationen der Kessugrope Während, der verschiedenen phaseb der laberasbert. *Anat Anz* 1934; 79: 53.
3. **Jerusalen CHR.** Funktionele order dystrophis ene Kerschwellung. *Anat Anz* 1941; 122: 108.
4. **Magge FP, Weistein AM, Longo LA.** The use of HA for bone graft donor site regeneration. The 12th. Annual Meeting of the Society of Biomaterials. Minneapolis-St Paul, Minnesota, U.S.A. May 29 to June 1, 1986.
5. **Doll BA, Towle HJ, Hollinger JO, Reddi AH, Mellonig JT.** The osteogenic potential of two composite graft systems using osteogenin. *J Periodontal* 1990; 61 (12): 745-50.
6. **Ellis LG, Carter J M, Natiella JR, Featherstone JD, Nelson DC.** Quantitative analysis of early in vivo tissue response to synthetic apatite implants. *J Biomed Mater Res* 1984; 22 (2): 137-48.
7. **Ham AW, Harris WR.** Repair and trasplantation on bone in the biochemistry and psysiology of bone. 2.^a ed., vol. 3. Development and Growth. Ed. G. H. Boune. New York and London. Academic Press. 1971; 337-99.
8. **Ham AW, Lesson TS.** Histology. London: Pitman Medical Publishing. 1961; 326.
9. **Zamora N, Armas J, López F, Saenz F.** Estudio de la influencia hormonal en la osteogenesis reparadora en animales. *Rev Ortop Traum* 1990; 34 IB: 92-8.