

Pseudoartrosis congénita bilateral de la clavícula. A propósito de un caso familiar

A. ARRANZROA, M. SANTOS ÁLVAREZ, A. ÁLVAREZ ROMERA, L. SOTO SUBIAS y A. BLANCO POZO

Servicio de Cirugía Ortopédica y Traumatología. Hospital «General Yagüe». Burgos.

Resumen.—Presentamos una paciente de nueve meses con pseudoartrosis congénita bilateral de ambas clavículas, cuya madre presenta el mismo cuadro. Dicho cuadro es una entidad rara, pobremente documentada en la ortopedia pediátrica. La etiología y patogenia aún permanece oscura. La apariencia clínico-radiológica consiste en la ausencia desde el nacimiento de un defecto de unión a nivel del tercio medio clavicular característico. El diagnóstico diferencial debe hacerse con las fracturas perinatales, pseudoartrosis postraumáticas y disostosis cleido-craneales.

BILATERAL CONGENITAL PSEUDOARTHROSIS OF THE CLAVICLE. CASE REPORT

Summary.—The case of a female patient of nine months of age and her mother, 41-year-old showing a Congenital Bilateral Pseudoarthrosis of the clavicle are presented. This is a rare entity that has been poorly documented in paediatrics orthopedics literature. The etiology and pathogenesis still remain unclear. The clinical and radiological appearance are characteristic. Differential diagnosis lies between postpartum fractures, posttraumatic pseudoarthrosis, and cleidocranial dysostosis.

INTRODUCCIÓN

Se trata de una anomalía congénita rara (1/75.000) en la que existe un defecto de unión desde el nacimiento, que afecta al tercio medio de ambas clavículas, y que no cura espontáneamente.

Fue descrito inicialmente por Fitzwilliam (1910), como un cuadro familiar asociado a disostosis cleido-craneales. Desde entonces, se han descrito un centenar de casos, afectando la clavícula derecha principalmente, siendo bilateral únicamente en una docena de casos. En este artículo se presenta un caso familiar y una revisión bibliográfica de la pseudoartrosis congénita bilateral de la clavícula.

CASO CLÍNICO

Se trata de una niña de 6 meses de edad en el momento de revisión, cuyo parto fue eutócico, de presenta-

ción cefálica, con un Test de Apgar de 9/10, pesa 3700 gramos (percentil 95), talla 51 cm., que durante las primeras semanas se detecta una imagen radiológica de defecto óseo clavicular bilateral, con desviación de fragmentos, simétricos, sin callo de fractura, ni tumefacción, ni dolor a dicho nivel y movilidad de extremidades superiores habitual para su edad. No presenta imágenes de displasia acetabular, ni dextrocardia, ni disostosis craneo-

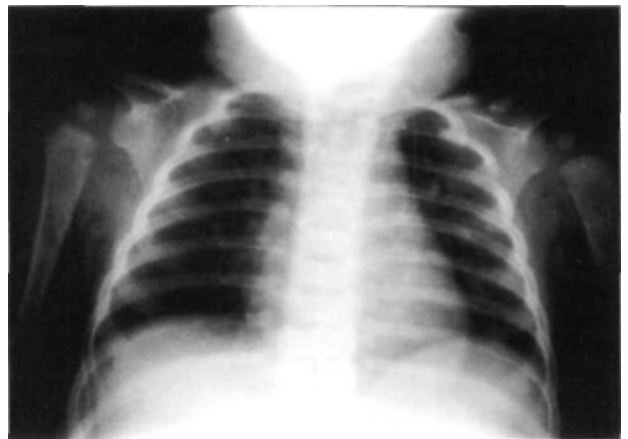

Figura 1. Radiografía anteroposterior de ambos hombros donde se observa el defecto óseo a nivel del tercio medio de ambas clavículas en la niña.

Correspondencia:
Dr. A. ARRANZROA
Servicio de C.O.T.
Hospital «General Yagüe»
Avda. del Cid, n.º 96
09005 Burgos

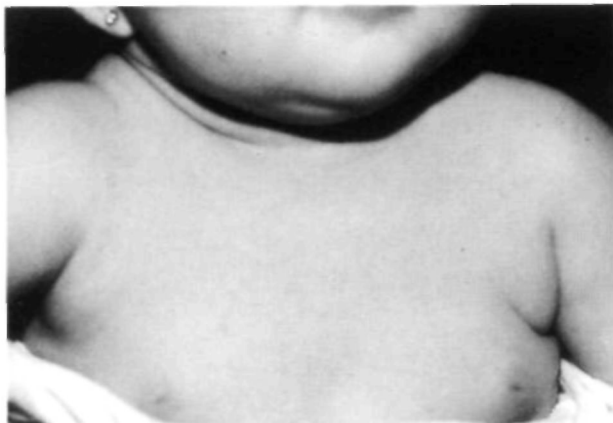


Figura 2. Aspecto clínico de la niña mostrando un relieve subcutáneo a nivel de ambas clavículas, correspondiente al defecto de unión.

facial. Se confirma radiográficamente la imagen de una Pseudoartrosis Bilateral de ambas clavículas (figs. 1 y 2).

La madre de 41 años de edad, muestra la misma imagen de pseudoartrosis bilateral clavicular (figs. 3 y 4). Asimismo, padece una secuela poliomiéltica infantil a nivel de su miembro inferior izquierdo. Había tenido otros dos hijos completamente normales.

DISCUSIÓN Y CONCLUSIONES

El primer caso de P.C.B.C. fue descrito por Rossignol (1), describiendo la ausencia del tercio externo de la clavícula derecha, lo cual es bastante inusual. Stevenson (2) describe tres casos, pero desafortunadamente no hay detalles de los mismos. Gibson (3) presenta siete casos bilaterales, cuatro de ellos en la misma familia (tabla I). Herman (4) describe otro caso en fechas similares. Brooks (5)

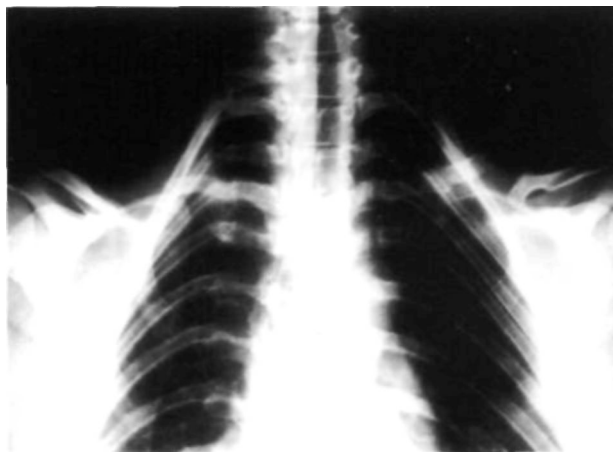


Figura 3. Radiografía anteroposterior de ambos hombros de la madre presentando el mismo defecto de unión en ambas clavículas.

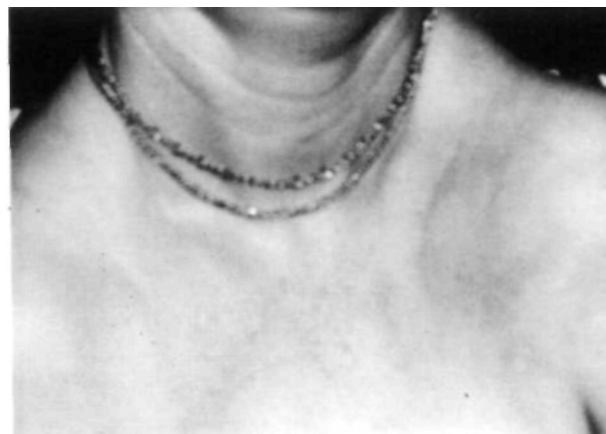

Figura 4. Aspecto clínico correspondiente al defecto clavicular en la madre.

muestra un paciente de raza negra, que tras sufrir una fractura de húmero, casualmente se le descubre una P.C.B.C.

Se han propuesto varias teorías etiopatogénicas, aunque la más plausible, como en este caso, es que la clavícula se desarrolla en dos núcleos de osificación, medial y lateral, que posteriormente se unen mediante un puente de osificación precartilaginoso; en la pseudoartrosis no aparece dicho puente, aunque tiene un patrón genético de penetrancia variable y por ello no se manifiesta en todos los familiares.

Habitualmente, se va haciendo más evidente, a medida que se desarrolla la falsa neoarticulación, entre los extremos engrosados de los fragmentos claviculares. Así, puede confundirse con fracturas simples, neurofibromatosis y disóstosis cleido-cra-neales. En este sentido, no es infrecuente encontrarse con defectos de osificación simultáneos del maxilar, ya que ambos presentan una osificación membranosa alrededor de la 7ª semana, y que posteriormente evoluciona desarrollando un cartílago de crecimiento, de manera que la clavícula está completamente osificada en el Recién Nacido.

Tabla I: Relación de pacientes con P.C.B.C. (Gibson, nov. 1970)

Edad	Deformidad	Dolor	Herencia	Tratamiento
7	Sí	No	No	No
8	Sí	No	No	Kirsh. E Inj
17	No	No	No	No
50	No	No	Sí	Injerto costal
37	No	No	Sí	No
11	No	No	Sí	Injerto
5	No	No	Sí	Injerto

Otra teoría, es que la lesión se debe a la presión directa de la arteria subclavia sobre la clavícula inmadura, siendo en el lado derecho más prominente dicha arteria y por ello es más frecuente en dicho lado. En series de 60 pseudoartrosis unilaterales, 59 fueron derechas y 1 izquierda asociada a dextrocardia (6).

El proceso habitualmente no requiere tratamiento, como en este caso, salvo que produzcan alteraciones biomecánicas del cinturón escapular, o que el

defecto estético sea de importancia. En estos casos, requiere un curetaje, reducción abierta y aporte de injerto óseo, sintetizándose con una placa de cuatro agujeros y tornillos, rellenándose el defecto por la cara anterior, inferior, y posterior. Posteriormente al año se puede extraer la placa, cuando el aspecto radiológico asegura la consolidación. La mayoría de los autores están de acuerdo en que la edad ideal es entre los 3 y 5 años, aunque puede hacerse antes, pero la obtención de injerto es más difícil (6).

Bibliografía

1. **Rossignol JC.** Bilateral congenital pseudoarthrosis of the clavicles. Treatment by costoclavicular fusion. *J Bone Joint Surg* 1948; 30B: 220-1.
2. **Stevenson CA.** Cleidal dysostosis: a report of three cases. *J Bone Joint Surg* 1962; 44a: 582-4.
3. **Gibson DA.** Congenital pseudoarthrosis of the clavicle. *J Bone Joint Surg* 1970; 52B: 629-43.
4. **Herman S.** Congenital bilateral pseudoarthrosis of the clavicles. *Clin Orthop* 1973; 91: 162-3.
5. **Brooks S.** Bilateral congenital pseudoarthrosis of the clavicles. Case report & review of the literature. *Br J Clin Prac* 1984; 38: 432-8.
6. **Creenshaw H.** En *Campbell's operative orthopedics*, Editorial Panamericana, 8.ª edición, 1992; 2205-2207.