

Valor del seguimiento densitométrico en la evaluación de una prótesis total de cadera

J. PAZ JIMÉNEZ, D. HERNÁNDEZ VAQUERO, A. MURCIA MAZÓN, J. AMADOR MELLADO, G. MENÉNDEZ VIÑUELA y C. RENDUELES

Departamento de Cirugía. Universidad de Oviedo.

Resumen.—En este estudio se ha revisado la evolución clínica, radiográfica y densitométrica de 30 Prótesis Totales de Cadera modelo Bihapro, con recubrimiento de Hidroxiapatita. Se han presentado complicaciones clínicas en 3 casos (10%). La evolución ha sido de incremento de la densidad alrededor de la prótesis en el 97% de los casos. El aumento medio de densidad fue de 1 a 1,3 (cociente hueso periprotésico/hueso normal) en el cotilo y de 1,4 a 1,5 en la zona metafisaria (áreas 1 y 7 de Gruen) del fémur. Los resultados clínicos, radiográficos y densitométricos (Sistema CADIA) han sido coincidentes en el 97% de los casos.

THE VALUE OF BONE DENSITOMETRY ASSESSMENT AFTER TOTAL HIP REPLACEMENT

Summary.—In this study we have reviewed the clinical, radiographical and densitometric follow-up of 30 Bihapro® total hip hydroxyapatite-coated arthroplasties. There were complications in 3 cases (10%). Densitometric results showed an increase of bone density around the prosthesis in 97% of cases. The average increase in bone density (periprosthetic/normal bone ratio) varied from 1 to 1.3 in the acetabulum and from 1.4 to 1.5 in the metaphyseal area of the femur (Gruen's zones 1 and 7). Clinical, radiographical and densitometric results (CADIA System) exhibited a good correlation in 97% of cases.

INTRODUCCIÓN

La evolución de los implantes articulares tiene una estrecha relación con el tipo de fijación que les une al hueso. Después del uso del cemento acrílico, iniciado por Charnley en 1962, se ha pasado por diversos sistemas de fijación biológica, hasta llegar en 1985, de la mano de Furlong y Osborn (1), a utilizar el recubrimiento de Hidroxiapatita como sistema de facilitación de la unión de la prótesis al hueso. Desde el año 1989, hemos iniciado en nuestros Servicios el implante de modelos de Prótesis Totales de Cadera con ese recubrimiento, lo que nos permite contar con una suficiente experiencia para considerar algunos pormenores de su evolución.

Correspondencia:

Dr. J. PAZ JIMENEZ

Comandante Caballero, 16 - 1º izda.
33005 Oviedo

Este estudio tiene como objetivo evaluar los resultados precoces de un modelo de Prótesis Total de Cadera (PTC) con Recubrimiento de Hidroxiapatita en el acetábulo y en la zona metafisaria del vastago femoral. A lo largo de un año, se ha observado la evolución clínica y radiográfica, comparando la evolución densitométrica en las 3 zonas de De Lee del acetábulo (2) y 2 zonas metafisarias (la 1 y 7 de Gruen) (3).

MATERIAL Y MÉTODOS

Se estudiaron 30 implantes que se han colocado en 3 hospitales. Estas PTC tienen un seguimiento de 2 años. Son todas del modelo Bihapro (Biomet, England) y constan de un acetábulo hemisférico, con aletas antirotatorias en el reborde externo, con diversos orificios para la colocación de tornillos de fijación al hueso iliaco, y con una ventana para el eventual uso de injerto óseo. Presentan un núcleo de polietileno de alta densidad, que está dotado de una cavidad para articularse con cabezas femorales de Zirconio o cromo-cobalto, de un diámetro de 28 mm. (Fig. 1).

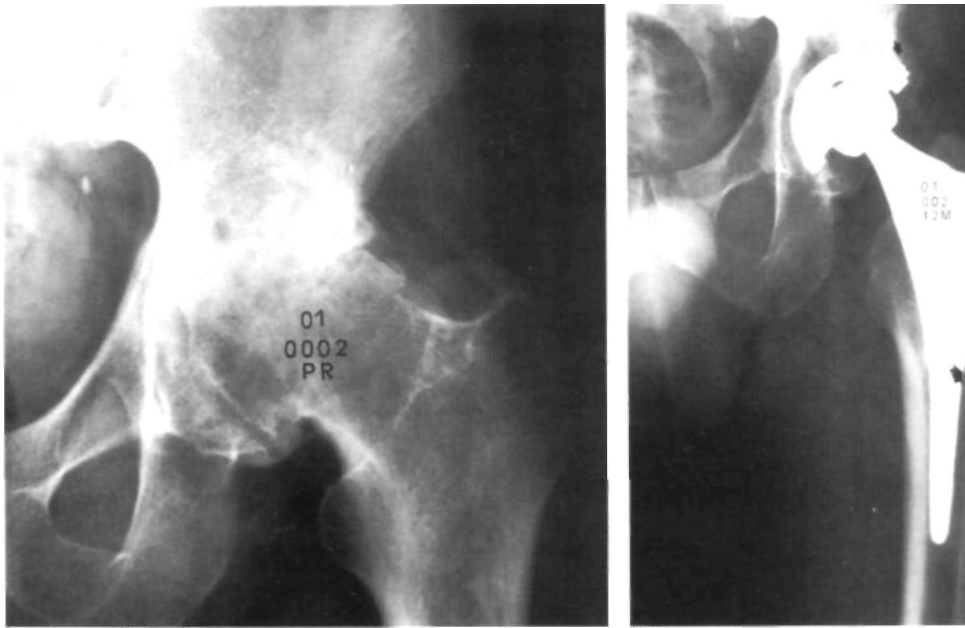


Figura 1. Prótesis total de cadera modelo Bihapro. A) Radiografía preoperatoria. B) Control a los 12 meses de la intervención.

El vástago femoral, de predominante relleno metafisario, con un recubrimiento de Hidroxiapatita de 75 micrones de espesor, presenta un tercio distal afilado, exclusivamente para orientación, con la intención de que no contacte con la cortical interna del fémur (4).

De los 30 casos, 16 fueron hombres y 14 mujeres. Las edades fueron: 1 entre 30 y 39 años, 3 entre 40 y 49 años, 6 entre 50 y 59 años, 16 entre 60 y 39 años, y 4 entre 70 y 79 años. La edad media fue de 62 años y os-

cilaba entre 34 y 74. Fueron 17 Derechas y 13 Izquierdas. El peso corporal osciló entre 50 y 120 Kg. con una media de 72,18 Kg.

Todos ellos han sido intervenidos con una antigüedad mínima de dos años.

Del total, 27 casos (90%) han sido implantes primarios y los otros 3 han sido revisiones de otras prótesis (10%).

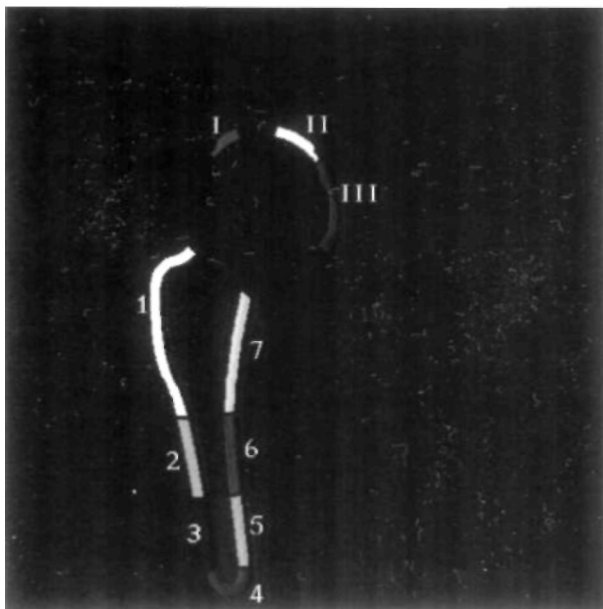


Figura 2. Sistema CADIA para realizar la Densitometría.

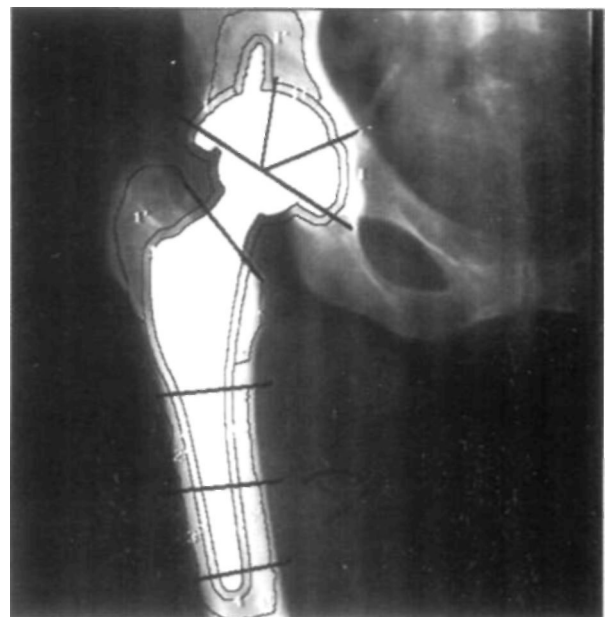


Figura 3. Zonas estudiadas densitométricamente.

Tabla I: Puntuaciones (Johnston) (6). (Modificada para cuantificación numérica).**1. EVALUACIÓN CLÍNICA****1.1. Dolor: (Hasta 7 puntos)***1.1.1. Grado*

- 3: Ninguno, sin dolor.
- 2: Ligero, dolor suave, ocasional; el paciente no ha alterado su ritmo de actividad.
- 1: Moderado; el paciente está activo pero ha tenido que modificar o dejar actividades.
- 0: Severo, gran dolor.

1.1.2. Ocurrencia

- 4: Ninguna.
- 3: Con los primeros pasos, luego desaparece.
- 2: Solamente después de grandes caminatas (30 minutos).
- 1: Al caminar, siempre.
- 0: Constante.

1.2. Actividad laboral: (hasta 10 puntos)*1.2.1. Ocupación*

- 1: No retirado.
- 0: Retirado.

1.2.2. Tipo de actividad

- 5: Labor manual fuerte, levantamiento de pesos frecuentes (25-30 Kgs.), deportes vigorosos.
- 4: Labor manual moderada, levantamiento de pesos (menor de 25 Kgs.), deportes moderados (bicicleta, etc.).
- 3: Labor ligera, cuidado de la casa, jardinería, montaje, deportes suaves (caminar, etc.).
- 2: Semisedentario, trabajo en oficina, trabajo sentado.
- 1: Sedentario, capacidad mínima para caminar o cualquier otra actividad.
- 0: Encamado o en silla de ruedas.

1.2.3. Nivel de actividad en los tres últimos meses

- 4: 100% .
- 3: 75% .
- 2: 50% .
- 1: 25% .
- 0: 0% .

1.3. Función: (Hasta 9 puntos)*1.3.1. Ponerse los zapatos y calcetines:*

- 3: Sin dificultad.
- 2: Ligera dificultad.
- 1: Gran dificultad.
- 0: Incapaz.

1.3.2. Subir y bajar escaleras

- 4: Normal.
- 3: Usando pasamanos u otro aparato.
- 2: Poniendo dos pies en cada escalón.
- 1: Gran dificultad.
- 0: Incapaz.

1.3.3. Levantarse de sentado

- 2: Puede levantarse de una silla sin apoyarse en los antebrazos.
- 1: Puede levantarse con la ayuda de apoyabrazos.
- 0: No puede levantarse sólo.

1.4. Deambulación: (Hasta 13 puntos)*1.4.1. Capacidad de caminar*

- 7: Sin soporte.
- 6: Un bastón para caminatas largas.
- 5: Un bastón.
- 4: Una muleta.

- 3: Dos bastones.
- 2: Dos muletas.
- 1: Un andador.
- 0: Incapaz de andar.

1.4.2. Tiempo de caminar

- 6: Sin límite (más de 60 minutos).
- 5: 31-60 minutos.
- 4: 11-30 minutos.
- 3: 2-10 minutos.
- 2: Menos de 2 minutos.
- 0: Incapaz de andar.
- (Con soporte anotar un punto menos).

2. EXPLORACIÓN CLÍNICA**2.1. Claudicación: (Hasta 3 puntos)***2.1.1. Tipo de claudicación:*

- 3: No claudica.
- 2: Claudicación ligera, detectable sólo por un experto.
- 1: Moderada, detectada por el paciente.
- 0: Claudicación severa, altera claramente el paso y lo hace más lentamente.

2.2. Movilidad de la cadera: (Hasta 6 puntos)*2.2.1. Flexión*

- 2: Normal.
- 1: Limitada.
- 0: Cadera rígida sin flexión.

2.2.2. Abducción-adducción

- 2: Normal.
- 1: Limitada.
- 0: Rígida.

2.2.3. Rotación interna-externa

- 2: Normal.
- 1: Limitada.
- 0: Rígida.

2.3. Dismetría: (Hasta 1 punto)

- 1: Igual longitud de extremidades.
- 0: Dismetría con hipo o hipermetría.

2.4. Trendelenburg: (Hasta 1 punto)

- 1: No existe.
- 0: Si existe.

3. OPINION DEL PACIENTE OPERADO: (HASTA 6 PUNTOS)**3.1. Funcionalidad**

- 1: Mejoró la funcionalidad.
- 0: No mejoró la funcionalidad.

3.2. Dolor

- 1: Tiene menos dolor que antes de la operación.
- 0: Tiene más dolor o igual que antes de operarse.

3.3. Medicación

- 1: Tiene menos necesidad de medicación que antes de la operación.
- 0: Tiene más necesidad de medicación o igual.

3.4. Satisfacción

- 1: Sí.
- 0: No.

3.5. Estado comparativo en relación con la última visita

- 2: Mejor.
- 1: Igual.
- 0: Peor

Tabla II: Resultados PTC Bihapro (N=30).

	Número casos	Porcentaje
Muy bien	27	90
Bien	3	10
Regular	0	0
Mal	0	0
Total	30	100

El estudio, retrospectivo, se ha realizado con el seguimiento de 1 año, y se ha realizado en tres parámetros: clínico, radiográfico y densitométrico, teniendo como base las anotaciones realizadas puntualmente en el «Cuestionario de Seguimiento», que se cubre habitualmente para cada caso.

En todos ellos se realizó control clínico y radiográfico seriado en los meses: 0 (postoperatorio inmediato), 3, 6 y 12. Luego fue anual.

La densitometría se realizó sobre el estudio radiográfico, mediante un tratamiento especial por toma con videocámara (Fig. 2) y cuantificación por ordenador, lo que tuvo una especial característica de objetividad (5).

Los resultados clínicos se cuantificaron según la clasificación de Johnston (6), a la que se ha dotado de una

Tabla III: Complicaciones PTC Bihapro (N=30).

	Número	Porcentaje
Fracturas de fémur	1	3.3
Dolor en muslo	1	3.3
Retardo cicatrización	1	3.3
Total	3	10

puntuación numérica hasta 56 puntos con objeto de realizar una comparación de los estadios pre y postoperatorio. Radiográficamente seguimos los controles que recomiendan De Lee y Gruen (2, 3) para observar las zonas de rarefacción u osteocondensación en las 3 áreas de De Lee (acetábulo) y 7 de Gruen (vástago femoral). En este último componente sólo se valoró el estudio en las zonas 1 y 7, que son las recubiertas por Hidroxiapatita.

El sistema densitométrico de Brägger (5), valorando los cambios de densidad por el método CADIA (Computer Assisted Densitometric Image Analysis), permite seguir la fijación de la prótesis al hueso alrededor de 10 zonas de la periferia del acetábulo (Zonas I, II y III de De Lee) y del vástago femoral (Zonas 1 a 7 de Gruen) durante un control seriado a los meses 0, 3, 6 y 12 del postoperatorio. En nuestro caso se ha realizado en las 3

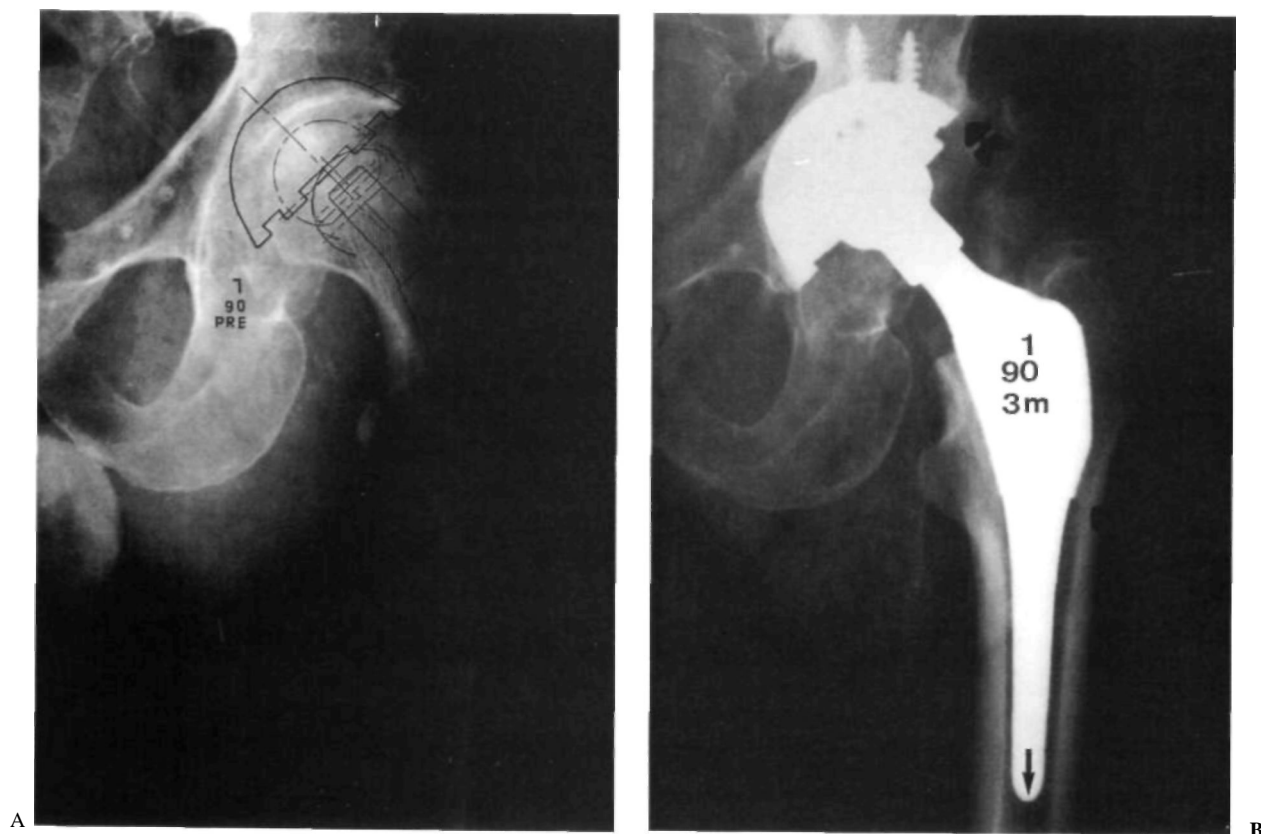


Figura 4. Estudio radiográfico, A) preoperatorio y B) a los 3 meses de la intervención. Obsérvese la importante trabeculación metafisaria en la Zona 1 de Gruen.

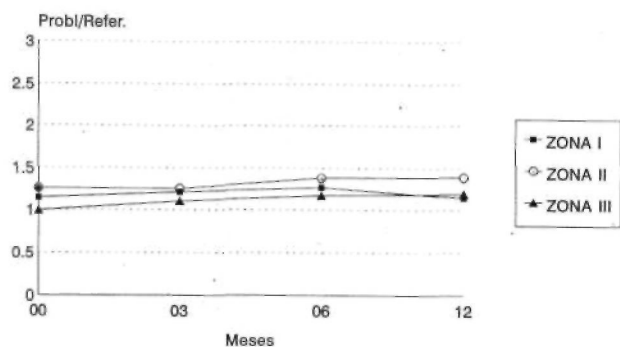


Figura 5. Estudio densitométrico de las 3 Zonas acetabulares de De Lee.

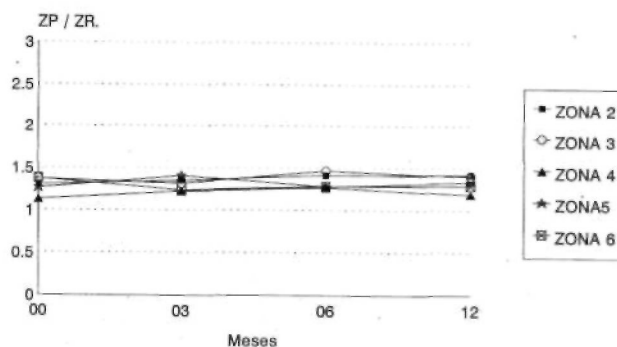


Figura 7. Estudio densitométrico, del segmento distal del vástago femoral (Zonas 2 a 6 de Gruen).

zonas acetabulares y las femorales 1 y 7, como ya se refirió anteriormente (Fig. 3), tomando la densidad de las zonas que interesaban en un área de 3,5 mm., de anchura alrededor de la prótesis.

RESULTADOS

Desde el punto de vista clínico todos los casos estudiados tienen una evolución de 2 años. Sin embargo, el estudio efectuado se ha realizado en los controles del primer año de evolución: 0, 3, 6 y 12, por lo que, de cada paciente hay 4 referencias.

Los **resultados clínicos**, siguiendo la cuantificación de Johnston (6) han sido referidos a los parámetros que se señalan en la tabla I, que son, fundamentalmente: Evaluación Clínica (Dolor, Actividad, Función y Deambulación), Exploración clínica (Claudicación, Movilidad, dismetría y Trendelenburg) y opinión del paciente en comparación al estado previo a la operación (Funcionalidad, Dolor, Medicación, Satisfacción y Estado Comparativo General con relación a la última visita).

En este parámetro se ha pasado de una Puntuación media preoperatoria de 26,6 puntos a una postoperatoria de 43,5 puntos a los 12 meses. Se

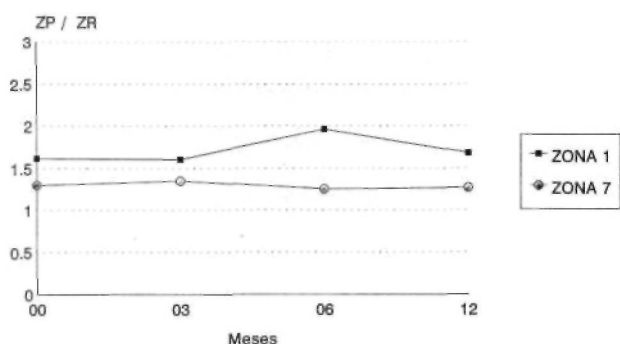


Figura 6. Estudio densitométrico de las zonas metafisarias (1 y 7 de Gruen).

consideran resultados Excelentes cuando la puntuación se sitúa entre 43 y 56 puntos; Buenos, entre 29 y 42; Regulares entre 15 y 28 puntos; Malos, menos de 14 puntos.

En esta corta serie se desglosan estos resultados en la tabla II.

Las complicaciones han sido 3 (10%) y se señalan en la tabla III.

Desde el punto de vista radiográfico se ha seguido la evolución de las clásicas zonas referidas en el apartado de métodos. No se han observado movilizaciones ni hundimientos. No se ha alterado la posición del implante, aunque se han observado 6 casos en varo, 3 en valgo y el resto totalmente centrado el vástago femoral. Esta posición no tuvo influencia desde el punto de vista clínico. No se observaron zonas de refuerzo escleroso ni radiolucencias, aunque en 13 casos (43%) se observaron unas zonas de hiperdensidad en el codo del vástago (segmento distal de la zona 7 de Gruen) (Fig. 4).

Densitométricamente, el Sistema CADIA demostró un alto porcentaje de incremento de la densidad en las 3 Zonas de De Lee para el acetábulo, con una subida media de 1 a 1,3 (Fig. 5) y en las dos zonas del vástago estudiadas, con una subida media de 1,4 a 1,5 respecto al cociente: Hueso periprotésico/Referencia del hueso normal (ZP/ZR).

La impresión de estos 3 parámetros (clínico, radiográfico y densitométrico) fue coincidente en 29 casos (97%) y discordante en 1 caso (3%), en que la clínica y radiología demostraba una buena evolución, y la densitometría indicaba un descenso de densidad en la Zona II del acetábulo y en la Zona 1 de Gruen (Fig. 6), aunque estadísticamente no era significativo (P < 0,05). En las zonas 2 a 6 del vástago, no existía aumento densitométrico periprotésico (Fig. 7).

DISCUSIÓN

Todavía hoy se discute si es útil un implante de cadera en que sus componentes estén recubiertos de una sustancia que facilite su unión al hueso. Estamos de acuerdo con diversos autores en el beneficio y facilidad de fijación de los componentes de la prótesis si están recubiertos de Hidroxiapatita (7, 9). Nuestra experiencia es positiva y los resultados referidos así lo apoyan, con una evolución clínica muy favorable desde el postoperatorio inmediato.

En el modelo de prótesis que estamos estudiando la estabilización primaria del acetábulo se ha conseguido con un componente metálico fabricado en Titanio, con un sistema de fijación que ha sido referido en el apartado de material. Se complementa con un núcleo de polietileno de alta densidad, con el que no se han presentado problemas, que sí han señalado algunos autores (10).

Consideramos que a esta buena tolerancia contribuye el diámetro de la cabeza femoral (28 mm.) y el material de que está construida, prefiriéndose el que tiene menor índice de rozamiento (en este modelo, fabricada en Zirconio).

El diseño del vástago femoral favorece la fijación metafisaria, como puede observarse en la trabeculación ósea transversal que le ancla al hueso.

A ello contribuye, sin duda, el recubrimiento de Hidroxiapatita (1, 8).

Elafilamiento distal del vástago impide que éste contacte con la cortical, previniendo el «Stress shielding», lo que se ha podido poner de manifiesto densitométricamente en las Áreas 2 a 6 de Gruen.

CONCLUSIONES

1. En nuestra serie se ha observado una favorable evolución postoperatoria por aumento de la fijación de la prótesis y de la densidad alrededor de la misma en las zonas iliacas y metafisarias.

2. El aumento medio de densidad ha sido de 1 a 1,3 (ZP/ZR) en el cotilo y de 1,4 a 1,5 (ZP/ZR) en la zona metafisaria del fémur.

3. Los resultados clínicos, radiográficos y densitométricos son coincidentes en el 97% de los casos

AGRADECIMIENTO

Deseamos manifestar nuestro agradecimiento a los Profesores A. Sampedro, A. M. Nistal y C. Secades del Servicio de Proceso de Imágenes de la Universidad de Oviedo por su minucioso trabajo y eficaz colaboración.

Bibliografía

1. Furlong RJ, Osborn JF. Fijation of Hip Prostheses by Hydroxyapatite Ceramic Coating. *J Bone Joint Surg* 1991; 73-B: 741-5.
2. De Lee JC, Charnley J. Radiological Demarcation of Cemented Sockets in Total Hip Replacement. *Clin Orthop* 1976; 121: 20-32.
3. Gruen TA, Mc Neice GM, Amstutz HC. Modes of Failure of Cemented Stem-Type Femoral Componentes: a Radiographic Analysis of Loosening. *Clin Orthop* 1979; 141: 17-27.
4. Total hip prosthesis Bihapro. Biomet. England 1992.
5. Brägger U, Bürgin W, Lang NP, Buser D. Digital Substraction Radiography for the Assesment of Changes in Peri-Implant Bone Density. *Int J Oral Max Implants* 1991; 6: 160-6.
6. Johnston RC, Fitzgerald RA, Harris WH, Muller ME, Sledge CB. Clinical and Radiographic Evaluation of Total hip Replacement. A Standard System of Terminology for Reporting Results. *J Bone Joint Surg* 1990; 72-A: 161-8.
7. Cook SD, Thomas KA, Kay JF, Jarcho M. Hydroxyapatite-coated Titanium for Orthopedic Implant Applications. *Clin Orthop* 1988; 232: 225-43.
8. Soballe K. Hydroxyapatite Ceramic coating for Bone Implant Fixation. Mechanical and Hystological Studies in Dogs. *Acta Orthop Scand* 1993; 64, Suppl 255: 1-58.
9. Tisdell CHL, Goldberg VM, Parr JA, Bensusan JS, Staikoff LS, Stevenson SH. The Influence of Hydroxyapatite and Tricalcium-Phosphate Coating on Bone Growth into Titanium Fiber-Metal Implants. *J Bone Joint Surg* 1994; 76-A: 159-71.
10. Seral F, Castiella T, Soria JB, Anadon J, Segura J, Seral B. La Enfermedad del Polietileno en Artroplastias Totales de Cadera no Cementadas con Cotilos de Endler. *Rev Ortop Traum* 1993; 37-IB: 400-4.