

# Fractura bipolar de clavícula

P. ZAMORA-NAVAS, F. COLLADO TORRES y F. DE LA TORRE SOLIS

*Servicio de Cirugía Ortopédica y Traumatología. Hospital General Básico de la Axarquía. Vélez-Málaga. Málaga.*

**Resumen.**—Se presenta un caso de fractura que afecta a ambos extremos de la clavícula. Fractura tipo II de Neer del fragmento distal y fractura del extremo esternal de la clavícula. Se realizó tratamiento quirúrgico mediante reducción abierta y osteosíntesis con agujas de Kirschner en ambas. El resultado a largo plazo ha sido satisfactorio cosméticamente y funcionalmente.

## BIPOLAR CLAVICULAR FRACTURE. A CASE REPORT

**Summary.**—A case of bipolar fracture affecting both ends of the clavicle is reported. The lesion consisted of a Neer type II fracture at the distal segment and a fracture close to the proximal joint with the sternum. Surgical treatment was carried out by open reduction and Kirschner wire fixation stabilizing both sides. At follow up, clinical and cosmetic results are satisfactory.

## INTRODUCCIÓN

La fractura bipolar de clavícula es una entidad de infrecuente presentación. Aunque igualmente raras, si han sido descritas lesiones en las que se presentan a la par luxación de ambas articulaciones, acromioclavicular y esternoclavicular (1, 2), así como fractura de la clavícula y luxación de una de las articulaciones (3). En cambio, las fracturas segmentarias o bipolares de clavícula, no. Tales combinaciones han sido tratadas en ocasiones de forma conservadora y, en otras, quirúrgicamente, comunicando sus autores resultados positivos tanto en uno como en otro caso.

El tratamiento de las fracturas de la clavícula es tradicionalmente conservador. Cuando se halla afectada la articulación acromioclavicular, la propuesta terapéutica entiende tanto la actitud conservadora, mediante la reducción e inmovilización con vendaje, como la cirugía, generalmente con transfijación de la articulación acromioclavicular mediante agujas de Kirschner, o bien la estabilización de la

clavícula mediante una osteosíntesis entre clavícula y coracoides, pudiendo añadirse la reparación de las estructuras ligamentosas coracoclaviculares en algunos casos, de aquellos en los que éstas se encuentran afectadas. Por otro lado, las fracturas en las cercanías de la articulación esternoclavicular son raras, e igualmente subsidiarias de tratamiento conservador (4).

## CASO CLÍNICO

Hombre de 35 años de edad, diestro, que sufrió accidente de ciclomotor, siendo proyectado del vehículo y recibiendo contusión directa sobre la cara lateral del hombro derecho, donde presentaba erosiones.

A la exploración clínica se encontró deformidad en el hombro a nivel de la articulación acromioclavicular, con «signo de la tecla positivo» y crepitación a la manipulación del fragmento proximal. Igualmente, se observaba una zona de protrusión, con dolor a la manipulación y signo de la tecla en la proximidad de la articulación esternoclavicular. No se presentó ningún déficit neurovascular distal.

El análisis de las radiografías demostró una fractura de la extremidad acromioclavicular de la clavícula. En los estudios iniciales no se observó alteración alguna de la porción proximal. Por ello, fueron practicadas proyecciones en dirección inferosuperior de la clavícula. En éstas, pudo verse igualmente una fractura de la extremidad proximal de la clavícula, cercana a la articulación esternoclavicular. El diagnóstico fue: fractura tipo TI de Neer de la ex-

### Correspondencia:

Dr. P. ZAMORA-NAVAS  
Servicio de COT  
Hospital General Básico de la Axarquía  
Urb. el Tomillar s/n  
29700 Vélez. Málaga

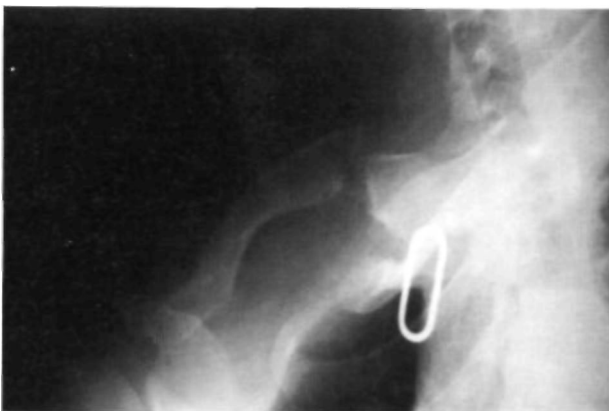tremidad distal de la clavícula, fractura del tercio interno de la clavícula. Fractura Bipolar de clavícula. El miembro superior derecho fue inmovilizado provisionalmente con cabestrillo.

Se realizó intervención quirúrgica, practicándose reducción a cielo abierto de la fractura proximal y osteosíntesis con dos agujas de Kirschner, tras comprobar la indemnidad del ligamento costoclavicular. Igualmente se abordó la fractura distal y a cielo abierto fue reducida y contenida con dos agujas de Kirschner, fueron revisados los ligamentos coracoclaviculares, que se encontraban rotos en su totalidad, practicándose sutura termino-terminal con hilo no reabsorbible. El brazo se mantuvo inmovilizado por 3 semanas en cabestrillo. Al cabo de este periodo fue retirada la inmovilización y comenzada la rehabilitación, que se mantuvo por otras tres semanas. Al final de este periodo, el enfermo había conseguido una movilidad completa del miembro superior. El material de osteosíntesis fue retirado a las 2 semanas de finalizada la fisioterapia, momento en el que la consolidación ósea fue considerada como efectiva.

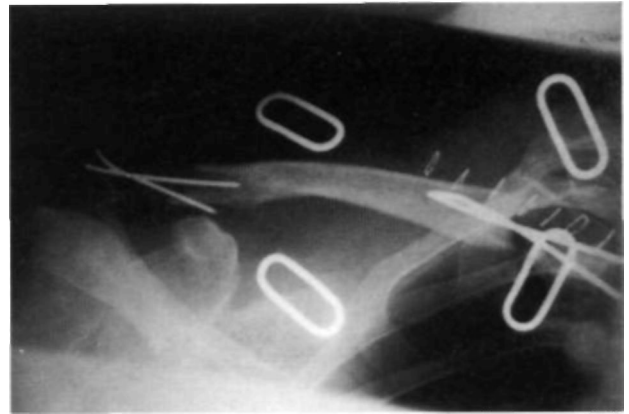
El control realizado a los 3 años y medio de la lesión ha demostrado un mantenimiento de las reducciones conseguidas y la movilidad completa en todos los arcos de las articulaciones del hombro, sin clínica dolorosa. El enfermo no presenta limitación alguna a la realización de las actividades laborales diarias.

## COMENTARIOS

Las luxaciones y fracturas-luxaciones que afectan a ambos extremos de la clavícula no son frecuentes. Se han descrito anteriormente lesiones complejas de la clavícula incluyendo luxación bipolar y hasta fractura del tercio medio acompañada de luxación de la articulación acromioclavicular y subluxación de la esternoclavicular, pero la entidad que nosotros describimos es distinta a las anteriormente presentadas. Comunicamos un caso en el



**Figura 1.** Proyección inferosuperior de clavícula. Imagen preoperatoria. Fractura Bipolar de Clavícula.



**Figura 2.** Proyección anteroposterior de clavícula. Resultado postoperatorio. Osteosíntesis con agujas de Kirschner.

que se ha presentado fractura de ambas extremidades de la clavícula, en las cercanías de las articulaciones esternoclavicular y acromioclavicular.

No hemos podido determinar el mecanismo de producción de esta lesión, asumiendo el propuesto por Cook y Horowitz, para el caso de luxación bipolar de clavícula descrito por ellos en 1987 (5). La primera articulación lesionada será la esternoclavicular, actuando la indemnidad de la acromioclavicular como fulcro para su fractura y, posteriormente se produciría la lesión de la extremidad distal de la clavícula. Entendemos como asumible tal mecanismo, aunque en este caso los ligamentos habrían resistido en la articulación esternoclavicular, produciéndose la fractura en la cercanía de la articulación y cediendo posteriormente la porción distal, en la que la fractura, ha producido, además, una rotura de los ligamentos acromioclaviculares.

El diagnóstico de las lesiones de la articulación acromioclavicular es relativamente fácil, clínica y radiológicamente. Por el contrario, las que conciernen al polo esternoclavicular, salvo en las grandes deformidades, precisan en primer lugar de una sospecha clínica, que puede ser enmascarada por la evidencia de otras lesiones y, en segundo lugar, de proyecciones radiológicas especiales que permitan evitar la superposición de la clavícula con la parrilla costal y ver claramente este extremo. Esto se consigue mediante proyecciones en las que el foco de rayos X se dirige en sentido caudo-cefálico y con la placa radiológica inclinada sobre la escápula.

El tratamiento conservador de las fracturas tipo II de la clavícula (6), lo consideramos difícil en el sentido de conseguir reducciones aceptables, que no presenten en su evolución desviaciones secunda-

rias y las subsiguientes secuelas. Estos defectos son fundamentalmente cosméticos. No obstante, la pseudoartrosis también puede presentarse en la evolución de estas lesiones y lo hace con mayor frecuencia que en las lesiones del resto de la clavícula (4). Por el contrario las alteraciones funcionales son ciertamente infrecuentes.

Por el contrario las fracturas del polo esternal de la clavícula, suelen mantenerse fijas en su localización, gracias a la indemnidad con la que cursan los ligamentos esternoclaviculares. Por ello, el defecto cosmético y funcional es menor, y más fácilmente controlable con una actitud conservadora.

La opción de la cirugía, en el caso que se aporta, nos parece la conducta más adecuada para conseguir una reducción correcta y un mantenimiento fiable, ya que el tratamiento conservador es incómodo y poco predecible en sus resultados. La indicación de esta actitud, hecha inicialmente para el componente distal de la lesión, nos ha permitido abordar igualmente la fractura del extremo ester-

nal y fijarlas ambas con osteosíntesis. Por contra, otros autores han recomendado el tratamiento aislado de la articulación acromioclavicular e ignorar la lesión del foco esternoclavicular obteniendo buenos resultados (2). En el caso actual a la funcionalidad completa del miembro superior hay que añadir la normalización estética conseguida con el tratamiento quirúrgico.

En resumen, presentamos una fractura yuxtarticulada a ambas articulaciones de la clavícula, tratada quirúrgicamente, por considerar difícil su mantenimiento con métodos conservadores y para la que se propone la intervención con osteosíntesis con agujas de Kirschner de ambos polos fracturados. Queremos enfatizar la necesidad de análisis de la articulación esternoclavicular en las fracturas de clavícula, en las que por lo llamativo de su expresión, puede hacer pasar desapercibida la lesión del polo proximal y permanecer sin diagnóstico, como ha sido comunicado en otras ocasiones, para ello se propone la realización de un estudio de la clavícula con proyecciones inferosuperiores.

### Bibliografía

1. **Echo BS, Donati KB, Powell CE.** Bipolar Clavicular Dislocation Treated Surgically. A case report. *J Bone Joint Surg* 1988; 70A: 1251-3.
2. **Sanders JO, Lyons FA, Rockwood CA.** Management of Dislocations of Both Ends of Clavicle. *J Bone Joint Surg* 1990; 72A: 399-402.
3. **Wurtz LD, Lyons F, Roskwood CA.** Fractures of the Middle Third of the Clavicle and Dislocation of the Acromioclavicular Joint. A report of Four Cases. *J Bone Joint Surg* 1992; 74A: 133-6.
4. **De Palma AF.** Fracturas y Fracturas-Luxaciones de la Cintura Escapular. En: *Cirugía del Hombro*, 3ª ed. Ed: buenos Aires: Panamericana 1985; 457.
5. **Cook F, Horowitz M.** Bipolar Clavicular Dislocation. Report of a Case. *J Bone Joint Surg* 1987; 69A: 145.
6. **Neer, CS II.** Fractures of the Distal Third of the Clavicle. *Clin Orthop* 1968; 58: 43-50.